Th. Axenfeld

Die Bakteriologie in der Augenheilkunde

Jena, Gustav Fischer 1907

·FROM·THE·FUND·BEQUEATHED·BY·

TO THE
·BOSTON·MEDICAL·LIBRARY·
Nº 8 THE FENWAY

DIE BAKTERIOLOGIE
IN DER
AUGENHEILKUNDE

VON

Dr. THEODOR AXENFELD
O. Ö. PROFESSOR DER AUGENHEILKUNDE IN FREIBURG

MIT 87 ZUM TEIL FARBIGEN ABBILDUNGEN IM TEXT,
3 FARBIGEN TAFELN UND EINER TABELLE

JENA
VERLAG VON GUSTAV FISCHER
1907

6845



SEINEM LIEBEN KOLLEGEN

HERRN Dr.

V. MORAX,

OPHTHALMOLOGISTE DES HÔPITAUX IN PARIS

FREUNDSCHAFTLICHST GEWIDMET

VOM VERFASSER.

Digitized by the Internet Archive
in 2011 with funding from
Open Knowledge Commons and Harvard Medical School

http://www.archive.org/details/diebakteriologie00axen

Vorwort.

Bereits beim Erscheinen des großen »Handbuchs der pathogenen Mikroorganismen« von Wassermann und Kolle im Jahre 1903 hatte ich die Absicht, die von mir dort bearbeitete »Spezielle Bakteriologie des Auges« in erweiterter Form für sich im Buchhandel erscheinen zu lassen. Seitdem ist von so vielen Seiten der Wunsch mir geäußert worden, diesen Plan, der hinter anderen Aufgaben zurückgetreten war, zur Ausführung zu bringen, daß ich ihn nicht länger habe aufschieben dürfen.

Die damalige Bearbeitung in jenem für den Bakteriologen bestimmten »Handbuch« hatte sich auf die pathogenen Mikroorganismen in der Augenheilkunde zu beschränken, soweit dieselben hier Besonderheiten boten. In diesem Buch aber, welches nicht nur für die Bakteriologen, sondern in erster Linie für die Ophthalmologen geschrieben ist, mußte das Thema weiter gefaßt werden.

Auch für sonst bekannte Keime sind jetzt die erforderlichen biologischen Angaben kurz zusammengefaßt; eine Tabelle am Schluß, nach Art der von Lehmann und Neumann zur Kulturbestimmung der verschiedenen Bakterien eingeführten, erleichtert den Vergleich.

Eine Reihe Kapitel sind hinzugekommen: Normaler Conjunctivalsack, die bakteriologische Grundlage unserer Asepsis und der Wundinfektionen, Liderkrankungen, Orbita, endogene Infektionen des Auges, sowie Angaben über Lues, Lepra, Tuberkulose. Auch die übrigen Kapitel, für welche meine Bearbeitung im Handbuch als Grundlage diente, sind erweitert und umgearbeitet. Die Literatur ist in allen Kapiteln bis 1907 berücksichtigt. Ich habe ferner der Bequemlichkeit wegen einige spezielle Anweisungen über die Technik der Untersuchung und Diagnostik auf unserem Gebiet vorausgeschickt, die auch für den Unterricht und für Kurse erwünscht sein werden.

Selbstverständlich konnte es sich dabei nicht um eine ausführliche Darstellung der allgemeinen bakteriologischen Prinzipien handeln. Jeder moderne Mediziner hat während seines Studiums Gelegenheit, die Elemente der Mikroorganismen und die zu ihrem Studium notwendigen

Hilfsmittel kennen zu lernen; in dem ihm zur Verfügung stehenden Leitfaden der Hygiene und in den speziellen Lehrbüchern der Bakteriologie[1]) kann er sich über dieselben unterrichten, wie über alle spezielleren Fragen.

Auch eine eingehende Darstellung der Immunitätslehre und ihrer Methoden lag nicht im Rahmen dieses Buches. Wohl aber sind ihre Ergebnisse für die Lehre von den infektiösen Augenerkrankungen, ihre Serumdiagnostik und Serumtherapie berücksichtigt.

Es wird ein Unterschied zu machen sein zwischen denen, welche wissenschaftlich ophthalmo-bakteriologische Fragen bearbeiten wollen und sich dazu eingehender mit Bakteriologie beschäftigen müssen, und den viel zahlreicheren Kollegen, welche, ohne bakteriologische Fachkenntnisse sich haben aneignen zu können, für ihre klinische Tätigkeit, für statistische und therapeutische Fragen die gesicherten Ergebnisse zu verwerten wünschen, was ja tatsächlich in erheblichem Umfange und mit großem Nutzen möglich ist.

Den meisten Gewinn zieht hier derjenige, welcher möglichst viele Fälle prüft; er wird oft zu einem nützlichen Ergebnis kommen. Wer dazu als vielbeschäftigter Arzt in der Sprechstunde nicht Zeit zu haben glaubt, wird doch bei schweren Entzündungen, bei Epidemien, bei Hornhauteiterungen, vor manchen Operationen sich bakteriologisch orientieren müssen; und wer an der zwar noch in der Entwicklung begriffenen, aber in mancher Hinsicht schon erfolgreichen ätiologischen Behandlung, an Serumtherapien und verwandten Methoden teilnehmen will, kann der Exsudatuntersuchung nicht entbehren.

Für Diphtheriediagnosen stehen ja nun in vielen Städten Deutschlands Untersuchungsämter zur Verfügung, die von augenärztlicher Seite vielleicht auch für manche andere Diagnose in Anspruch genommen werden könnten. Aber selbst den Kollegen, welche an solchen bevorzugten Orten arbeiten, bleibt mancherlei selbst zu tun.

Man kann übrigens, auch ohne geschulte Assistenz zu haben, sich bei der Untersuchung pathologischer Absonderungen und Exsudate erheblich unterstützen lassen, indem man die Fixation, die Gramsche Färbung und Einstellung des Präparates von einer Pflegerin oder anderen Person ausführen läßt; sie erlernen das sehr schnell und der Arzt hat dann nur die Entnahme des Materials und die mikroskopische Besichtigung vorzunehmen, zwei wenig zeitraubende Maßnahmen. Wer auch diese Hilfe nicht hat, kann wenigstens Material auf dem Glase verteilen und

---

[1]) Unter den deutschen bakteriologischen Lehrbüchern darf ich die neuesten Auflagen von Heim, Lehmann-Neumann, Günther hervorheben.

nach beendeter Sprechstunde zur weiteren Beurteilung des Falles die Untersuchung vornehmen.

Ich habe immer wieder die Erfahrung gemacht, daß diejenigen Fachgenossen, welche sich eigene Erfahrung in der Untersuchung der Ausstrichpräparate nach der Gramschen Methode aneigneten, ihre skeptische oder ablehnende Haltung aufgaben. Da in allen modernen Augenkliniken auch bakteriologische Einrichtungen getroffen werden, so ist zu erwarten, daß in Zukunft der angehende Augenarzt während seiner Assistentenzeit schon die nötige Gelegenheit findet; er wird alsdann die klinisch bakteriologische Untersuchung nicht mehr entbehren wollen, da es ja das Bestreben und die Freude des modernen Arztes ist, die Ursachen der ihn beschäftigenden Krankheiten festzustellen und in seinem Handeln nach Möglichkeit zu berücksichtigen. Aber auch derjenige, welcher mit seiner Ausbildung schon abgeschlossen hat, kann wenigstens die einfache Ausstrichuntersuchung ohne Schwierigkeit sich noch zu eigen machen und von ihr manchen Gewinn ziehen.

Für die Gruppe der wissenschaftlichen Bearbeiter ist eine Darstellung aller bakteriologischen Einzelheiten an der Hand der Literatur erforderlich; für die Anwendung in der Praxis, scheint ein kürzerer Leitfaden zu genügen. Ich glaube aber, daß man beides nicht voneinander trennen soll. Es lassen sich ja die praktischen Gesichtspunkte hervorheben, und ich hoffe, daß in diesem Buch, besonders an der Hand der Tafeln und Sekret-Abbildungen, der einleitenden Ausführungen, welche den größeren Abschnitten vorausgeschickt sind, der besonderen Kapitel über den Sekretbefund usw. die klinisch-bakteriologische Differentialdiagnose zu ihrem Recht kommt. Soll sie aber nicht zu schematisch sein, so muß sie mit der wissenschaftlichen Diskussion enge Fühlung behalten. Ich hoffe auch, daß die einfache klinische Sekretuntersuchung manch einen zu näherer Beschäftigung mit dem Gegenstand führt und daß besonders in Zukunft die Kollegen während ihrer Ausbildungszeit sich mit solchen Fragen eingehender befassen.

Bisher fehlt in der ophthalmologischen Literatur ein Buch[1]), an dessen Hand der Augenarzt sich in dieses Gebiet einarbeiten könnte.

In den Handbüchern der Augenheilkunde fangen zwar auch bakte-

[1]) Während des Abschlusses meines Buches erschien eine »Ophthalmologie microbienne« von Gabriélidès (Constantinopel 1906) und zwar bisher die Bearbeitung der Bindehautinfektionen. Sie enthält eine Zusammenfassung der die kranke Conjunctiva betreffenden Literatur, zumeist nach französischen Referaten, entbehrt aber fast ganz der Illustrationen und ist in vieler Hinsicht anders gehalten.

riologische Fragen an, mehr oder weniger gründlich erörtert zu werden. Die Bearbeitung der Bindehauterkrankungen in der 2. Auflage des »Handbuchs der gesamten Augenheilkunde« von Saemisch und ebenso die von Morax in der »Encyclopaedie française d'ophthalmologie« haben die Bakteriologie der Conjunctivalentzündungen weitgehend berücksichtigt. Aber all diese Darstellungen bedürfen der Zusammenfassung. Die Lehrbücher der Bakteriologie andererseits pflegen auf die uns interessierenden Fragen kaum oder nur ganz kursorisch einzugehen, zumal die sehr umfangreiche ophthalmologische Literatur ihnen nur zum kleinen Teil zur Verfügung steht.

Besondern Wert habe ich auf die Illustrationen gelegt und ich bin dabei von meinen Herren Assistenten Dr. Dr. Stock, Agricola, Brons und Rupprecht, und besonders von dem Verlag Gustav Fischer in der bei ihm gewohnten Weise mit dankenswertem Interesse unterstützt worden. Ein eigens darauf eingeübter Maler, Herr Johnsen, hat die bunten Tafeln gezeichnet, auf welchen bei gleicher Vergrößerung und ausschließlich nach der Gramschen Methode die für uns wichtigen Befunde völlig naturgetreu dargestellt sind. Ich habe lediglich von Augenkranken gewonnene Präparate dazu benutzt; denn es ist nicht empfehlenswert, z. B. Pneumokokken für uns nach einem pneumonischen Sputum zeichnen zu lassen, da in letzterem das Bild ein anderes sein kann als im Conjunctivalsekret.

Ich halte die bunte Darstellung zur Erlernung der Diagnosen für wesentlich besser, als die Mikrophotographien. So wichtig die letzteren sind, so kommen in ihnen doch manche Feinheiten selbst bei bester Technik nicht immer so heraus, daß jeder sich ein vollkommen klares Bild machen könnte. Ich verweise nur z. B. darauf, daß wir absolut gute Photogramme von Sekretpräparaten mit Koch-Weeksschen Bazillen kaum besitzen. Die Bazillen sind oft, weil überexponiert, oder (zum Zweck ihrer Darstellbarkeit) überfärbt, zu dick und manche zartesten Stäbchen sind wohl gar nicht zur Darstellung gekommen[1]). Auch ist es sehr vorteilhaft, die Kontraste der Gramschen Färbung zur Anschauung zu bringen und das Verhalten der Bakterien zu dieser, für die tägliche Diagnose wichtigsten Methode von vornherein einzuprägen. Daß ich im übrigen die Mikrophotogramme nicht unterschätze, geht aus ihrer Verwendung im Text dieses Buches hervor.

Während ich bei Besprechung der ausschließlich oder vorwiegend augenpathogenen Keime mich einer möglichsten Vollständigkeit bezüglich des vorliegenden Tatsachenmaterials zu befleißigen gesucht habe, habe ich

[1]) Die beste Photographie dieser Keime, die ich kenne, ist die von Heim.

bei den anderen Mikroorganismen zwar auch die ophthalmologischen Arbeiten herangezogen, dagegen aus der übrigen bakteriologischen Literatur nur das Wesentlichste. Wer hier eingehende Studien machen will, muß natürlich die bakteriologischen Hand- und Lehrbücher zu Hilfe nehmen.

Die Einteilung des Stoffes bot einige Schwierigkeiten. Wer in die ophthalmologische Bakteriologie eindringen oder wissen will, welche Bedeutung einem Befunde beizulegen ist, wird wünschen, sowohl feststellen zu können, wo überall und mit welchen Folgen ein Bakterium in der Augenheilkunde gefunden ist, als auch wird er die klinischen Krankheitsbilder daraufhin betrachten wollen, welche Infektionserreger bei denselben in Frage kommen.

Es wäre nun das einfachste, das gesamte Material zweimal, das eine Mal nach den Bakterien, das andere Mal klinisch zu behandeln. Allein dies würde den Umfang zu sehr erweitern und allzureichliche Wiederholungen bringen.

Ich habe unter diesen Umständen vorwiegend eine klinische Einteilung gewählt, weil eine rein bakteriologische, wie ich glaube, ermüdender wirkt und sich weniger dazu eignet, das Interesse und die Mitarbeit der Augenärzte anzuregen. Ich bin übrigens nicht überall nach diesem Grundsatz verfahren; denn so sehr auch die klinischen Bilder im Vordergrund stehen, so eignet sich doch das eine Mal der eine, das andere Mal der andere Gesichtspunkt besser zum Ausgangspunkt der Darstellung. Manche Unterabteilungen, z. B. der Bindehautinfektionen, gehen deshalb von den Mikroben aus.

Eine mehr klinische Einleitung bringt für solche Kapitel das Zusammengehörige zu seinem Recht. Der bakteriologischen Übersicht ist für die anderen Abschnitte dadurch Rechnung getragen, daß in dem von Herrn Dr. Rupprecht sorgfältigst ausgearbeiteten Register das Vorkommen der Keime an den verschiedenen Stellen leicht nachzusehen ist und dadurch, daß in den einzelnen Kapiteln auf die anderen Fundorte verwiesen wird.

Die Darstellung der Biologie der uns am wesentlichsten interessierenden Bakterien ist dort, wo zuerst in unserem Buch von ihnen die Rede ist, oder an den für das einzelne Bacterium wichtigsten Stellen wiedergegeben. Außerdem aber soll die Schlußtabelle die Bestimmung und Vergleichung der Befunde erleichtern.

Ich hoffe, daß die gewählte Anordnung zweckmäßig ist; eine rein bakteriologische Betrachtungsweise wäre für den Gebrauch in einem klinischen Gebiet nicht erwünscht, weil wir ja zu der klinischen Auffassung die bakteriologische hinzufügen müssen.

In dieser Hinsicht habe ich mich von meiner didaktischen Erfahrung

leiten lassen. Diese Prinzipien haben sich auch in den Kursen über Ophthalmobakteriologie bewährt, welche von Zeit zu Zeit in der Freiburger Augenklinik für Fachgenossen abgehalten wurden.

Möchte das Buch in immer weiteren Fachkreisen das Interesse und Verständnis dafür fördern, daß die bakteriologische Untersuchung nicht nur wissenschaftlich bedeutsam, sondern auch für unser tägliches klinisches Handeln notwendig ist! Wer heutzutage nicht klinisch in weitem Umfang auf Bakterien untersucht, wird auch in praxi in mancher Hinsicht nicht das seinen Kranken leisten, was zu leisten möglich ist.

Freiburg i. Br., Januar 1907.

Th. Axenfeld.

Inhaltsverzeichnis.

		Seite
Vorwort		IV
I.	**Technische Bemerkungen**	1—22
	Gewinnung von Material	1—4
	Färbungen	4—17
	Gramsche Färbung	5—8
	Nährböden	17—19
	Kultur	19—20
	Impfungen am Tierauge	20—21
II.	**Normale Bindehaut**	22—48
	Keimgehalt	22—26
	Xerosebazillen	26—32
	Staphylokokken	32—38
	Andere Keime	38—40
	Wachstumshemmende und fördernde Umstände	40—43
	Infektion vom Conjunctivalsack aus	47—48
III.	**Lider**	49—70
	Blepharitis, Ekzem, Hordeolum, Abszeß, Erysipel, Gangrän	50—61
	Chalazion	61—64
	Seltenere Lidinfektionen	65—70
IV.	**Wundinfektionen**	70—99
	Wirkung der Tränen	71—74
	Prophylaxe. Verband. Offene Wundbehandlung. Primärheilung. Asepsis	74—80
	Glaskörperinfektion. Saprophyten	80—86
	Gruppe des Bacillus subtilis	81—84
	Befunde bei traumatischer und operativer Iridocyclitis, bei Panophthalmie	86—90
	Prophylaxe bei unreiner Umgebung	90—92
	Serumtherapie von Wundinfektionen	92—95
	Endogene Wundentzündungen	95—99
V.	**Conjunctivitis. Allgemeines**	100—121
	Klinische Anwendung der Untersuchung	101—109
	Statistik	104—109
	Disposition	110—115
	Entstehung der Entzündung	115—117
	Bakteriologisch negative Fälle. Endogene Conjunctivitis	117—121
VI.	**Die einzelnen Bindehautinfektionen**	122—247
	1. Conjunctivitis des Koch-Weeksschen Bacillus. Influenzabazillen	122—144
	Influenzabazillen	137—143
	2. Diplobazillenconjunctivitis	144—162
	Diplobacillus Morax-Axenfeld	144—155
	Diplobacillus Petit	155—158

		Seite
	3. Pneumokokkenconjunctivitis	162—173
	Pneumokokken	164—172
	4. Conjunctivitis pseudomembranosa	173—196
	Diphtheriebazillen u. sogenannte Xerosebazillen	174—186
	Klinisch-bakteriologische Diphtheriediagnose	186—189
	Verschiedene Befunde	189
	Streptokokken	189—195
	5. Gonokokken und andere gramnegative Diplokokken (Meningokokken, Micrococcus catarrhalis). Blennorrhoe und Neugeborenenkatarrhe	196—214
	6. Staphylokokkenconjunctivitis	215—220
	7. Seltenere Befunde	220—231
	Bacterium coli	220—222
	Ozaenabazillen, Pneumoniebazillen	222—226
	Bacillus subtilis	226—229
	Frühjahrskatarrh, Ulcus molle, Rotz, Parinauds Conjunctivitis	229—231
	Masernconjunctivitis	231
	8. Sog. skrofulöse (phlyktänuläre, ekzematöse) Entzündungen	232—238
	9. Trachom. Follikuläre Erkrankungen	238—247
VII.	**Tränenorgane**	248—260
	Dakryocystitis	248—257
	Pilzkonkremente, Streptotrichie (»Aktinomykose«) der Tränenröhrchen	257—269
	Infektionen der Tränendrüsen	259—260
VIII.	**Cornea**	271—305
	Eitrige Keratitis. Hypopyonkeratitis. Ulcus corneae serpens	272—284
	Keratomykose	284—287
	zur Neddens Bazillen	288—291
	Keratitis punctata, herpetica, neuroparalytica; Variola, Vaccine	291—295
	Serumtherapie bei Hornhautinfektion, besonders bei der Pneumokokkeninfektion	295—305
IX.	**Lepra, Tuberkulose, Syphilis des Auges**	306—321
	Lepra	306—310
	Tuberkulose	310—319
	Tuberkulindiagnostik und Tuberkulintherapie	314—319
	Opsoninindex	317—319
	Syphilis	320—321
X.	**Endogene Infektionen des Auges**	322—344
	Endogene Hornhautinfektionen	322—325
	Trypanosomen	324—325
	Metastatische Ophthalmie	325—339
	Mildere endogene Entzündungen	326—329
	Eitrige » »	329—335
	Lokalisation und lokalisierende Umstände	335—339
	Sympathische Ophthalmie	339—344
XI.	**Orbita und Nebenhöhlen**	345—351
Sachregister (Dr. Rupprecht)		352
Tafel I—III. Ausstrichbefunde in Gramscher Färbung, mit Erläuterungen.		
Differentialdiagnostische Tabelle für Kulturen.		

BOSTON MEDICAL
FEB 24 1908
LIBRARY

I. Technische Bemerkungen.

Bemerkungen zur Untersuchungstechnik.

Um über die wesentlichen Tatsachen der Ophthalmobakteriologie sich zu unterrichten, kommt man mit verhältnismäßig einfachen Hilfsmitteln aus. Schon die Sekretuntersuchung im Deckglas leistet für viele Fragen wichtige Dienste. Für die Kultur und ihre Untersuchung genügt die allgemein bekannte Einrichtung eines klinisch-bakteriologischen Laboratoriums, wie sie von Lautenschläger, Rohrbeck und andern weltbekannten Firmen geliefert wird, wenn nicht besondere wissenschaftliche Aufgaben vorliegen.

Ich hebe aus diesen allgemein bekannten Voraussetzungen einige für uns praktisch besonders wichtige hervor.

Gewinnung und Verarbeitung von Material.

Es ist unbedingt erforderlich, daß in einem geeigneten Stadium das Material entnommen wird, das gilt für äußere wie innere infektiöse Augenleiden.

1. Conjunctiva.

Bei manchen Bindehautkatarrhen, z. B. dem durch Pneumokokken verursachten, ist nur die Zeit des Ansteigens und der Höhepunkt der Erkrankung, oft nur für wenige Tage, durch den charakteristischen Sekretbefund ausgezeichnet. Ist der Höhepunkt überschritten, beginnt die Entzündung abzuklingen, so verschwinden die Erreger oft auffallend schnell, während die Absonderung langsam abnimmt. In diesem Stadium des abklingenden Katarrhs drängen sich nicht selten die gewöhnlichen Schmarotzer, besonders die Staphylokokken und Xerosebazillen wieder in den Vordergrund, während dieselben vorher von den Erregern ganz oder großenteils verdrängt waren. Man wird diese Dinge sowohl beim einzelnen Fall, wie bei Epidemien berücksichtigen und besonders im letzteren Falle sich zur Bestimmung das Sekret von Personen aussuchen, bei denen die Entzündung noch im Ansteigen oder auf der Höhe war.

Man soll das Sekret bei Bindehautabsonderungen möglichst rein nur von der Bindehaut nehmen, bevor dasselbe mit den Lidrändern oder den Winkeln in Berührung gekommen ist. Dann gewinnt man in vielen Fällen sofort Reinkulturen und sieht im Sekretpräparat oft nur die Erreger, während nach einigem Verweilen an den Rändern oder Winkeln das Sekret sich mit Hautmikroben, besonders Staphylokokken verunreinigt und besonders auch mit den sog. Xerosebazillen stärker durchsetzt wird.

Immerhin ist es bei manchen nur wenig sezernierenden Fällen nicht immer möglich, von der Bindehaut genügend Sekret zu erhalten, um ein Deckglaspräparat anzufertigen; das am inneren Lidwinkel vorhandene kann alsdann oft doch zur Deckglasdiagnose verwertet werden, besonders bei Diplobazillenconjunctivitis. Die reichliche Anwesenheit der Keime ist auch neben den genannten Schmarotzern dann noch ausschlaggebend. Will man jedoch von solchen Fällen kultivieren, so nimmt man besser nicht das Winkelsekret, sondern überträgt mit der Öse von der Feuchtigkeit, welche von der unteren Übergangsfalte zu gewinnen ist; einzelne Erreger werden sich dort voraussichtlich finden, und zur Kultur genügt das in der Regel.

Zur Deckglasuntersuchung ist eine Sekretflocke, möglichst ohne Tränenflüssigkeit zu nehmen und möglichst fein mit der Platinöse auf dem sorgfältig gereinigten Glase (Objektträger, Deckglas) zu verteilen. Je feiner die Verteilung, um so besser und gleichmäßiger die Färbungen. Besonders auch der Ausfall der Gramschen Färbung hängt davon in hohem Maße ab. Bei dick aufgetragenem Material kann es leicht begegnen, daß ein und dieselben Keime, z. B. Xerosebazillen nach Gram teils gefärbt, teils ungefärbt sind, weil die Reagentien nicht alle Bakterien gleichmäßig erreicht haben.

Die Deutung der Sekretbefunde wird in dem Abschnitt »Conjunctivitis« behandelt werden.

2. Cornea.

Die Gewinnung von Untersuchungsmaterial aus Hornhautinfiltraten oder Geschwüren hat mit größter Vorsicht zu geschehen zur Vermeidung von Verletzungen des Gewebes. Es muß deshalb das Auge kokainisiert und mit den die Lider haltenden Fingern, eventuell auch mit Fixierpinzette und Lidsperrer ruhig gestellt werden.

Zunächst putzt man vorsichtig mit sterilem Verbandstoff oder etwas angefeuchteter Watte das der Hornhaut anhaftende Sekret ab; dies Sekret mikroskopisch zu untersuchen, bietet zwar einen gewissen Wert, doch braucht der Befund für die Ätiologie des Hornhautprozesses durchaus nicht entscheidend zu sein, da die Erreger nicht selten in nachweisbarer Menge nicht an die Oberfläche gelangen, sondern im infiltrierten Gewebe sitzen. Daher z. B. die in manchen früheren Arbeiten sich findende Angabe, daß bei Hypopyonkeratitis, Ulcus serpens nicht immer Eitererreger nachweisbar seien.

Man muß vielmehr zu einer sicheren Diagnose aus dem infiltrierten Gewebe etwas entnehmen. Aber das muß mit größter Vorsicht geschehen! Denn die Entnahme durch Herauskratzen kann das Gewebe lockern und der weiteren Ausbreitung der Infektion Vorschub leisten. Bei Unruhe des Patienten kann die Spitze des mit dem Infektionsherde in Berührung gekommenen Instrumentes geradezu weiterimpfen. Ich erinnere mich mehrmals einen stark verschlimmernden Einfluß der Abimpfung gesehen zu haben; an meiner Klinik ist deshalb stehende Regel, daß sofort auf die bakteriologische Untersuchung einer Hornhautentzündung die entsprechende Therapie folgen muß (z. B. bei Diplobazillen reichlich Zink, bei Pneumokokken die Galvanokaustik oder Spaltung, in ausnahmsweise milden Fällen rein konservativ, eventuell Serum). Es gilt dies natürlich in erster Linie für die eitrigen Prozesse.

Die Entnahme von der Hornhaut geschieht vorsichtig mit der Spitze einer sterilen Lanze oder Nadel. Das kokainisierte Auge muß dabei

ruhig stehen; bei vielen Personen genügt dazu das Auseinanderhalten der Lider mit den gespreizten Fingern. Bei anderen ist es besser, Ecarteur und Fixierpinzette anzuwenden, auch deshalb, damit nicht die Lidränder berührt werden. Beim Ulcus serpens geht man vom Ulcus aus ganz vorsichtig entlang dem progressiven Rand. Jedes stärkere Schaben ist dabei zu vermeiden. Roemer benutzt eine Platinnadel.

Man gibt von dem gewonnenen, meist spärlichen Material etwas an eine Öse zur Kultur, den Rest direkt auf das Deckglas. Nur wenn in letzterem sich nichts gefunden hat, ist eine erneute Abnahme statthaft.

Die Kultur ist natürlich auch für einzelne Keime empfindlicher, insbesondere, wenn dazu besondere Anreicherungsverfahren benutzt werden, so für die Pneumokokken die Züchtung auf Glyzerin-Kaninchenserum-Bouillon (Roemer). Jedenfalls muß man für Kulturbestimmungen von der Cornea gut geprüfte, empfindliche Nährböden benutzen.

3. Intraokulare Erkrankungen.

Aus der vorderen Kammer durch Punktion, oder mit feinster, schräg eingeführter Spritze entnommene Flüssigkeit kann in gleicher Weise auf dem Glase untersucht werden. Bei eitrigen Prozessen wird man in manchen Fällen aus der Vorderkammer die Erreger ohne weiteres darstellen können; doch ist zu berücksichtigen, daß ebenso wie von einer Hornhautinfektion aus ein bis zur Perforation steriles Hypopyon durch Fernwirkung entsteht (Leber), dies auch von entfernteren Herden in der Tiefe in gleicher Weise geschehen kann. Ich habe wiederholt bei perforierend verletzten Augen im Kammerexsudat keine, im Glaskörper dagegen ohne weiteres die Erreger gefunden. Dabei ist auch zu berücksichtigen, daß sie aus der vorderen Kammer wieder verschwunden sein können, während sie im Glaskörper bessere Vermehrungsbedingungen fanden.

Hat man durch Exenteration oder Enukleation den Augeninhalt zur Verfügung, so kann man von verschiedenen Stellen entnehmen, natürlich unter möglichster Schonung des Präparates. Um zu vermeiden, daß nicht an der Oberfläche haftende Verunreinigungen sich beimischen, ist es am sichersten, die zum Einstich benutzte Stelle der Sklera oder Cornea vorher oberflächlich mit dem Galvanokauter abzusengen.

Am lebenden Auge ist die diagnostische Punktion der vorderen Kammer in neuerer Zeit besonders von Gourfein[1]), Morax und Chaillous[2]) und von zur Nedden[3]) bei Iritis empfohlen worden. Man geht zu diesem Zwecke schräg durch die Cornea mit der der Spritze aufgesetzten Kanüle ein und benutzt das Kammerwasser, welches sich von selbst in die Spritze entleert. Handelt es sich um akute Iritis, so wird die Deckglasfärbung die Giemsasche Methode berücksichtigen zum eventuellen Nachweis von Spirochäten (s. S. 17).

Bei chronischer Uveitis steht die Frage im Vordergrund, ob Tuberkulose besteht; das Kammerwasser wird deshalb besser zur Impfung verwandt. Gourfein und Morax haben dabei Impftuberkulose beim Kaninchen erzielt. Ein negatives Ergebnis ist aber kein sicherer Gegenbeweis gegen Tuberkulose, da die Bazillen im Gewebe sitzen können, ohne in den Humor aqueus überzugehen.

---

[1]) Recueil d'ophth., 1904, S. 434.
[2]) Ann. d'ocul., 1901, CXXVI, p. 119.
[3]) Verhandl. der Deutschen ophth. Ges., Heidelberg 1906.

In intraokularen Eiterungen, wie in anderen Exsudaten können die ursächlichen Erreger in verschieden langer Zeit zugrunde gehen. Es richtet sich das nach der Art der Mikroben — (so geht pathogener Subtilis sehr schnell zugrunde, andere Eitererreger halten sich länger) — nach ihrer Menge und Virulenz, nach der Art und dem Ort des Eindringens — (direkte Glaskörperinfektionen, gleichzeitige Linsenverletzungen begünstigen die Vermehrung und Ausdauer der Mikroben, reine Vorderkammerimpfungen, manche hämatogene Infektionen werden schneller überwunden) —; nach der Resistenz, dem Gehalt an Schutzkräften, Antikörpern des Organismus und der befallenen Gewebe. All diese Umstände können den klinischen Verlauf und auch das Ergebnis der Abimpfung beeinflussen. Sie werden uns besonders veranlassen müssen, bei negativem Impfergebnis nicht etwa ohne weiteres zu schließen, es handle sich nicht um einen bakteriellen Prozeß, es liege eine »rein toxische Wundentzündung«, eine »toxische Metastase« vor, Schlüsse, wie sie öfters in der Literatur sich finden. —

Zähes, kompaktes Untersuchungsmaterial (z. B. Konkremente aus den Tränenröhrchen, Follikelinhalt) kann man vor der Übertragung auf Nährböden mit sterilen Glasstäbchen zerdrücken oder mit sterilen Nadeln in steriler physiologischer Kochsalzlösung oder Bouillon zerzupfen, besonders auch dann, wenn man von solchem Material direkte Injektionen in Versuchstiere (in die Vorderkammer, subkutan oder intraperitoneal, intravenös) vornehmen will. Eine weitere, auch sonst in der Bakteriologie zur Kultur benutzte und von Morax für Trachomfollikelinhalt benutzte Methode ist die, solches Material mit sterilem Sand oder Quarzstaub zu verreiben und dann auf Nährböden zu verimpfen.

Färbungen.

Das auf dem Glase verriebene Material wird, nachdem es lufttrocken geworden ist, in der bekannten Weise vorsichtig in der Flamme fixiert (dreimal schnell durchgezogen). Hat man Bouillonkultur aufgetragen, so muß das Austrocknen an der Luft besonders sorgfältig geschehen, denn wenn ein noch feuchtes Präparat durch die Flamme gezogen wird, so können die Bakterien hochgradig difformiert werden. Gelegentlich ist auch von Nutzen die Fixation mit Alkohol oder Sublimat, in welche die lufttrockenen Gläser hineingelegt werden für etwa zehn Minuten. Hat man Sublimat angewandt, so kommt das Präparat alsdann in Jodalkohol, dann in gewöhnlichen Alkohol, dann in die Farbe.

Ist die Färbung beendet, so kann das Präparat zunächst unter dem Deckglas in Wasser untersucht werden. Manche Einzelheiten, z. B. Kapseln sind hier deutlicher, als in dem stark aufhellenden Balsam, die einzelnen Individuen erscheinen etwas größer, und sehr kleine Bakterien, z. B. die von Koch-Weeks, die Influenzabazillen sind in ihrer Eigenart besser zu erkennen. Man kann solche Präparate später in Kanadabalsam einschließen, nachdem man sie wieder hat trocknen lassen.

Als **einfache Anilinfarben** empfehlen sich bekanntlich besonders das Löfflersche Methylenblau (Löfflers Universalmethode) und verdünntes Karbolfuchsin.

Löfflers Methylenblau: Zu 100 ccm Wasser, in welchem 1 ccm 1proz. Kalilauge enthalten ist, setzt man 30 ccm konzentriert alkoholische Methylenblaulösung. Die Farbe und auch die Färbung ist relativ sehr haltbar, hat

den Vorzug, im allgemeinen nicht zu überfärben, sondern distinkte Einzelheiten an Zellen und Bakterien darzustellen. Besonders deutlich treten auch die Körnchen in den Diphtheriebazillen hervor, ebenso Polfärbungen. (Zu mikrophotographischen Zwecken eignet sie sich weniger, als Fuchsinfärbungen.) Man färbt $^1/_2$—2 Minuten, spült mit Wasser ab.

Fuchsinfärbung: Zu 10 ccm Aqu. dest. träufelt man 10—20 Tropfen Karbolfuchsin (nach Ziehl[1]). Färbung einige Sekunden bis 1 Minute. Färbt intensiver; bei Überfärbung kann man mit dünnem essigsauren Wasser differenzieren, danach reichliches Abspülen mit Wasser.

Es empfiehlt sich sehr, neben der gleich zu besprechenden Gramschen Färbung immer auch eine solche einfache Färbung auszuführen und das Präparat zunächst unter dem Deckglas in Wasser anzusehen. (1 Tropfen, dann Deckglas; der Überschuß wird abgesogen, damit das Glas nicht schwimmt.) Manche Einzelheiten, z. B. Kapseln, sind hier besonders deutlich. Will man das Präparat dann in Balsam konservieren, so träufelt man zunächst an den Rand des Deckglases noch einen Tropfen Wasser, damit es sich leicht abhebt, und läßt es wieder lufttrocken werden.

Zur Kontrastfärbung von Zellbestandteilen und Bakterien, besonders zum Gonokokkensuchen, sind eine Reihe Farbengemische und Doppelfärbungen empfohlen worden, welche durch die andere Färbung der Bakterien deren Auffindung erleichtern sollen. Es sei hier genannt:

Methode Pick-Jacobsohn:

Methylenblau (konz. alkoh.)	8 Tropfen,
Karbolfuchsin	15 Tropfen,
Aqu. dest.	20 ccm.

Die Bakterien werden dunkelblau, die Zellkerne hellblau, Protoplasma und Schleim rot. Gibt man nach dem Vorschlag von C. Fränkel 45 bis 50 Tropfen Karbolfuchsin zu anstatt 15, und färbt dann mit der Mischung 5 Minuten lang, so färben sich auch die Kerne rot und nur die Bakterien erscheinen dunkelblau. Diese Fränkelsche Modifikation gibt ausgezeichnete Bilder.

Die Nicollesche Thioninfärbung, von Morax mit Recht besonders für schwer färbbare Keime, besonders die Koch-Weeksschen Bazillen empfohlen, besteht in: $^1/_2$—1 Minute lang Färben in

Thionin, gesättigte Lösung in 50proz. Alkohol	10,0
1proz. Karbolwasser	100,0.

Die Kerne werden blau, die Bakterien rötlich. Ergibt gute und dauerhafte Kontrastfärbungen.

Wir benutzen außer diesen einfachen und gemischten Anilinfarben ganz besonders die **Gramsche Färbung.** Sie ist die wichtigste von allen und kommt für die klinische Untersuchung in allererster Linie in Betracht, weil sie sofort eine ganze Anzahl von Differentialdiagnosen liefert. Bei Anwendung einer geeigneten Kontrastfarbe läßt sie auch die gramnegativen Mikroben und die übrigen histologischen Elemente deutlich hervortreten. Deshalb gehe ich auf diese Färbung genauer ein.

[1]) Fuchsin 1,0, Alkohol. absol. 10,0, Acid. carbol. conc. 5,0, Aqu. dest. 100,0

Die von mir seit Jahren benutzte Technik ist die von JADASSOHN[1]) näher beschriebene:

Nach Fixieren des Präparates

1. Färben 25 Sekunden in folgender Lösung:

Wässerige Lösung von Gentianaviolett[2])	5 %	88,0
Ol. Anilin. pur.		2,0
Alk. absol.		10,0

Vor dem Gebrauch filtrieren!

2. Abspülen mit Wasser.

3. Jod-Jodkalilösung (1 : 2 : 300) 15 Sekunden, das Präparat muß einen schwarzbraunen Farbenton angenommen haben. Ohne Abspülen.

4. Alkohol absolutus solange bis keine Farbwolken mehr abgehen.

5. Abspülen mit Wasser.

6. Nachfärben 5 Sekunden mit Safranin 5proz. wässriger Lösung oder dünner Fuchsinlösung.

7. Gründliches Abspülen mit Wasser. Trocknen. Untersuchung in Wasser, Öl oder Kanadabalsam.

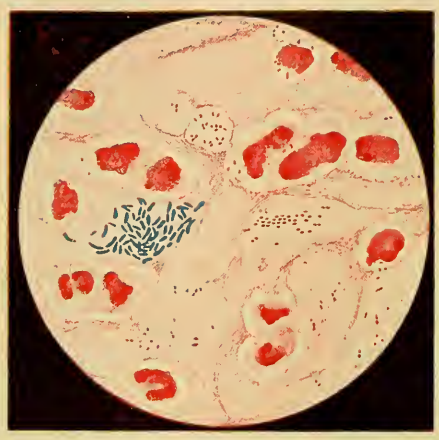

Abb. 1. Sekretpräparat mit Influenzabazillen (rot) und Xerosebazillen (blau). GRAMsche Färbung, 1000fache Vergrößerung.

Bei genauer Einhaltung dieser Technik bekommen wir stets völlig reine, d. h. von Farbstoffniederschlägen freie Präparate. Die zur Vermeidung solcher störenden Verunreinigungen und zur Erzielung reiner Entfärbungen von UNNA und vielen Anderen empfohlenen Modifikationen sind alsdann nicht nötig, auf deren Wiedergabe ich deshalb verzichte[3]). Auch erhalten wir stets völlig klare Farbenkontraste: dunkelblau die grampositiven Bakterien, rot, d. h. mit der Kontrastfarbe gefärbt,

---

[1]) Eine andere viel gebrauchte Modifikation ist die Gramfärbung nach CZAPLEWSKI.

1. 1 Minute lang Karbolgentiana (10 ccm konzentr. alkoh. Gentianaviolett, 50 ccm 5proz. Karbolwasser, 50 ccm Aqu. dest.).
2. Abspülen.
3. 30—60 Sekunden LUGOLsche Lösung (1,0 Jod, 2,0 Jodkali, 300,0 Aqu. dest.).
4. Abspülen, abtrocknen mit Fließpapier.
5. Differenzieren in Anilinxylol (2 : 1, + 1,5 % Aceton).
6. Abspülen mit Xylol; trocknen an der Luft.
7. Nachfärben 1 Minute lang mit Karbolglyzerinfuchsin (1,0 Fuchsin mit 5,0 Acid. carbol. liquef. verrieben, dann 50,0 Glyzerin, dazu unter Umrühren 100,0 ccm Aqu. dest.), Abspülen. Trocknen.

Bei schwieriger Differenzierung kann vorsichtig 1 Tropfen Alkohol zu dem Anilinxylol zugetropft werden. »Fibrin- und kernreiches Material wird leichter differenziert, wenn das Material mit Wasser auf dem Objektträger ausgestrichen wurde.«

[2]) LÖFFLER (Deutsche med. Woch., 1906, S. 1244) erklärt Methylviolett 6 B oder BN, in 1—2½proz. Karbolwasser im Verhältnis von 1 : 10 gelöst für besser.

[3]) Die ursprüngliche GRAMsche Vorschrift für die Herstellung des Anilinwassergentianaviolett (Zutropfen alkoholischer gesättigter Gentianaviolettlösung zu Anilinwasser, bis ein irisierender Belag entsteht) färbt nicht intensiv genug, gibt auch besonders leicht Niederschläge. Die Einhaltung der ursprünglichen GRAMschen Vorschrift ist überhaupt nicht mehr empfehlenswert.

die gramnegativen Bakterien, die Zellen und sonstigen Exsudat- oder Gewebsbestandteile.

Folgende Einzelheiten sind zur Erzielung guter Gramscher Färbungen noch besonders zu beachten:

a) Möglichst gleichmäßige, dünne Verteilung des Materials auf dem sorgfältig gereinigten Glase. Bei ungleicher Dicke sind diejenigen Stellen eines Präparates entscheidend, wo eine dünne, gleichmäßige Verteilung besteht. An Stellen, wo dickere Schleim- oder Exsudatschichten liegen, dringen die Reagentien oft ungleichmäßig ein. An sich grampositive Keime, z. B. Xerosebazillen, können in der Tiefe solcher Stellen ungefärbt sein bzw. die Kontrastfarben annehmen, also gramnegativ erscheinen. Man kann oft an ein und derselben derartigen Stelle übereinander negative und positive Färbung desselben Bacteriums enthalten. Ein andermal gibt eine dichtere Sekretschicht die Farbe derart unzureichend im Alkohol wieder ab, daß gramnegative Keime blau bleiben.

b) Schnelle Überschichtung der ganzen zu färbenden Fläche.

c) Nicht zu lange Jodeinwirkung.

d) Gründliche Abspülung des Alkohols mit Wasser.

e) Vermeiden einer zu langen Färbung mit der Kontrastfarbe und gründliches Abspülen nach derselben. Das saure Safranin, auch das Fuchsin verdrängen sonst die blaue Gentianafärbung. Man kann auch oft genug beobachten, wie nach Wochen noch die Blaufärbung in den Bakterien verschwindet und eine rötliche Farbe an die Stelle tritt[1]).

f) Das Anilingentianaviolett muß öfters erneuert werden, am besten alle 3—4 Wochen. Czaplewskis Karbolgentiana hält sich länger.

Um ganz sicher zu gehen, ist besonders bei der Bestimmung neuer Keime zu empfehlen, daß man am Rande des zu untersuchenden Materials auf dem Objektträger eine Spur einer Bakteriensorte beigibt, von der man genau weiß, daß sie sich grampositiv färben. Besonders eignen sich hierzu der Staphylococcus pyogenes und frische Kulturen der sogenannten Xerosebazillen. Wenn diese Keime nach der Gramschen Färbung intensiv blau geblieben sind, so sind die Farblösungen als brauchbar erwiesen, und die weniger ausgesprochene oder negative Färbung anderer Mikroben im Präparat ist beweisend.

Färben sich Bakterien nur schwach positiv (»amphoter«), ist vielleicht teilweise die Färbung rötlich oder rot (Kontrastfarbe), so empfiehlt es sich, auch ein Präparat ohne die Kontrastfarbe zu färben, die bei solchen Mikroben das relativ locker durch das Jod fixierte Violett leichter verdrängt.

Es gibt eben zweifellos Abstufungen in dem Verhalten der Gramschen Färbung gegenüber. Involutionsformen nehmen sie oft nicht mehr recht an (so sieht man in Subtilisexsudaten oft derartige, fast nur mit der Kontrastfarbe gefärbte Exemplare).

Unter den sich entfärbenden Bakterien geben wohl die Gonokokken am schnellsten die Farbe ab; es gelingt mit ihnen oft eine vollständige Entfärbung bzw. Kontrastfärbung, wo die Kerne, der Schleim noch blau gefärbt sind. So rapide und leicht geben von den anderen gramnegativen Augenbakterien nicht alle die Farbe ab· die Diplobazillen

---

[1]) In älteren Präparaten tritt diese Umfärbung sogar in der Regel ein, so daß lange konservierte Objekte sich zur Demonstration meist nicht mehr eignen. Sie lassen sich aber nach Ablösung des Balsams oft von neuem färben.

sind, solange das Gewebe blau ist, meist auch noch unvollständig entfärbt, Bact. Coli, Friedlaender desgleichen. Ähnlich rapide wie Gonokokken entfärben sich dagegen die Koch-Weeks-Bazillen, die Influenzabazillen, außerdem die Meningokokken und Micr. catarrhalis. Manche Autoren legen gerade auf diese rapide Entfärbung einen besonderen differentialdiagnostischen Wert und v. Lingelsheim rät deshalb, den Alkohol nur 30 Sekunden einwirken zu lassen. Jedenfalls darf er nicht zu lange einwirken, weil sonst auch manche grampositive Mikroben schließlich die Farbe abgeben. Bei der ursprünglichen Gramschen Vorschrift, wo das Anilinwassergentianaviolett nur langsam und nicht sehr intensiv färbte, sind so öfters Keime als gramnegativ bezeichnet worden (s. das Kapitel »Gonokokken«), die nach heutiger Technik durchaus grampositiv sind. Gramnegativ würden nur diejenigen Keime zu nennen sein, welche sich nach der obigen Technik vollständig entfärben. Bei der oben beschriebenen Jadassohnschen Modifikation ist die Violettlösung so intensiv färbend, daß der Alkohol immer solange angewandt werden darf, als sich noch deutliche Farbwolken bilden. Man erhält dann sehr reine und diagnostisch brauchbare Kontraste.

Es empfiehlt sich, durchaus immer die gleiche Technik zu benutzen und in wissenschaftlichen Arbeiten bei Streitfragen dieser Art näher anzugeben, wie nach Gram gefärbt wurde.

Unter den die Augenheilkunde vorwiegend interessierenden Keimen färben sich positiv nach Gram (blau):

die meisten Sarzinen;
Staphylokokken, Streptokokken, Pneumokokken;
Bazillen der Diphtheriegruppe, Subtilisgruppe;
Bac. perfringens (Chaillous);
Aspergillus fumigatus, Streptotricheen und Aktinomyceten;

es entfärben sich nach Gram (rot — Kontrastfarbe):

Koch-Weeks' Bazillen, Pfeiffersche (L. Müllersche) Bazillen (Influenzabazillen), Diplobacillus Morax-Axenfeld und Diplobacillus Petit, Gruppe des Bacterium coli, Gonokokken, Meningokokken, Mikrococcus catarrhalis, Bac. pyocyaneus, Gruppe des Friedländerschen Pneumoniebacillus.

Färbung von Schnitten.

Um in den Augengeweben im **Schnitt** Bakterien mikroskopisch nachzuweisen, eignet sich Formolhärtung; brauchbar ist auch Sublimatfixierung, wenn man sorgfältig mit Jodalkohol nachbehandelt. Auch die Zenkersche Flüssigkeit ist anwendbar, wenn man dieselbe nur kurz einwirken läßt und gründlich auswässert. Müllersche Flüssigkeit ist bei kürzerer Anwendung und gründlicher Auswässerung ebenfalls verwendbar, aber weniger gut als die genannten Methoden.

Für Bulbusschnitte ist Celloidineinbettung dem Paraffin vorzuziehen. Kleinere Gewebsstücke dagegen färben sich nach Paraffin ausgezeichnet.

Für alle nach Gram färbbaren Mikroben, z. B. die Pneumokokken in Schnitten von Ulcus serpens eignet sich am besten die Weigertsche Modifikation der Gramschen Färbung, die zugleich eine Fibrinfärbung ist.

Ist das Objekt nicht zu groß, so kann man die Vorfärbuug mit Lithion- oder Alaunkarmin auch im Bloc vornehmen; auch ganze Bulbi lassen sich nach Abtragung einer Calotte so behandeln. Das gefärbte Objekt wird dann

in Paraffin oder Celloidin eingebettet. Paraffinschnitte werden auf dem Objektträger festgeklebt (wozu meist schon verdünnter Alkohol genügt); die Färbung geschieht dann nach Auflösung des Paraffins und Übertragung in Alkohol. Celloidinschnitte müssen dem Objektträger angedrückt werden. Unter keinen Umständen darf in diese Farben der Schnitt freibeweglich hineingelegt werden, er wird sich sonst unfehlbar zusammenrollen.

Zur Färbung ist die oben erwähnte Anilingentianaviolettlösung brauchbar; auch die Behandlung mit Lugolscher Lösung ist dieselbe. Dagegen wird die Entfärbung nach dem Abtrocknen der Jodlösung in der Weise ausgeführt, daß man schnell in Anilinxylol (2 : 1) überträgt oder die Flüssigkeit darauf schichtet und erneut, bis keine blauen Wolken mehr abgegeben werden und die ursprüngliche Farbe des Präparates wieder mehr hervortritt; abtrocknen und dann reines Xylol, schnell überschichten und mehrfach wech-

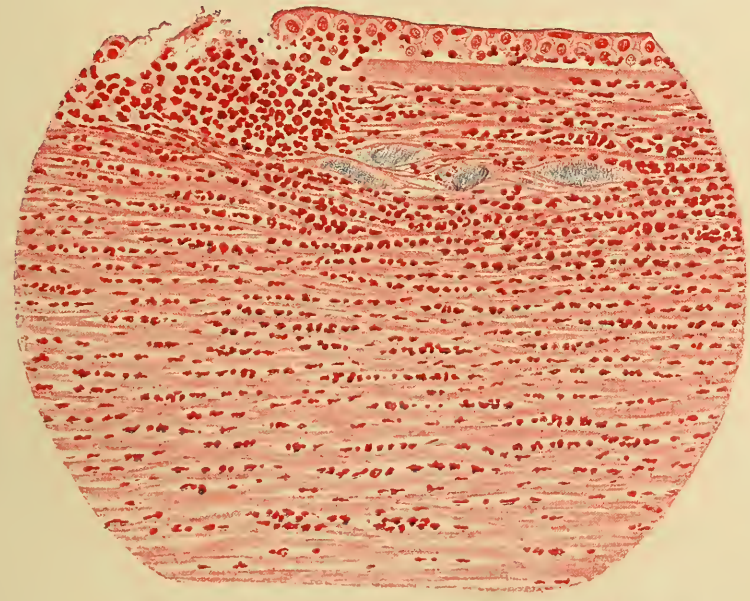

Abb. 2. Pneumokokkeninfektion der menschlichen Cornea. Progressiver Rand. Gram-Weigertsche Färbung, Pneumokokken blau.

seln. Es kommt sehr darauf an, das Anilinöl vollständig auszuziehen, sonst entfärben sich die Präparate noch nachträglich. Dann Kanadabalsam.

Es muß hervorgehoben werden, daß die Färbung im Schnitt nicht immer mit derselben Gleichmäßigkeit gelingt, wie im Deckglaspräparat. Man muß deshalb nicht selten variieren. Für manche Präparate ist es besser, das Anilinwasser zu gleichen Teilen mit konzentrierter alkoholischer Gentianaviolettlösung zu mischen und in dieser Mischung das Präparat nur einige Sekunden zu lassen.

Die nach Gram sich entfärbenden Mikroben bieten im Schnittpräparat ungleich größere Schwierigkeiten, sie können sich dem Nachweis oft ganz entziehen. Verhältnismäßig sicher sind folgende Methoden, die ich wegen der Häufigkeit gramnegativer Keime in der Augenheilkunde in größerer Zahl gebe, damit im einzelnen Falle verschiedene Möglichkeiten zur Verfügung stehen:

1. Nicolles Thionin.

10,0 gesättigte Thioninlösung in 50proz. Alkohol.
100,0 1proz. Karbolwasser.

Darin Schnitte etwa 1 Minute lang färben; abspülen mit Wasser, Alkohol, Xylol, Balsam.

2. Pappenheims Färbung[1]).

Schnitte oder Präparate:
Fixieren in Alkohol oder Sublimat.
Paraffineinbettung usw.

Färbung in einer Lösung von:
Methylgrün 2 Messerspitzen,
Pyronin $^1/_2$—1 » ,
5 ccm Aqu. dest.
Mischen (die Mischung hält sich nur 14 Tage), filtrieren, durch das Filter auftropfen.
5 Minuten färben.
Differenzieren in $^1/_2$ Probiergläschen Alkohol abs. mit 3 Messerspitzen Resorcin.
Kurz Alk. absol., Xylol.

3. Polychromes Methylenblau (Unna[2]) nach E. Fränkel. Die in polychromen M. (ev. stundenlang) gefärbten Schnitte werden in Unnaschem Tannin-Orangegemisch[2]) differenziert, in Wasser ausgewaschen und durch Alkohol und Öl in Balsam gebracht. An gut gefärbten Schnitten sind nur Kerne und Bakterien blau, rote Blutköperchen orange, das kollagene Gewebe farblos.

4. Zielersche Färbung. Härtung in Müllerformol. Paraffineinbettung oder Entfernung des Celloidins vor der Färbung[3]). Färbung über Nacht (8—24 Stunden) in der Pranterschen schwachen Orceinlösung (Orcein D-Grübler 0,1, offiz. Salpetersäure 2,0; 70proz. Alkohol 100,0); Abspülen in 70proz. Alkohol kurze Zeit; Wasser; 10 Minuten bis 2 Stunden lang Färbung in polychromem Methylenblau; Aqua dest.; gründliches Differenzieren in Grüblerschem Glyzerinäthergemisch; Aqu. dest.; 70proz. Alkohol, absol. Alkohol, Xylol, Balsam. Die Bakterien werden dunkelblau bis schwarzblau.

5. E. S. Thomson[4]) benutzt ein Karboltoluidin (1% Toluidinlösung mischen mit ebensoviel 1—2proz. Karbolwasser; Färben 15—30 Minuten, entfärben in 95proz. Alkohol, dem bei schwieriger Entfärbung einige Tropfen Eisessig zugesetzt werden; in letzterem Falle dann nochmals in 95proz. Alkohol. Schnell aufhellen in Karbolxylol, einige Sekunden in Origanumöl, Balsam) und berichtet öfters, aber nicht immer, gute Resultate zu haben.

Gute Färbungen erhält man gelegentlich auch mit warmem Löffler-

---

[1]) Nach Mayou noch besser als polychromes Methylenblau.
[2]) Fertig bei Grübler zu haben.
[3]) Dazu breitet man Bulbusschnitte vorsichtig auf dem Objektträger aus, drückt mit Fließpapier an, gibt einige Tropfen Alkoh. abs. und dann Ätheralkohol, läßt das vorsichtig abfließen und überschichtet, wenn das Präparat zu trocknen beginnt, schnell 80% Alkohol herüber. Ein wenig Celloidin muß darin bleiben, weil sonst Längenschnitte auseinandergehen.
[4]) The staining and examination of the bacteria of the eye by simple practical methods. The journ. of the Amer. med. assoc., 1906.

schem Methylenblau[1]), sowohl mit Paraffin- wie mit Celloidinschnitten. Im zugedeckten Uhrglase, in sorgfältiger filtrierter Farbe läßt man die Schnitte 1—24 Stunden im Brütofen, gießt die Farbe dann in eine große Schale mit Wasser und überträgt von dort in Alkohol. Welche Intensität der Entfärbung hier ausgeübt werden darf, läßt sich ebenso wie die Dauer der Färbung nur im einzelnen Falle ausprobieren. In manchen Fällen ist vor dem Alkohol essigsaures Wasser zu empfehlen, mitunter auch Zusatz von etwas Essigsäure zum Alkohol; in anderen geht dabei die Entfärbung zu weit. Mitunter muß man dem Alkohol vorher schon etwas Methylenblau in Substanz zusetzen, damit er nicht zu stark entfärbt. Karbolxylol, Balsam (Öl ist möglichst zu vermeiden, die Präparate blassen darin oft weiter ab; ev. muß auch zum Öl etwas Methylenblau zugesetzt werden).

Bei allen Bakterienfärbungen an Bulbusschnitten, wie auch aus Exsudaten im Inneren des Auges, ist besonders auf folgende Fehlerquellen zu achten:

1. Mastzellen, die hier oft in großer Zahl vorkommen, besonders bei chronischen Entzündungen. Ihre Form paßt sich dabei der Gewebsstruktur an; in der Sklera z. B. sind sie oft lang gezogen, so daß mitunter nur die Ausläufer im Schnitte liegen. Die gefärbten Protoplasmakörnchen können auf den ersten Blick Kokken ähnlich sehen, besonders auch von zerfallenden Mastzellen. Auch nach Gram färben sich diese Körnchen. Bei genauerer Betrachtung gewahrt man die verschiedene Größe der Körnchen, meist auch den Zusammenhang mit einer Zelle.

2. Pigment. Das körnig-kristallinische oder stäbchenförmige Retinalpigment, welches bei pathologischen Prozessen sich weit im Bulbus verteilen kann, wird vom Anfänger nicht selten mißdeutet, zumal es etwas Anilinfarbe aufzunehmen vermag. Genauere Betrachtung macht aber eine Verwechslung unmöglich, wegen der gelblichen Transparenz und der stärkeren Lichtbrechung. Bei Tageslicht sind diese Gebilde besser als solche zu erkennen als bei Lampenlicht, wo alles geblich erscheint.

3. Sorgfältige Keimfreiheit der Farben. Da bei der Färbung von Bulbusschnitten, besonders nach Gram-Weigert, auch wenn man auf dem Objektträger färbt, sich nicht selten die Sklera, die Sehnervenscheiden etwas auffasern, so haften in solchen Spalten etwaige verunreinigende Keime besonders gern. Es kommen z. B. in älterer Lithionkarminlösung nicht selten Kokken vor. Daher stets sorgfältiges Filtrieren!

Kapselfärbungen.

a) Methode von Klett: 1. Alkoholisch-wässerige Methylenblaulösung (1 Methylenblau, 10 Alkohol, 100 Wasser), darin färben unter Erwärmen bis zum Aufkochen. 2. Wasserspülung. 3. 5 Sekunden in einer Lösung: Fuchsin 1, 10 Alkohol, 100 Wasser. 4. Wasserspülung usw. Bazillen blau, Kapsel rötlich. Färbt meist sehr gut.

b) Methode von Friedländer: 1. 2 Minuten lang 1proz. Essigsäure. 2. Abspülen, Trocknen. 3. Einige Sekunden Anilinwassergentianaviolett. 4. Abspülen, Trocknen usw. Bakterien dunkelviolett, Kapseln hellviolett.

[1]) Man kann demselben nach Wagenmann auch einige Tropfen Hämatoxylin zusetzen. Auch Hämatoxylin allein läßt bei kräftiger Färbung nicht selten Mikroorganismen deutlich hervortreten, besonders Staphylokokken und Streptokokken dort, wo sie in dichteren Massen liegen.

c) Methode von Johne: 1. 1—2 Minuten warme wässerige Lösung von Methylviolett oder Gentianaviolett. 2. Wasserspülung. 3. 10 Sekunden Entfärbung in 1—2 proz. Essigsäure. 4. Wasserspülung. Untersuchung in Wasser. Resultat wie bei b).

d) Methode von Kaufmann: 1. Färbung mit Löfflerschem Methylenblau mehrere Stunden bei Zimmertemperatur oder 2 Stunden im Brütofen. 2. Abwaschen mit alkalischem Wasser (in einem großen Uhrschälchen, dem 1—2 Tropfen Normalnatron- oder Kalilauge zugesetzt sind). 3. Trocknen. 2 Minuten in $^1/_2$ proz. Argent. nitricum. 4. Erneutes Abwaschen mit alkalischem Wasser. 5. 30 Sekunden lang färben in Fuchsin (1 Teil gesättigte alkohol. Lösung zu 20 Teilen Wasser). 6. Einige Sekunden abwaschen in alkalischem Wasser. 7. Trocknen, Balsam. Mikroorganismen blau, Kapsel rot.

Die Färbung muß für den einzelnen Fall ausprobiert werden.

Als »Kapsel« wird im allgemeinen diagnostiziert, wenn in einem Sekretpräparat um alle oder doch die Mehrzahl der fraglichen Bakterien ein heller Hof erscheint. An dieser Erscheinung aber können verschiedene Umstände beteiligt sein: Retraktion des umgebenden Mediums, der fixierten Sekretbestandteile. Bakterien, welche in den durch die Trocknung und Erhitzung entstandenen Lücken liegen, können von einer Kapsel umgeben scheinen. Deshalb ist darauf zu achten, ob nicht auch an bakterienfreien Stellen des Präparates ein ähnliches System heller Lücken besteht (bei der Beurteilung dieser Erscheinung ist freilich auch daran zu denken, daß hier und da Bakterien ausgefallen sein können). Im allgemeinen wird man aber über die Natur solcher Retraktionshöfe nicht im Unklaren sein.

Die Kapseln (schleimige Hüllen) entstehen durch eine Aufquellung des Ektoplasma, der äußersten Schicht der Bakterien. Auch die meisten Bakterien, welche gewöhnlich für kapselfrei gelten, haben ein schmales Ektoplasma, welches unter besonderen Verhältnissen deutlicher hervortritt und sichtbar gemacht werden kann, so bei Staphylo- und Streptokokken, Typhus, Kolibazillen u. a.; doch kommt diese feine Differenzierung bei der gewöhnlichen Sekretuntersuchung nicht zur Darstellung, sondern nur die höheren Grade einer solchen Hülle. Die mit gequollenem Ektoplasma versehenen Bakterien erscheinen mit hellem Hof, der je nach seinem Schleimgehalt, je nach der Technik der Färbung ganz hell oder verschieden stark gefärbt erscheint. Nur bei einem solchen Befunde spricht man von einer »deutlichen Kapsel«.

Bei den Pneumokokken ist die Ektoplasmaentwicklung im Conjunctivalsekret erheblich geringer als z. B. im pneumonischen Sputum. An Präparaten, die, mit einfacher Anilinfarbe gefärbt, in Wasser untersucht werden, sind die hellen Höfe noch relativ am deutlichsten.

In Kanadabalsam an nach Gram gefärbten Präparaten tritt sie wenig deutlich hervor, scheint vielfach ganz zu fehlen (s. Tafel II). Von der Cornea (Ulcus serpens), im Tränensackeiter ist sie schon relativ deutlicher. Färbbar sind diese hellen Höfe nur in sehr geringem Grade. (Bei dem verwandten Streptococcus mucosus ist die Hülle färbbar.) Wegen dieser geringen Neigung zur Kapselbildung gibt Heim dem conjunctivalen Fränkel-Weichselbaumschen Diplococcus eine Mittelstellung zwischen Pneumokokken und Streptokokken. Doch ist auch im pneumonischen Sputum im akutesten Stadium die Kapselbildung weniger deutlich als in dem der Lösung, und im übrigen stimmen die conjunctivalen Pneumokokken mit denen anderer Fundstellen vollkommen überein.

Bei den Friedländerschen Pneumoniebazillen ist die Kapsel regelmäßig sehr deutlich vorhanden, kann sich aber in verschiedener Weise darstellen. Zunächst ist sie bei dieser Gruppe leicht zu färben, nicht nur mit den speziellen Kapselfärbungen, sondern nicht selten auch mit einfachen Anilinfarben. Die auf Tafel I und in Textabbildung 3 abgebildeten Friedländerschen Pneumoniebazillen sind ein Beispiel. Wo die Safraninfärbung eine mittlere Stärke hat, sind die Bazillen tiefrot, die Kapseln blaßrot. In überfärbten Präparaten aber ist auch die Kapsel so stark gefärbt, daß man einen viel dickeren Bacillus vor sich zu haben glaubt. An Stellen, wo stark erhitzt ist, ist die Kapsel geschrumpft; um sie herum ist ein breiter heller Hof entstanden; aber auch hier kann man oft noch die rötliche Schicht sehen, welche die Bazillen dicht umgibt. Auch von manchen Kulturen treten im Präparat helle Höfe dort hervor, wo stark erhitzt war, während im übrigen eine hellgefärbte Zwischenschicht die Bazillen trennt.

Die Diplobazillen besitzen eine so deutliche Kapsel nicht entfernt. Mit besonderen Färbungen (s. o.), wie Bietti und Agricolà sie in meinem Laboratorium vornahmen, läßt sich zwar auch an ihnen ein Ektoplasma darstellen; aber eine größere Breite nimmt dasselbe im allgemeinen nicht ein. Speziell im Grampräparat sind hellere Höfe bei Untersuchung in Balsam eine inkonstante Erscheinung, bei vielen Individuen fehlen sie, so daß schon hieran eine sofortige Unterscheidung von den Pneumoniebazillen möglich ist. An einfach gefärbten und in Wasser untersuchten Präparaten sind helle Höfe häufiger und deutlicher, ebenso in Mikrophotographien. Insofern ist es richtig, wenn Gifford betont, die Diplobazillen hätten Kapseln.

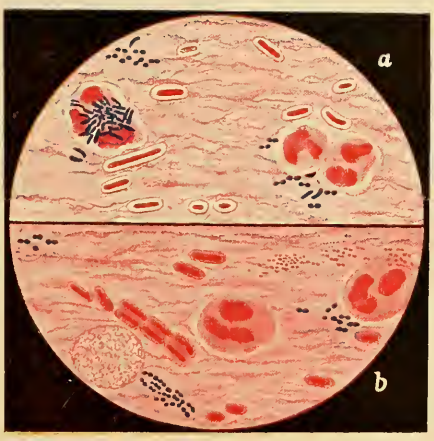

Abb. 3. Tränensackeiter mit Friedländerschen Pneumobazillen, außerdem in *a* Xerosebazillen, in *b* Influenzabazillen. Die Kapseln der Pneumoniebaz. erscheinen bei *a* hell, bei *b* (überfärbt mit Safranin) rot. Außerdem Pneumokokken (blau).

In der Darstellung der Differentialdiagnose, besonders nach dem Gramschen Präparat, ist aber zu betonen: Eine Kapsel ist nicht deutlich. Niemals speziell habe ich mit dieser Methode und Nachfärbung mit Safranin oder Fuchsin sich färbende Kapseln gesehen, wie beim Pneumoniebacillus.

Auf den Kulturen ist die Kapselbildung oft geringer; sie kann jedoch auch sehr deutlich sein, z. B. für Pneumoniebazillen, nur daß in einem Kulturausstrich die Kapseln konfluiert erscheinen und eine zusammenhängende Massen darstellen, welche die einzelnen Bazillen von einander trennt. An überhitzten Stellen bilden sich auch von der Kultur helle Höfe. Pneumokokkenkulturen zeigen im Kondenswasser nicht selten deutliche Kapsel, gelegentlich aber auch von der Oberfläche des Agars oder Blutserums (vgl. auch S. 169).

Im Schnittpräparat konservierter Organe, z. B. in der mit Pneumokokken infizierten Cornea, sind die Kapseln im allgemeinen nicht deut-

lich; wo dichtere Haufen sich finden, erkennt man an dem lockeren Beieinanderliegen, daß eine trennende Zwischenschicht zwischen den einzelnen Bakterien vorhanden ist.

Geißelfärbungen.

1. Die Löfflersche Technik gab uns gute Resultate: Von einer jungen, höchstens 24 Stunden alten, eventuell noch jüngeren Agaroberflächenkultur, von deren Beweglichkeit man sich vorher im hängenden Tropfen überzeugt hat, wird eine Spur auf einem durch Abwaschen mit Äther, Alkohol und Ausglühen auf einem Eisenblech völlig fettfrei gemachten Deckgläschen mit einem Tropfen Leitungswasser vorsichtig verrieben: Nach dem Trocknen fixieren durch dreimaliges vorsichtiges Ziehen durch die Flamme. Zu starke Erhitzung ist schädlich.

Beizung mit folgender Lösung:

Tannin 2,0 Aqua	8,0
kalt gesättigte Eisenvitriollösung	5,0
Alkohol. Fuchsinlös.	1,0

a) Von dieser Beize filtriere man soviel auf das Präparat, bis das ganze Deckgläschen bedeckt ist. Sodann ganz vorsichtiges Erwärmen bis eben Dämpfe aufsteigen (stärkeres Erhitzen ist schädlich) und Einwirkung der Beize 1 Minute lang (länger schadet nicht).

b) Abspülen mit Wasser unter dem Strahle der Wasserleitung.

c) Abspülen ganz kurz in Alkohol 96proz.

d) Schnelles Trocknen durch Blasen.

e) Nachfärben mit Ziehlscher Lösung.

Fuchsin	1,0
Alkohol abs.	10,0
Acid. carbol. conc.	5,0
Aq. dest.	100,0.

(Czaplewski empfiehlt erwärmte Anilinwasserfuchsinlösung, die durch Zusatz von Natronlauge im Zustande der Schwebefällung sich befindet.)

Von dieser Lösung auf das Deckgläschen soviel filtrieren, bis das ganze bedeckt ist, vorsichtig bis zur Dampfbildung erwärmen und die Farbflüssigkeit etwa 5 Minuten einwirken lassen.

f) Gründliches Abspülen in Wasser. Trocknen, Kanadabalsam.

2. Methode von van Ermengem: Beizung 5 Minuten lang mit Osmiumbeize in der Wärme. (26proz. Tanninlösung 60 ccm, 2proz. Osmiumsäure 30 ccm, 4—5 Tropfen Acid. acet. glac.) Abspülen zuerst mit Wasser, dann mit Alkohol. Einige Sekunden lang Benetzung mit 0,5—2,5proz. Silberlösung. Dann, ohne Abspülen, für einige Sekunden in eine Lösung von: Acid. tann. 3,0, Acid. gallic. 5,0, Natr. acet. 10,0, Aqu. dest. 350; dann wieder in die Silberlösung, bis das Präparat sich zu schwärzen beginnt. Nochmals Abspülung mit Wasser; Trocknen usw.

3. Methode von Luca Valenti: Aufträufeln von 2—3 Tropfen 20proz. Gerbsäure; Abspülen, dann mit Ziehlscher Lösung kurze Zeit erwärmen, abspülen, trocknen, Balsam. Nach Lehmann-Neumann gibt diese einfache Methode zuverlässige Resultate.

Entsprechend den anderweitigen Erfahrungen der Bakteriologie habe auch ich mich mehrfach überzeugt, daß Eigenbewegung (im hängenden Tropfen) und Geißelnachweis unbeständig sein können, besonders bei

manchen Angehörigen der Coligruppe. Von einer Blennorrhoea neonatorum bekam ich einen Stamm, bei dem Bietti nur an Agar- und Bouillonkulturen, die nicht älter als 10—12 Stunden waren, lebhafte Eigenbewegung nachweisen konnte. In älteren Kulturen wurde sie immer geringer. In 24 stündigen Kulturen waren nur noch abgestoßene Geißeln zu finden. Ein anderer Colistamm von einer Keratomalacie, der mir als »unbeweglich« zur Kontrolle zugeschickt wurde, hatte in 12 stündiger Kultur Eigenbewegung und typische Geißeln. Bei zu bestimmenden Bakterien ist auf diese Umstände sehr zu achten und auch daran zu denken, daß längere Fortzüchtung die Eigenbewegung beeinträchtigen kann.

Sporenfärbung.

Möllersche Methode: Kombination der Tuberkelbazillenfärbung mit vorausgeschickter Chromsäurebeizung.

a) Das in der Flamme oder einige Minuten in abs. Alkohol konservierte Deckglaspräparat wird zuerst 2 Minuten in Chloroform getaucht, mit Wasser abgespült.

b) $^1/_2$—2 Minuten lang 5 proz. Chromsäure.

c) Abspülen mit Wasser.

d) Karbolfuchsin unter Erwärmen bis zur Dampfbildung etwa. 1 Minute.

e) Differenzieren mit 5 proz. Schwefelsäure, bis die rote Farbe fast verschwunden ist.

f) Gründliches Abspülen mit Wasser.

g) Wässriges Methylenblau oder Malachitgrün $^1/_2$—1 Minute, Abspülen usw.

(Von sporenbildenden Bakterien kommt in der Augenheilkunde nur die Subtilisgruppe öfters, Tetanus selten in Betracht, andere nur sehr selten.)

Färbung auf **Tuberkelbazillen.** Im Ausstrichpräparat:

Methode nach Ziehl-Neelsen:

a) Färbung mit Karbolfuchsin (5,0 Acid. carbol. cryst., Alkohol 10,0, Fuchsin 1,0, Aqu. dest. 100,0), unter Erwärmung bis zur Dampfentwicklung 2 Minuten lang.

b) Entfärben in 20 proz. Salpetersäure oder 25 proz. Schwefelsäure 5 Sekunden.

c) Entfärben in 60 proz. Alkohol, bis das Präparat farblos ist.

d) Nachfärben mit wässriger Methylenblaulösung, Abspülen mit Wasser.

Die Methode von Fränkel-Gabbet kombiniert die Entfärbung und Gegenfärbung, indem nach dem Karbolfuchsin übertragen wird in folgendes Gemisch: Alkohol 50,0, Schwefelsäure 25,0, Aqu. dest. 100,0, dazu Methylenblaupulver, bis eine kräftige blaue Färbung entsteht. In dieser Mischung Färben, dann Abspülen usw.

Zur Unterscheidung der Tuberkelbazillen von Smegmabazillen empfiehlt es sich (Bunge und Trantenroth), das Ausstrichpräparat vor der Färbung 15 Minuten in absoluten Alkohol zu legen und dadurch zu entfetten. Die Smegmabazillen verlieren dadurch ihre Säure-Alkoholfestigkeit, die Tuberkelbazillen nicht. Oder (nach Weichselbaum) wird das mit Karbolfuchsin gefärbte Präparat direkt für 5—10 Minuten in eine konzentrierte Lösung von Methylenblau in absolutem Alkohol gebracht. Die Smegmabazillen färben sich darin um und werden blau, die Tuberkelbazillen bleiben rot.

Tuberkelbazillen im Schnitt (möglichst dünne Schnitte).

a) Ziehl-Neelsensches Karbolfuchsin 20 Minuten bis zu mehreren Stunden im Brutschrank, Celloidinschnitte relativ länger; $25^1/_3$ proz. Salpetersäure 10 bis 30 Sekunden (oder in 3 proz. Salzsäurealkohol (70 proz. Alkohol) bis das Präparat blaß ist). Ist das Präparat noch rot, dann ist die Entfärbung zu wiederholen. Dann sehr sorgfältig mehrfach in Wasser auswaschen! Wässriges Methylenblau 5 Minuten, besser nach Cornet-Meyer auch Hämatoxylin, Abspülen mit Wasser; absoluter Alkohol, Aufhellen, Balsam.

b) Borrelsche Methode. Einbetten in Celloidin oder Paraffin. Vorfärben der Schnitte in Hämatoxylin (vollständig ausdifferenzieren). Dann Färbung 24 Stunden lang bei Zimmertemperatur in Ziehl-Neelsenscher Lösung (10 ccm gesättigte alkoholische Fuchsinlösung + 100 ccm 5 % wässrige Karbolsäurelösung (destilliertes Wasser), Abspülen in Wasser, Einlegen 20—30 Sekunden in 20 proz. wässriges salzsaures Anilin, Differenzieren in 96 proz. Alkohol, Karbolxylol, Balsam.

Zur Fixation eignet sich besonders Sublimat, nach Borrel mit 5% Eisessig; ferner Zenkersche Flüssigkeit. Formol wird von manchen Seiten widerraten, da danach das Gewebe selbst stark fuchsinophil werden kann; auch Alkoholfixierung ist weniger geeignet.

Leprabazillen-Schnittfärbung (Baumgarten). Verdünnte alkoholische Fuchsinlösung (1 : 4) 6—7 Minuten, Differenzieren mit 10 % Salpetersäure enthaltendem Alkohol, Abspülen in Wasser, Nachfärben mit Methylenblau 20—30 Sekunden.

Leprabazillen färben sich schon mit dieser dünnen Fuchsinlösung in so kurzer Zeit, zum Unterschied von Tuberkelbazillen.

Neissersche **Körnchenfärbung** (Babes-Ernstsche Körnchen) (für Bazillen der Diphtheriegruppe).

1. Essigsaures Methylenblau (konzentriertes alkoholisches Methylenblau 20,0, Aqu. dest. 950, Acid. acet. glac. 50,0, Färbung 1—3 Sekunden [1]).
2. Abspülen mit Wasser.
3. Nachfärbung mit Bismarckbraun (Bismarckbraun 2,0, Aqu. dest. kochend 1000,0, Lösen, Filtrieren), 3—5 Sekunden [1]). Die Bazillen erscheinen hellbraun, die Körnchen dunkelblau (cf. Abb. 4, S. 29).

Eine jüngste Vorschrift von Neisser lautet:

Lösung a:		Lösung b:	
Methylenblaupulver	1,0	Kristallviolett Höchst	1,0
Alkohol	20,0	Alkohol	10,0
Aqu. dest.	1000,0	Aqu. dest.	300 0
Acid. acet. glac.	50,0		

Von Lösung a 2 Teile, von Lösung b 1 Teil mischen; färben 1 Sekunde, sofort abspülen mit Wasser, sofort Nachfärben mit Chrysoidin (1,0 : 300,0 heißes Wasser, filtrieren) 3 Sekunden lang, Abspülen, Trocknen.

Scheller (Zentralblatt f. Bakt., 1905, XXXVIII, Ref., S. 6) empfiehlt für beide Farbstoffe 10—15 Sekunden Färbungsdauer.

Über die diagnostische Verwertung cfr. Kapitel »Diphtherie« S. 173.

Rouxsche Färbung für Bazillen der Diphtheriegruppe.

1. Dahliaviolett 1,0, Alkohol 90 proz. 10,0, Aqu. dest. ad 100,0.

---

[1]) Czaplewski empfiehlt 8—10 Sekunden.

2. Methylgrün 1,0, Alkohol 90 proz. 10,0, Aqu. dest. ad 100,—. Mischung von: Farbe I 1 Teil + Farbe II 3 Teile. Damit Färbung 2 Minuten lang ohne Erwärmen.

Die Bazillen erscheinen rötlich, die Körnchen violett.

Färbung der **Spirochaeta pallida** Schaudinn.

Deckgläser oder Objektträger, möglichst dünn mit Gewebssaft oder Flüssigkeit beschickt, werden 15 Minuten in Alkohol fixiert, oder einige Sekunden Osmiumdämpfen (Schaudinn) ausgesetzt.

Färbung nach Giemsa:

Von Giemsaschem Eosin-Azur, das bei Grübler-Leipzig fertig zu haben ist als »Giemsalösung für die Romanowskyfärbung« und dessen Zusammensetzung deshalb hier beiseite gelassen werden kann, werden 1 —$1^1/_2$ Tropfen zu 1 ccm Wasser zugesetzt, welches 1—10 Tropfen einer 1 : 1000 Kaliumkarbonatlösung enthält. In diesem frisch bereiteten Gemisch wird das Präparat 15 Minuten bis 1 Stunde lang gefärbt. Kräftig Abspülen, Abtupfen, Trocknenlassen, Kanadabalsam. Bei einer wohlgelungenen Färbung müssen die Kerne der Leukocyten schwarzrot sein. Die Spirochaeta pallida erscheint zart rot, andere Spirochäten bläulich.

Silberfärbung nach Levaditi (Annales de l'Institut Pasteur 1906, XX, Heft 1). Die in kleine Stücke zerlegten Organe (der vordere Augenabschnitt beispielsweise in toto) kommen entweder direkt in 96 proz. Alkohol, oder zuerst in 10 proz. Formalin für einige Tage und dann, nach Abwaschen mit destilliertem Wasser, für 24 Stunden in Alkohol. Aus dem Alkohol werden die Stücke in destilliertes Wasser gebracht, bis sie untersinken, und dann für 3 Tage im Brutofen in 2 proz. Argentum nitricum (dunkles Gefäß) gelegt. (Nach Gierke besser in 1,5 proz. Arg. nitr. 8 Tage lang.) Darauf kurzes Abspülen mit destilliertem Wasser und dann in die Entwicklerlösung für 48 Stunden

Acid. pyrogall.	4,0
Formol	5,0
Aqu. dest. ad	100,0

Einbetten in Paraffin, Serienschnitte. Die »Spirochäten« erscheinen schwarz, mit kurzen, verschieden zahlreichen Windungen, zugespitzten Enden; hier und da teilt sich das eine Ende [1]).

Heim empfiehlt die Hoffmannsche Modifikation, nach welcher die in Formol und Alkohol fixierten an weißen Zwirnsfaden aufgehängten Stücke in eine frisch bereitete Mischung von 90 ccm 1,5 proz. Arg. nitr. und 10 ccm reinsten Pyridins kommen. Darin bleiben sie 3 Stunden in Zimmertemperatur, dann 3 Stunden im Paraffinschrank bei ca. 45°, in dunkler Flasche mit Glasstopfen.

Die ebenfalls frisch bereitete Entwicklerlösung lautet hier: 90 cbcm 4 proz. Pyrogallol werden mit 10 ccm reinen Acetons gemischt und zu 85 cbcm dieser Mischung 15 ccm Pyridin zugesetzt. Hierin (in dunkler Flasche mit Glasstopfen) bleiben die Stücke bei Zimmertemperatur über Nacht. Schnelle Einbettung in Paraffin.

Eine Nachfärbung mit polychromem Methylenblau ist möglich. Alle Glasgefäße müssen sehr sauber, die Lösungen frisch sein.

Nährböden.

Außer den gewöhnlichen Nährböden (Agar, Gelatine, Bouillon, Kartoffeln), deren Herstellung in allen bakteriologischen Lehrbüchern

[1]) Über die Diskussion betr. die Beweiskraft [dieser Methode vgl. das spätere Kapitel »Lues«.

nachzulesen ist, sind in der Augenheilkunde die empfindlicheren, serumhaltigen Nährböden besonders wichtig; manche der uns beschäftigenden Keime wachsen nur auf ihnen.

Es ist hier zunächst das Löfflersche Blutserum hervorzuheben.

Bekanntlich wird dasselbe derart gewonnen, daß frisches, möglichst rein und in sterilisiertem Gefäß aufgefangenes Blut von Hammeln, Rindern oder Pferden im Kühlen aufbewahrt wird, bis das Serum sich abgeschieden hat. Dasselbe wird in eine sterile Flasche abgehebert, Chloroform zugesetzt zur Sterilisierung und später wieder abgehebert. Dieses Serum wird mit dem dritten Teil neutraler Traubenzuckerbouillon gemischt, in Röhrchen gegossen (5 cbcm) und in schräger Lage im Serumofen fraktioniert bei 60° sterilisiert, jeden Tag eine Woche hindurch $^1/_2$ Stunde lang.

Die einfachere Koagulierung mit strömendem Dampf (100°), welche z. B. auf vielen Diphtherie-Untersuchungsstationen angewandt wird, empfiehlt sich für uns weniger. Es wachsen auf diesem gekochten Löfflerschen Blutserum zwar viele Keime, z. B. die Staphylokokken und besonders die Bakterien der Diphtheriegruppe gut, aber andere, z. B. die Pneumokokken, schon weniger.

Wichtig ist, daß das fertige Blutserum — und das gilt für alle in der Augenheilkunde benutzte Nährböden — nicht zu stark alkalisch ist, mit besonderer Rücksicht auf die für uns so wichtigen Pneumokokken. Deshalb muß die Traubenzuckerbouillon neutral sein, da das Serum allein bereits eine erhebliche Alkaleszenz zu besitzen pflegt.

Dieser letztere Umstand ist noch mehr zu beachten bei der Herstellung des Serum-Agars nach der Wertheimschen Vorschrift. Dieser für uns besonders wichtige, auch für sehr diffizile Keime (Koch-Weeks-Bazillen, Diplobazillen, Pneumokokken, Gonokokken u. a.) bei richtiger Bereitung brauchbarste Nährboden wird bekanntlich in folgender Weise hergestellt:

Zu neutralem 1proz. Agar, welches im Wasserbad oder im Dampftopf verflüssigt, bis auf 45—50° abgekühlt im Dampfbad gehalten wird, wird $^1/_3$—$^1/_4$ menschliches Serum (Ascites, Hydrocoele, Pleuratranssudat, Ovarialcysteninhalt), welches fraktioniert bei 60° sterilisiert ist, zugegossen; nach der Mischung läßt man schnell schräg erstarren. (Kochen ist unzulässig, weil sonst das Serum koaguliert.) Gerade der Zusatz von unkoaguliertem Menschenserum bedingt die Empfindlichkeit des Nährbodens. Die genannten Körperflüssigkeiten wechseln in ihrer Alkaleszenz nicht unerheblich; bei sehr alkalischen kann es sogar empfehlenswert sein, das Agar schwach sauer zu nehmen.

Die Brauchbarkeit der Sera ist aber auch sonst eine wechselnde und auch gegenüber ein und denselben Keimen nicht immer konstant. Es empfiehlt sich daher, wenn man an wichtige Bestimmungen und Züchtungsversuche herangeht, eine Probekultur speziell mit Pneumokokken oder Gonokokken zu machen.

Die hämoglobinhaltigen Nährböden sind besonders für die auch in der Augenheilkunde wichtigen Bakterien der Influenzagruppe (hämophile Bakterien, Polbakterien) von Bedeutung.

Wegen seines hohen Hämoglobingehaltes ist bekanntlich Taubenblut besonders geeignet, von dem man einige Ösen auf der Oberfläche des Agar oder des Blutserums verteilt und auch der Bouillon zusetzen kann. Menschenblut ist bei Operationen, sonst auch aus der eigenen gereinigten Fingerkuppe oder dem Ohrläppchen aseptisch zu gewinnen. Der erste hervorquellende

Tropfen wird nicht benutzt, weil er leichter Hautmikroben enthält. Doch müssen alle so hergestellten Blutnährböden vor dem Gebrauch 24 Stunden im Brutofen auf ihre Sterilität geprüft werden, da nicht selten Bakterien beigemischt sind, besonders wenn man (illegaler Weise) durch Druck dem Hervortreten der Blutstropfen nachgeholfen hat. Für manche Feststellungen ist es besser, das Blut dem flüssigen Agar bei 40° vor dem Erstarren beizumischen, so daß es sich in dem Nährboden gleichmäßig verteilt. Die besonders von M. Neisser, Schottmüller u. a. betonten Veränderungen des Blutfarbstoffs, die Hämolyse lassen sich dann besser beurteilen, besonders an Platten, als bei Übertragung von Blut auf die Oberfläche.

Kultur.

Tritt man an genauere kulturelle Untersuchungen des Keimgehaltes der gesunden oder kranken Augenoberfläche heran, so verfährt man am besten so, daß man das Material zuerst auf ein gutes Pepton-Agar oder Glyzerin-Agar, dann auf Löfflers Serum, dann auf Serum-Agar verreibt und schließlich auf einem Hämoglobin-Nährboden weitergeht. Auf diese Weise begegnet man den verschiedenen Wachstumsmöglichkeiten. Indem man die Verdünnungen auf die empfindlichen Nährböden legt, kann man hoffen, auf diesen isolierte Kolonien zu gewinnen, die sich leicht rein kultivieren lassen.

In vielen Fällen kommt man natürlich auch mit den einfachen Nährböden aus. Es empfiehlt sich aber für alle Fälle, neben Agarröhrchen auch ein oder mehrere Serumröhrchen, überhaupt von vornherein verschiedene Nährböden zu benutzen.

Man soll sich in dieser Hinsicht, auch was die Zahl der zur Verdünnung benutzten Nährboden-Röhrchen anbetrifft, wenn möglich von dem Sekretbefund im Deckglas oder auf dem Objektträger leiten lassen. Findet man im Sekretpräparat sehr zahlreiche Keime, so sind von vornherein mehrere Röhrchen oder Platten (Petrische Schalen) einzustellen und man überträgt auf die Verdünnungen nur wenig Sekret. Handelt es sich im Sekretpräparat z. B. um Bazillen der Diphtheriegruppe neben den banalen Kokken, so wird man als O Agar, als I und eventuell II Löfflersches Blutserum benutzen, auf dem man dann die fraglichen Bazillen isoliert zu erhalten hoffen darf. Dasselbe gilt, wenn es sich um die Diplobazillengruppe handelt; hier wird auf den verschiedenen Nährböden sich manches von vornherein beantworten, z. B. ob und wie die Diplobazillen auf Agar wachsen (Petitsche Varietät) oder nicht (Morax-Axenfelds Diplobacillus). Mitunter erleichtert die Vorliebe der verschiedenen Keime für die verschiedenen Nährböden die Isolierung erheblich, wenn z. B. gleichzeitig vorhandene Kokken auf dem Agar, Diplobazillen aber vorwiegend auf Serum wachsen. Noch mehr gilt das für die empfindlichen oben erörterten Keime und Nährböden.

In manchen Fällen, besonders wenn es sich um die Feststellung von ätiologisch unbekannten Zuständen oder von Mikroorganismen handelt, deren Bestimmung nach dem Deckglaspräparat unsicher ist, empfiehlt es sich, auch anaërob zu kultivieren. Auch zur Trennung kulturell schwer voneinander abzusondernder Keime kann dies Verfahren wesentlich beitragen. So ist erst anaërob eine Kultur der Streptotricheen aus den Tränenröhrchen geglückt; in meinen Fällen kamen wir erst auf diesem Wege zum Ziel, weil auf den aëroben Kulturen

die gleichzeitig anwesenden Kokken alles überwucherten, bevor die sehr langsam sich entwickelnden Streptotricheen emporkommen konnten. Manche fakultativ aëroben Keime halten sich anaërob länger virulent; so konnte Gifford eine Pneumokokkenconjunctivitis mit den Kulturen hervorrufen, die er anaërob gezüchtet hatte.

Für diese anaërobe Züchtung genügt im allgemeinen das Buchner-sche Verfahren:

Den Boden eines hohen Glaszylinders mit eingeschliffenem Deckel überschichtet man mit dem Horn- oder Glaslöffel mit reiner Pyrogallussäure, etwa 1 cm hoch, gießt dann verdünnte (etwa 30proz.) Natron- oder Kalilauge hinzu und stellt das vorher beimpfte Kulturröhrchen auf einen kleinen Glasdreifuß in den Zylinder, setzt schnell den Deckel auf und schließt seinen Rand mit Paraffin oder Siegellack. Es empfiehlt sich, den Wattepfropfen abzusengen oder ein wenig Sublimatlösung daraufzugießen, damit nicht während des längeren Stehens in der feuchten Wärme etwa vorhandene Schimmelsporen auskeimen und die Kultur verunreinigen.

Auch die bekannte Kultur in hohen Schichten kommt in Betracht; unter Umständen auch die Kultur in Wasserstoff mittels des Kippschen Apparates (cf. die bakteriologischen Lehrbücher).

Unter Umständen bewirkt auch die direkte Tierimpfung mit dem zu untersuchenden Material eine Isolierung einzelner Arten, wie bei Injektion von Speichel oft das Versuchstier an Pneumokokkensepsis stirbt. Für schwer züchtbares Material, z. B. Tränenröhrchenkonkremente, für Tuberkulose, neuerdings auch für syphilitisches Material ist die direkte Impfung angezeigt. —

Sehr empfehlenswert ist es, besonders auch zu didaktischen Zwecken, eine Sammlung konservierter Kulturen anzulegen, und zwar nicht nur von Reinkulturen, sondern auch von Originalkulturen, welche direkt von Sekret usw. angelegt sind. Zu diesem Zweck tropft man, eventuell nach Abgießen des Kondenswassers, 1—2 Tropfen reines Formol ein, so daß es auf den untersten Teil des Nährbodens fällt, oder man feuchtet das untere Ende des Wattepfropfens damit an, schließt fest für einige Stunden unter Gummikappe, entfernt dann die Watte und schmilzt das Röhrchen oben zu. Die Kulturen halten sich unbegrenzt; vor Licht geschützt bleibt auch die Farbe.

Bakterienimpfungen am Tierauge.

Will man die Hornhaut des Kaninchens oder anderer Tiere mit einer Bakterienart oder direkt mit Material impfen, wie dies zuerst von Schmidt-Rimpler bei seinen Untersuchungen über die Infektiosität des Tränensacksekretes geschehen ist, so kann dies mit infizierter Nadel oder Messerspitze geschehen, oder man legt (am leichtesten am luxierten Auge des Kaninchens) eine kleine schräge Tasche an, in welche man mit einer entsprechend kleinen Öse oder mit einer Platinnadel Material überträgt. Bei dieser letzteren Technik ist aber zu berücksichtigen, daß die Übertragung so reichlichen Materials in das Gewebe den Infektionsverhältnissen beim Menschen nicht voll entspricht.

Die Impfrichtung muß schräg, fast tangential geschehen, weil sonst die dünne Hornhaut nur zu leicht perforiert wird. Zum Vergleich der Virulenz verschiedener Stämme ist außer möglichster Gleichheit der Wunde und der

Bakterienmenge auch Übereinstimmung der Lage der Impfwunde erforderlich, da derselbe Keim zentral erheblich stärkere Reaktion, besonders auch an der Iris, hervorrufen kann, als wenn er in der Nähe des gefäßhaltigen Limbus eingeimpft wird.

Auch in die Hornhautsubstanz läßt sich mit feinster, maximal scharfer Kanüle etwas infizierte Flüssigkeit injizieren; die Technik ist schwieriger und man muß besonders achten, daß die Hornhaut nicht durchbohrt wird.

Es ist bei Hornhautimpfungen an Tieren zu berücksichtigen, daß größere Impfwunden, besonders wenn eine Tasche angelegt wurde, sich sekundär mit anderen Keimen aus dem Conjunctivalsack und der Umgebung infizieren können. Es ist deshalb eine eingetretene Impfwirkung zu kontrollieren, indem aus der Tasche nochmals abgeimpft wird. Ich habe z. B. mehrfach erlebt, daß nach Impfungen mit Pneumokokken sich in der stark eitrig infiltrierten Cornea nicht Pneumokokken entwickelten, die in diesen Fällen wenig tierpathogen waren, sondern stark pyogener Aureus.

Eine Impfung der Vorderkammer mit festem oder zähem Material läßt sich am kokainisierten (nicht luxierten) Auge leicht vornehmen, indem nach der Punktion nochmals kokainisiert und dann nach einigen Minuten ein Partikel mit der Irispinzette oder dem Stilet hineingeschoben wird. Bei einiger Übung geht das in vielen Fällen ohne Assistenz; die Punktion wird am besten außen oben gemacht, damit die Nickhaut nicht im Wege ist. Das Impfstückchen muß in genügender Entfernung von der Hornhautwunde auf die Iris deponiert werden, weil es sich sonst nachträglich wieder entleeren kann. Die Iris wird möglichst aus der Punktionswunde zurückgeschoben.

Material, das nicht kompakt eingeschoben werden kann, wird in steriler Flüssigkeit zerzupft und ebenso wie Bouillonkulturen, Bakterienemulsion, Eiter usw. mit der Spritze injiziert; es empfiehlt sich aber, das Kammerwasser durch die Kanüle vorher ablaufen zu lassen, da bei stehender Kammer nur unter Überdruck injiziert werden kann, so daß beim Zurückziehen der Spritze ein Teil der injizierten Flüssigkeit wieder herausgepreßt wird.

Bei Übertragungen in den Glaskörper sind kleinste Mengen mit schrägem Einstich ohne weiteres injizierbar. Mehrere Tropfen dagegen rufen wieder Überdruck hervor; es ist alsdann besser, die vordere Kammer vorher zu punktieren. Da hiernach das Auge weich ist, macht die Durchstechung der Sklera etwas größere Schwierigkeiten; man kann deshalb auch zuerst die Sklera durchstechen und dann bei liegender Spritze, die der Assistent hält, die Punktion der Vorderkammer machen. Will man Gewebsstücke in den Glaskörper übertragen, so ist unter allen Umständen vor der Eröffnung der Sklera, die vorsichtig präparierend gemacht werden muß, die Vorderkammer zu punktieren.

Legt man besonderen Wert darauf, daß bei der Impfung der Augenmedien kein gefäßhaltiges Gewebe verletzt und infiziert wird, so kann man nach Roemers Vorschlag durch Hornhautmitte und Linse hindurch gehen und injizieren.

Nach allen Impfungen des Augapfels sind die Lider mit einer Seidennaht zu schließen; dieselbe braucht nicht die Lider in ganzer Dicke zu durchstechen, sondern man faßt nur eine kleine Falte der äußeren Haut oberhalb bzw. unterhalb der Lidränder.

II. Normale Bindehaut.

Normaler Conjunctivalsack.

Wer sich mit der Bakteriologie der äußeren Augenerkrankungen beschäftigen will, muß mit dem Keimgehalt der normalen Bindehaut beginnen, am besten mit seiner eigenen Conjunctiva, damit er die Saprophyten und gewöhnlichen Gäste an sich selbst kennen lernt. Es ist das auch deshalb didaktisch besonders zu empfehlen, weil die vorhandenen Keime, spärlich an Zahl, auf der Kultur meist isoliert in ihrer Eigenheit beobachtet und leicht rein gezüchtet werden können.

Da der Conjunctivalsack nach außen frei geöffnet ist, ist von vornherein zu erwarten, daß in ihm alle Mikroben sich niederlassen können, die in der Luft, im benetzenden Wasser, auf der Oberfläche der umgebenden Haut, an irgendwelchen berührenden Gegenständen sich befinden. Die große Mannigfaltigkeit der dort möglichen Keime wird sich deshalb in der Bakteriologie der Bindehaut widerspiegeln können.

In der Tat, wer sich die Mühe gibt, bei einer großen Serie von Bindehäuten alle einzelnen Keime auf ihre Merkmale zu bestimmen, wird allmählich eine sehr große Zahl von Arten finden können. Jede dahin gerichtete Arbeit über den Keimgehalt der normalen Bindehaut hat deshalb dies oder jenes noch nicht beschriebene Bacterium[1]) gebracht, und auch in Zukunft werden neue zu finden sein. So hat, um nur ein Beispiel zu erwähnen, Bach unter den 27 verschiedenen Arten, die er auf 100 Bindehäuten mehr oder weniger häufig fand, 13 bis dahin hier nicht gesehene Spezies beschrieben. Besonders eingehend über alle einzelnen Befunde sind ferner die Serienuntersuchungen von Fick, Marthen, Bernheim, Lachowicz, Blagoweschenski, Gifford, Griffith, Jackson, Jameson, Basso, Rymowicz u. a. gewesen.

Bei dieser Mannigfaltigkeit der möglichen Arten müssen wir damit rechnen, daß bezüglich der Zahl und der Spezies der verschiedenen Mikroben die Ergebnisse verschiedener Autoren variieren können. Es ist auch mehrfach die Behauptung hervorgetreten, daß der Keimgehalt der normalen Bindehaut ein ganz wechselnder sei und daß es einigermaßen beständige Bewohner nicht gebe (Wolkowitsch). Der Keimgehalt sei eben dem wechselnden Einflusse der äußeren Umgebung, der zufälligen Verunreinigung unterworfen. Diese Vorstellung kann der Anfänger auch heutzutage noch gewinnen, wenn er die langen Listen der auf der Bindehaut gefundenen Keime erblickt, wie sie z. B. in den

---

[1]) Freilich sind die in den Dissertationen von Brandt (Würzburg 1895) und O. Rosenthal (Berlin 1905) gegebenen Übersichten der Literatur-Befunde insofern erheblich zu reduzieren, als die verschiedenen Autoren nicht selten ein und dasselbe Bacterium mit verschiedenen Namen veröffentlicht haben, die natürlich nicht als verschiedene Arten aufgezählt werden dürfen.

Zusammenstellungen von Brandt aufgeführt sind. Das Gegenstück dazu ist gewesen die von Gelpke geäußerte Ansicht, daß die Bindehaut von Damen und Mädchen der vornehmen Stände meistens keimfrei sei. Diese Ansicht, die in weniger scharfer Fassung auch sonst in der Literatur wiederkehrt, enthält ebenfalls die Vorstellung, der Keimgehalt sei so stark von äußeren Zufälligkeiten abhängig, daß bei deren Fernhaltung durch die in jenen Kreisen übliche Reinlichkeit der Conjunctivalsack keimfrei bleiben könne. Demgegenüber erscheint es nicht verwunderlich, wenn andere Autoren an einem anderen Material zu der Ansicht kamen, die Bindehaut enthalte stets eine bedeutende Zahl verschiedener Mikroorganismen (z. B. Blagoweschenski); und ebenso hat man lange keinen Anstoß daran genommen, daß ein und derselbe Keim, z. B. der sog. Xerosebacillus, von den einen Autoren sehr häufig, von den anderen gar nicht gefunden wurde.

Um hier ein richtiges Urteil zu gewinnen, sind folgende Gesichtspunkte zu berücksichtigen:

1. Der Keimgehalt dieser, mannigfachen Verunreinigungen zugänglichen Stelle kann in der Tat, je nach der Umgebung, nach den äußeren und persönlichen Verhältnissen, an Zahl und Arten schwanken.

Es ist in dieser Hinsicht von Interesse, daß Walthard[1]), Koblank[2]) und Cramer[3]), wie nicht anders zu erwarten war, die Bindehaut des normalen Neugeborenen gleich nach der Geburt keimfrei fanden; die Besiedelung erfolgt aber bereits in den ersten Tagen nach der Geburt, nach dem 6. Tage waren (Cramer) einzelne Mikroben immer nachzuweisen, vom 10. Tage ab reichlicher. Hatte bei oder nach der Geburt eine Reizung stattgefunden, durch Öffnung der Lidspalte bei der Geburt, durch Argentum nitricum u. a., so war die Besiedelung reichlicher und relativ frühzeitiger. Nach eingetretener Besiedelung scheint der durchschnittliche Keimgehalt von dem der späteren Jahre nicht wesentlich verschieden. Wir haben bei Kindern der ersten Lebensjahre die Verhältnisse nicht erheblich anders gefunden als bei älteren Personen. Die von Foote gemachte Angabe, bei Kindern 50 %, bei jungen Leuten 33 %, bei alten Leuten 30 % sterile Conjunctiven gefunden zu haben, ist jedenfalls nicht zutreffend; so hohe Sterilitätszahlen sind in keinem Lebensalter mit genügend feiner Methode und ausreichender Entnahme vorhanden, und die Differenzen der Prozentzahl fallen noch in das Bereich der möglichen Schwankungen und Fehler.

Die andere Angabe von Foote, daß am Morgen die Keimzahl etwas größer ist als am Abend, ist als zutreffend anzusehen, da während des Schlafes der reinigende Lidschlag fehlt[4]).

Wolkowitsch betont ebenfalls, daß bei ein und demselben Menschen zu verschiedenen Tageszeiten der Keimgehalt schwanke. Es soll das nicht ganz in Abrede gestellt werden; die wechselnde Umgebung, die Beschäftigung wird hier einwirken können. Immer aber müssen wir bei dem Vergleiche der

---

[1]) Nach Pflüger, Korrespondenzblatt f. Schweizer Arzte, 1895.
[2]) Festschrift für Karl Ruge, Berlin 1898, S. 141.
[3]) Zentralbl. f. Gynäkol., 1899, Nr. 9.
[4]) Es entspricht das den Ergebnissen von Marthen, Bernheim, Morax, Bach, Dalén, wonach unter einem Verbande, der den Lidschlag ruhig stellt (und außerdem die Temperatur erhöht), die Keimzahl zunimmt; nach de Lieto-Vollaro geschieht dies auch bei einfachem Lidschluß unter dem Fuchsschen Gitter, und Schirmer hat durch exakte Untersuchungen nachgewiesen, daß bei Aufhebung des Lidschlages eine Bakterienableitung nach der Nase überhaupt unterbleibt.

Keimzahlen berücksichtigen, daß eine vollständig gleiche Abimpfung gar nicht möglich ist (s. u.). Erst wenn in einer größeren Serie die Schwankungen gleichartig wiederkehren, ist aus ihnen ein Schluß möglich.

Die verschiedene Umgebung, Beschäftigung, Sauberkeit wird zweifellos die Flora der Bindehaut beeinflussen können. Zunächst insofern, als der Begriff der »normalen Bindehaut« bei poliklinischem Krankenmaterial, welches sich aus dem Arbeiterstande rekrutiert, wohl nicht immer ganz dasselbe darstellt, wie die ganz blasse Schleimhaut vieler Patienten aus der Privatpraxis. Ein gewisser Injektionszustand ist bei ersteren sehr häufig, ohne daß er gleich pathologisch genannt wird. Unter Mitwirkung der staubigen, vielleicht mit Bakterien stärker geschwängerten Luft, der mangelnden Hautpflege des Gesichtes und ähnlicher Umstände, kann der Keimgehalt hier größer sein, wenn wir auch die angebliche Sterilität der blassen Bindehaut der vornehmen Stände ablehnen müssen. Schon A. Fick fand bei normalen Schülern bei weitem nicht so zahlreiche Bakterien wie bei den indolenten Insassen eines hygienisch ungünstigen Pfründnerhauses. Wenn man solche leicht hyperämischen Fälle beiseite läßt, wird man wohl auch Diplobazillen auf der »normalen« Bindehaut weniger häufig treffen, als Erdmann und Rymowicz fanden. Es gibt eben sehr leichte Grade von Diplobazillenconjunctivitis.

2. Von großer Bedeutung für die Bestimmung des Keimgehaltes ist die angewandte Untersuchungsmethode.

a) Zunächst die Entnahme des Materials:

Morax hat in den Conjunctivalsack Bouillon oder verflüssigte Gelatine eingetropft, dieselbe sich in den Nischen der Bindehaut verteilen lassen, dann mit steriler Pipette wieder abgesogen und auf den Nährboden übertragen. Von dieser Technik wird die Schleimhaut in größerem Umfang erreicht, als wenn z. B. nur über die ektropionierte Bindehaut des Unterlides mit der Platinöse herübergefahren wird. Andererseits wird eine solche Flüssigkeit leichter auch mit den Lidrändern, mit der Karunkel und der Gegend des inneren Lidwinkels in Berührung geraten, so daß die Entnahme nur dann rein conjunctival ausfällt, wenn größte Vorsicht obwaltet. Wer vom inneren Lidwinkel entnimmt, wird dort eine wesentlich größere Keimzahl erwarten müssen, als sie auf der Bindehaut selbst besteht. Ferner bleibt es zweifelhaft, wieweit z. B. infizierte Epithelien sich der eingetropften Flüssigkeit wirklich mitteilen, während die Öse solche leichter von der Oberfläche abstreift. Da z. B. die sogenannten Xerosebazillen besonders gern desquamierenden Epithelien anhaften, wird eine etwas reibend herübergeführte Öse solche leichter und in größerer Zahl liefern können, als wenn sie nur ganz zart berührt oder gar nur etwas Tränenflüssigkeit entnimmt. Die Größe der Öse, ob einfach oder doppelt umgebogen, kommt in Betracht. Da schließlich mit der Öse immer nur ein kleiner Teil der Bindehaut berührt wird, ist ein negatives Kulturergebnis durchaus nicht gleich dahin zu verwerten, daß die betreffende Bindehaut keimfrei sei. Es muß deshalb die Öse, am besten eine Doppelöse, ausgiebig, aber ohne Berührung der Lidränder und der Lidwinkel über die Oberfläche der Bindehaut herübergeführt werden, unter mehrmaliger Übertragung von verschiedenen Stellen. Verfährt man so, dann wird man sterile Conjunctiven so gut wie gar nicht finden; und wenn man ausnahmsweise eine findet, so wird auch sie bei der zweiten Untersuchung sich voraussichtlich keimhaltig zeigen.

Blagoweschenski hat die Bindehaut mit einem sterilen Schwämmchen ausgewischt, welches pulverisiert und dann übertragen wurde; diese Methode verbürgt zwar eine relativ vollständige Abimpfung, wird aber auch leichter

als die anderen zu Verunreinigungen führen. Vielleicht liegt es mit daran, daß er bei 34 Personen die ungewöhnlich große Zahl von 18 verschiedenen Bazillen, 10 Kokken, 5 Tetraden und Sarcinen und 1 Streptococcus fand.

b) In noch viel höherem Maße aber sind die enormen Unterschiede in den Resultaten der früheren Jahre auf die Verschiedenartigkeit der angewandten Nährböden und die Untersuchungstechnik zurückzuführen.

Bezüglich der überall entwicklungsfähigen Staphylokokken und ähnlich üppiger Keime, welche hier, wie an so vielen anderen Stellen des Körpers, in der ersten Zeit der bakteriologischen Ära die Aufmerksamkeit vorwiegend auf sich lenkten, kommt der Nährboden wenig in Betracht; über ihn sind deshalb auch die Angaben von Anfang an im Rahmen der möglichen Schwankungen nicht so auffällig verschieden.

Ganz anders steht es mit den sogenannten Xerosebazillen. Bei der kümmerlichen, schlechten Ernährung, welche sie in dem fortwährend von den sterilen Tränen durchspülten Conjunctivalsack finden, haben sie oft nur eine beschränkte Wachstumsenergie. Es sind deshalb nach 24 Stunden oft nur auf dem ihnen am meisten zusagenden Nährboden, dem Löfflerschen Blutserum oder auf Serumagar, einzelne kümmerliche Kolonien sichtbar, auf gewöhnlichem Agar dagegen oft genug gar nichts. Lassen wir die Probierröhrchen tagelang im Brütofen stehen, so entwickeln sich nicht selten an anfangs freien Stellen noch Kolonien. Ich bin manchmal erstaunt gewesen, wie auf anscheinend sterilen Kulturen nach 8tägigem und längerem Verweilen im Brütofen sich noch zahlreiche Xerosekolonien gebildet hatten.

Wieder andere Augenbakterien, wie die Pneumokokken, die Diplobazillen, stellen an die Alkaleszenz des Nährbodens besondere Ansprüche.

Die besondere Frage, wie weit Bakterien der Influenzagruppe schon normalerweise vorkommen können, hat zur Voraussetzung die Anwendung hämoglobinhaltiger Nährböden. Bezüglich der normalen Bindehaut sind solche bisher nur von Giarré und Picchi und von Rymowicz angewandt; weitere Untersuchungen in dieser Richtung erscheinen wünschenswert.

Es ist hier bezüglich der Untersuchungsmethode auch noch darauf aufmerksam zu machen, daß z. B. einzelne Pneumokokkenkolonien, ebenso einzelne Influenzakolonien oft nur bei genauester Betrachtung, eventuell mit der Lupe, zu erkennen sind. Solche Pneumokokkenkolonien können besonders auf feuchten Nährböden sehr schnell wieder unsichtbar werden, indem ihre Kontur in der Oberflächenfeuchtigkeit zerfließt; sie haben außerdem, besonders von der für sie wenig günstigen normalen Bindehaut gezüchtet, eine kurze Lebensdauer, degenerieren sehr schnell. —

In zahlreichen älteren Arbeiten über den Keimgehalt der normalen Bindehaut ist den genannten Anforderungen, die damals nicht in ihrer Bedeutung bekannt waren, nicht genügend Rechnung getragen. Ich kann aber darauf verzichten, all diese verschiedenen Ergebnisse anzuführen und einer Besprechung zu unterwerfen[1]), weil heutzutage, unter

[1]) Eine genauere Darstellung derselben ist enthalten in meinen kritischen Sammelreferaten »Bakteriologie und Parasiten« 1894—1900, Ergebnisse der pathol. Anatomie von Lubarsch-Ostertag, Wiesbaden, F. Bergmann, Jahrg. 3, 5, 6.

Befolgung jener Regeln, übereinstimmende Befunde vorliegen, von deren Richtigkeit sich jeder durch eigene Untersuchung überzeugen kann.

Wir haben heutzutage als feststehend anzusehen, daß der normale Conjunctivalsack als regelmäßige oder doch fast regelmäßige Bewohner enthält:

1. Sogenannte Xerosebazillen.
2. Nicht- oder schwach-pathogene weiße Staphylokokken.

Alle anderen Befunde sind mehr oder weniger inkonstant.

Unter den Eitererregern relativ am häufigsten, aber auch viel seltener als die genannten beiden Keime, und dann meist nur in wenigen Exemplaren von geringer Virulenz (für Tiere) kommen Pneumokokken vor.

Die übrigen Eitererreger (Staphylococcus pyogenes aureus et albus) sind nicht häufig vorhanden, wenn nicht etwa die benachbarte Haut, besonders die Lidränder, in entzündlichem Zustande sich befinden. Der Streptococcus pyogenes ist selten.

Diplobazillen, Influenzabazillen sind auf gesunder Bindehaut nach unseren Befunden ebenfalls sehr selten (Erdmann hat erstere, Rymowicz, Giarré und Picchi haben letztere etwas häufiger gefunden).

Außerdem kommen als zufällige Nebenbefunde gelegentlich vereinzelte Kolonien aller möglicher pathogener und saprophytischer Bakterien vor, unter ihnen noch relativ häufiger einzelne gelbe, nicht verflüssigende Kokken, Sarcinen, in manchen Serien auch Subtilis (D. Smith, Puccioni).

Aus den zahlreichen statistischen Untersuchungen führe ich nur einige aus neuerer Zeit hier an, welche mit möglichst empfindlicher Methode vorgenommen sind:

Rymowicz, der auf Glyzerinblutserum züchtete (Entnahme nach der Morax-schen Methode mit physiologischer Kochsalzlösung), fand in 100 normalen Conjunctivalsäcken:

Xerosebazillen	94 mal	Die Frequenz pathogener Keime ist in dieser Serie relativ hoch; ihre Zahl bei den einzelnen Fällen trat aber hinter der der Xerosebazillen und weißen Staphylokokken erheblich zurück.
Staphyloc. albus non liquefac.	79 »	
Pneumokokken	9 »	
Streptococcus pyogenes	5 »	
Diplobacillus Morax-Axenfeld	6 »	
Staphyloc. pyog. aureus	6 »	
Staph. pyog. albus	8 »	

Unter meiner eigenen Leitung haben gefunden:

Heinersdorff (Übertragung mit der Doppelöse auf Löfflersches Blutserum) bei 61 Personen:

Xerosebazillen	83%	Auch hier waren die eigentlichen Eitererreger, wo sie vorkamen, in geringer Anzahl zu finden.
Staphylococcus albus	85%	
Staphylococcus aureus	11%	
Streptokokken	3%	
Pneumokokken	5%	
Sarcine	1%	
Andere vereinzelte Bazillen	5%	

Örtzen (80 Conjunctivalsäcke, Übertragung auf vorsichtig für Pneumokokken eingestelltes Glyzerinagar mit der Doppelöse):

Xerosebazillen	57,5%	(Infolge des Agargebrauches ist die Zahl zu niedrig.)
Staphylococcus albus	96,25%	(Aureus kam in dieser Serie nicht vor.)
Pneumokokken	4%	
Einzelne andere Stäbchen	5%	

1. Unter den genannten Mikroorganismen der gesunden Conjunctiva verlangt zunächst eine eingehendere Besprechung der sogenannte **Xerosebacillus** (Bacille en massue. Andere Synonyma: Keulenbacillus, Bacillus Sebi Meibomiani (Reymond-Colomiatti), Bacillus septatus (Gelpke), Bacillus pseudodiphthericus vulgaris conjunctivae (Heinersdorff), Bacillus granulosus (Lachowicz), (Luftstäbchen — v. Michel).

Über das Verhalten dieses Bacteriums auf der gesunden Bindehaut muß jeder, der die Bakteriologie dieser Körpergegend in irgend einer Weise wissenschaftlich bearbeitet oder klinische Diagnosen stellen will, genau Bescheid wissen, er muß eigene Erfahrungen darüber besitzen. Dann wird die Verständigung und Diskussion über dieses ganze Forschungsgebiet wesentlich erleichtert werden. Es werden besonders irrtümliche Deutungen und unnötige Widersprüche unterbleiben, durch die der ferner Stehende, welcher diese Fragen in der Literatur verfolgt und für sich nutzbar zu machen wünscht, so leicht verwirrt und kopfscheu gemacht wird.

Es ist lehrreich, die Geschichte dieser Literatur der »Xerosebazillen« in Kürze zu betrachten.

1874 hat zuerst Bezold bei Xerose und Keratomalacie Stäbchen gefunden, »mit dem Aussehen einer Leptothrixbildung«, deren genauere Beschreibung den späteren »Xerosebazillen« ähnelt. Bezold war der Auffassung, zu der wir heute zurückgekehrt sind, daß ein harmloser Schmarotzer, begünstigt durch die allgemeine Ernährungsstörung, sich auf der Conjunctiva bulbi stark vermehrt hätte. Eine kurze analoge Notiz folgt von Denk (1880).

Erst 1881 finden wir eine eingehendere Mitteilung von Reymond, Colomiatti und Perroncito, welche den Namen »B. sebi Meibomiani« gaben und damit die Bazillen als Schmarotzer hinstellten.

1882 bemerkt Horner, bei Keratomalacie ähnliches wie Bezold gefunden zu haben.

1883 erschien die ausführliche Arbeit von Kuschbert und Neisser und gab der Frage eine neue Wendung. Sie betonten, daß der von ihnen gefundene Bacillus stets und nur sich bei Xerose der Bindehaut finde, sonst aber nicht. Daraus folgerten sie seine ätiologische Bedeutung für die Xerose, obwohl eine Übertragung auf normale Bindehaut kein Ergebnis hatte. Kurz darauf und unabhängig erschien die bekannte Arbeit von Leber, welcher anfangs ebenfalls die Bazillen für die Ursache der Xerose erklärte, zumal er, ebenso wie Schulz, solche Bazillen auch in den inneren Organen gefunden hatte. Leber lieferte ebenso wie bei Kuschbert und Neisser genaue morphologische Beschreibungen.

In demselben Jahre teilte Schleich mit, daß ihm bei Xerose Reinkulturen gelungen seien; er habe aber die gleichen Mikroben auch im Sekret chronischer Bindehautentzündungen gefunden. Er und Sattler, der aus Tränensackeiter den Bacillus züchtete, zogen die Pathogenität in Zweifel. Michel (1884) war den Bazillen auch auf gesunder Bindehaut begegnet. Da Schleich weiterhin die fraglichen Keime besonders in dem schaumigen Sekret im Lidwinkel fand, glaubten manche zunächst, daß dies ein leichter Grad

der spezifischen Erkrankung sei. Allein durch weitere Untersuchungen von Gallenga (1886), Fick (1887), Fränkel und Franke (1887), Schreiber (1888) wurde eine derartige weite Verbreitung der Bazillen auf der Bindehaut nachgewiesen, daß die pathogene Rolle für die Xerose aufgegeben wurde. Besonders die Untersuchungen von A. Fick »Über Mikroorganismen im Conjunctivalsack« (Würzburg 1887) führten unter Benutzung geeigneter Nährböden, besonders des Blutserums, den Nachweis, daß bei über 80 % der gesunden und bei 100 % der pathologischen Bindehautsäcke, ebenso oft im Sekret Operierter, Bazillen gefunden wurden, welche zum größten Teil grampositiv waren und nach Form und sonstigem Verhalten mit den »Xerosebazillen« mehr oder weniger übereinstimmten. Fick beschreibt mehrere Arten (a, b, c) und diskutiert, ob dieselben sowohl mit den »Xerosebazillen«, wie mit den, von Michel als »Luftstäbchen« bezeichneten, bis dahin aber nur morphologisch bekannten Schmarotzern zusammengehören. »Diese Schmarotzer,« schreibt Fick, »muß man kennen, wenn man nicht beim Suchen nach spezifischen Krankheitserregern die jetzt teilweise noch herrschende Verwirrung steigern will«, eine Mahnung, die später vielfach nicht befolgt worden ist.

Fränkel und Franke andererseits wiesen die Bazillen bei zahlreichen Fällen chronischer Conjunctivitis, bei phlyktänulärer Conjunctivitis, bei Trachom nach; daß sie auf der normalen Bindehaut dieselben nicht fanden, mag daran liegen, daß von hier aus die Bazillen viel weniger lebenskräftig sind und nicht so leicht wachsen. Die durch all diese Befunde gestützte Auffassung, daß demnach die Xerosebazillen nicht pathogen seien, fand in Baumgartens Lehrbuch (1890) scharfen Ausdruck.

Insofern kehrten sie aber bald als pathogene Keime wieder in der Literatur, als Kartulis in Verfolgung des Kochschen Bazillenbefundes (Koch-Weeks' Bazillen) von jenen Fällen Kulturen erhielt, welche er für Reinkulturen der Kochschen Bazillen hielt, während es die gleichzeitigen unvermeidlichen Xerosebazillen waren.

Weeks hielt sich von diesem Irrtum frei und führte den Nachweis, daß die Keulenbazillen nichts mit der Krankheit zu tun hatten. Ihre Übertragung auf die menschliche Bindehaut blieb indifferent, nur ein Gemisch mit den anderen feinen Stäbchen (Koch-Weeksbazillen) rief einen Katarrh hervor. Die Weeksschen Untersuchungen waren ein besonders deutlicher Beweis für die enorme Häufigkeit jener unschädlichen Schmarotzer bei Prozessen, die eine ganz andere Ursache hatten.

Nichtsdestoweniger sind die Bazillen später von Gelpke und von Pes wieder als die Erreger epidemischer Bindehautentzündungen angesprochen worden, von dem letzteren in der Annahme, die Koch-Weeksschen Bazillen seien mit den Diphtheriebazillen bzw. den von ihm als identisch angesehenen Xerosebazillen übereinstimmend. Eyre hielt auf Grund ähnlicher Befunde den Bacillus, den auch er als einen abgeschwächten Diphtheriebacillus ansah, für den Erreger einer Conjunctivitis folliculosa. Schmidt und Kucharski beschrieben ihn beim Trachom, ohne freilich ihn mit Bestimmtheit dafür verantwortlich zu machen. Wäre damals, in weiterer Verfolgung der Resultate von Fick u. a. allgemein angenommen worden, daß die Xerosebazillen auf der normalen Schleimhaut vorkommen, so wären diese immer wiederkehrenden Irrtümer gar nicht denkbar gewesen. Allein gerade bezüglich dieses Vorkommens herrschte noch lange keine Übereinstimmung. Manche Arbeiten über den Keimgehalt, welche besonders Desinfektionsfragen behandelten, verzichteten auf genauere Artbestimmungen (Gayet, van Genderen Stort, Santos Fernandez, Stroschein). Zahlreiche andere (Gifford [1886], Bernheim [1893], Hildebrandt [1893], Franke [1893], Gombert [1889],

Gasparrini [1893], Blagoweschenski, Bach [1894], Eyre [1895], Puccioni, Foote) fanden ihn auf normalen Bindehäuten nie, einige andere Autoren (Lachowicz, Wolkowitsch) nur ausnahmsweise.

Allein allmählich mehrte sich die Zahl der Untersucher, die ihn häufig, ja fast immer fanden (Fränkel, Uhthoff, Schanz [1896], Peters [1897], Morax [1893], Cuenod [1894], Coppez, Trousseau [1894], Axenfeld [1896], Heinersdorff [1898], Lawson [1898], Dalen [1899], Spronck [1896], Hirota [1901]). Die bakteriologischen Hand- und Lehrbücher behandeln sein fast regelmäßiges Vorkommen jetzt als feststehende Tatsache, zum Teil auf Grund eigener Kontrollprüfungen (Flügge, Günther, Beck in Kolle-Wassermanns Handbuch, Lehmann-Neumann u. a.), und heutzutage ist diese Tatsache in unseren Fachkreisen allgemein anerkannt.

Nichtsdestoweniger sind wieder mehr und mehr Stimmen laut geworden, die ihm eine gewisse örtliche Pathogenität doch nicht ganz absprechen wollen.

Abb. 4. Wechselnde Größe und Form der Xerosebazilllen auf der Kultur. 1—6 Färbung mit Löfflers Methylenblau. 7—9 M. Neissers Körnchenfärbung, 9—16stündige Blutserumkulturen. — 7 virulente Diphtheriebazillen, typische Körnerfärbung. 8 Ganz ungefärbter Xerosestamm. 9 Xerosestamm, unvollständige Färbung.

Deyl, mit ihm sein Schüler Hala, hält ihn für den Erreger des Chalazions; Peters spricht ihm eine Mitwirkung an manchen gutartigen Pseudomembranbildungen nach Verletzungen der Conjunctiva zu. Manche Stämme werden für Wundinfektionen herangezogen. Randolph hält ihn für beteiligt an manchen Bindehautentzündungen. Gifford fand ihn in Lidabszessen. Auf diese Befunde komme ich später zurück.

Eine eingehende Darstellung dieser Bazillen soll hier nicht gegeben werden, da dieselbe sich an die Beschreibung des Diphtheriebacillus S. 177 anschließt.

Es sei aber hier besonders auf die Abbildungen auf den Tafeln und auf die obige Abbildung 4 aufmerksam gemacht, die von Heinersdorff gezeichnet ist.

Dagegen soll schon hier das Verhältnis dieser sogenannten Xerosebazillen zu den pathogenen Löfflerschen Diphtheriebazillen kurz gestreift werden. Die einen (Roux, Schanz, Peters,

Hala, Behring u. a.) behaupten bekanntlich, alle diese Bazillen seien mit den Diphtheriebazillen identisch, die Bezeichnung »Pseudodiphtheriebacillus«, »Xerosebacillus« sei unhaltbar; es handle sich nur um giftige und ungiftige Löfflersche bzw. Diphtheriebazillen, die ineinander übergehen könnten. Also die als konstante Schmarotzer angesprochenen Bewohner auch der gesunden Bindehaut könnten, wenn die geeignete Gelegenheit sich darbietet, in virulente Diphtheriebazillen übergehen.

Ich darf in dieser Hinsicht hinweisen auf die über die Gruppe des Diphtheriebacillus S. 173 ff. gegebenen Daten und besonders auf unsere Bilder:

Tafel VI, a und b (Diphtherie),
Tafel VI, I } sogenannte Xerosebazillen
Textbilder } u. Diphtheriebazillen.

und beschränke mich darauf, hier nur hervorzuheben, daß die morphologische und kulturelle Unterscheidung der genannten Bazillen sich in der Tat nicht immer durchführen läßt.

Die schlanke Form, die Lagerung und die oft eigenartige Varikosität spricht allerdings für giftige Diphtheriebazillen, auch im Sekretpräparat; eine große Übung und Erfahrung in Diphtherieuntersuchungen gibt besonders bei der Kulturprüfung eine größere Sicherheit darin, so daß es zu verstehen ist, wenn Max Neisser, Morax u. a. sich darauf einigermaßen verlassen. Aber sicher durchzuführen ist das nicht.

Ebenso ist eine sichere Unterscheidung der Kulturen nicht immer durchzuführen, wenn auch der Diphtheriebacillus auf Blutserum in der Regel üppiger wächst, als die meisten sogenannten Xerosestämme, wenn auch die Säurebildung in Bouillon in der Regel bei ihm stärker und schneller erfolgt[1]), wenn auch das Wachstum in Bouillon bei ihm häufiger diffus und reichlicher ist. Absolut konstante Unterschiede sind das nicht.

Die von Max Neisser angegebene »Körnchenfärbung« ist als ein prinzipieller Unterschied insofern nicht anzusehen, als sie, wie Schanz ausführt, nur eine Verschiedenheit in der Schnelligkeit der Ausbildung der gleichen Erscheinung darstellt.

Heinersdorff hat für die sog. Xerosebazillen, die er von 60 gesunden Bindehäuten erhielt, niemals eine charakteristische Färbung nach 9—16stündiger Kultur erhalten, ebensowenig Naito und Bietti. Auch Gelpke, dessen »Bacillus septatus« ja mit dem sogenannten Xerosebacillus identisch ist, hat nie eine positive Färbung erhalten. Doch sind in der Literatur einzelne Fälle mitgeteilt, wo avirulente Bazillen doch die Färbung ergeben haben (Doetsch, Bach und Neumann, Tertsch und Schwoner). Sagt man: Das waren ungiftig gewordene echte Diphtheriebazillen, so fragt sich, wie man solche von Xerosebazillen unterscheiden soll. Man wird den positiven Ausfall der Neisserschen Färbung bei den sogenannten Xerosebazillen aber für eine große Seltenheit halten. Ich halte es auch für nötig darauf zu verweisen, daß unbedingt die genauen Vorschriften M. Neissers und Heinersdorffs befolgt sein müssen. Die Färbung einzelner Körnchen ist nicht ausreichend, sondern die allgemeine charakteristische Polfärbung innerhalb schlanker Bazillen. Es ist zu wünschen, daß in Zukunft bei etwaigen Ausnahmefällen eine ganz genaue Beschreibung des Beobachteten gegeben wird, nicht nur die Bemerkung »Färbung positiv«.

[1]) Ob die von A. Knapp nach dem Vorgange von His geprüften Verschiedenheiten in der Säurebildung gegenüber verschiedenen Zuckerarten durchgreifend sind, wird noch weiter zu prüfen sein.

Nachdem aber nunmehr in der übrigen bakteriologischen Literatur auch Fälle von echter Diphtherie mit typischer Virulenz für Tiere beobachtet sind, wo die Färbung ausblieb (Lehmann-Neumann), ist eine prinzipielle Unterscheidung nach diesem Gesichtspunkt allein nicht mehr statthaft (Löffler).

Die Versuche mit hochwertigem agglutinierendem Diphtherieserum (Schwoner, Tertsch) eine Abgrenzung vorzunehmen, haben zwar ergeben, daß die Mehrzahl der sogenannten Xerosebazillen nicht reagieren. Aus den neuesten Untersuchungen von Tertsch ergibt sich aber doch, daß auch unter den avirulenten Bewohnern der normalen Bindehaut nicht wenige (etwa 20 %) agglutiniert wurden. Will man diese nicht für echte, aber avirulent gewordene Diphtheriebazillen halten, wie Tertsch das tut, so wäre zu schließen, daß auch mit der Agglutination ein durchgreifender Unterschied nicht zu ziehen ist. Es stehen übrigens der Anwendung dieser Methode gerade bei der Gruppe der Diphtheriebazillen überhaupt besondere Schwierigkeiten im Wege. Es wäre von besonderem Interesse gewesen, wenn mit jenen avirulenten, agglutinierten Stämmen auch Versuche der Virulenzsteigerung gemacht worden wären.

Die Möglichkeit, daß die ganzen »Pseudodiphtheriebazillen« Abkömmlinge der echten Diphtheriebazillen sind, ist nach alledem gewiß nicht ausgeschlossen. Lehmann-Neumann erklären auf Grund der Literatur und ihrer eigenen Erfahrungen, »daß es, wie unter den virulenten (»echten«) Diphtheriebazillen auch unter den nicht virulenten eine große Reihe einander äußerst nahestehender Formen gibt, die sich durch wechselnde Kombination der Merkmale unterscheiden lassen und die eine gleitende Reihe bilden, in welche auch die echte Diphtherie hineinpaßt.« Aber so sympathisch der Roux-Behringsche Standpunkt von der Arteinheit des D. B. und der nahestehenden Pseudodiphtheriebazillen für Lehmann-Neumann auch sei, und so sehr sie hoffen, daß er sich durch Umzüchtung werde streng beweisen lassen — »bewiesen ist er bisher noch nicht«. Auf den gleichen Standpunkt müssen wir uns bezüglich der an den Corynebakterien des Auges bisher gemachten Erfahrungen stellen.

Auch im Conjunctivalsack der Tiere, ebenso wie auf ihrer Haut, kommen diphtheriebazillenähnliche Mikroben offenbar sehr oft und sehr verbreitet vor. Ollendorf (Arch. f. Ophth., L, S. 455, 1900) beschreibt sie neuerdings beim Kaninchen[1]), Blagoweschenski fand sie bei den verschiedensten Tieren; ich habe solche bei Kaninchen und Katzen gefunden, Dr. O. Simon bei einer Conjunctivitisepidemie, welche wir in der Rostocker Klinik bei Hühnern beobachteten. Welche Verbreitung solche Keime haben und welche Irrtümer — es ist das eine Beruhigung für die Ophthalmologen — sie auch sonst erregt haben, geht sehr deutlich auch daraus hervor, daß sie noch vor kurzem als die Erreger der Kuhpocken, als Erreger der Lues und als Ursache der Paralyse beschrieben, aber freilich bald darauf wieder revoziert oder stillschweigend aufgegeben wurden.

Dabei geschieht die Verbreitung nach den in meinem Laboratorium von Lobanow angestellten Versuchen in der Regel nicht durch die Luft — die Xerosebazillen waren bei mittleren Luftströmungen bis auf einen Stamm nicht verstäubbar, für den schwebenden Zimmerstaub sind sie es also erst recht nicht, — sondern mehr durch Kontakt, Wasser usw. Schon bei der Geburt wird dies zustande kommen. Zwar sind auf ausgestellten Serumplatten in

[1]) Während Randolph vorwiegend Staph. albus fand.

den Räumen des Eppendorfer Krankenhauses auch Pseudodiphtheriebazillen gewachsen. Da aber sonst in der Literatur der Luftbakteriologie solche Befunde fehlen, wird die Bezeichnung »Luftstäbchen« deshalb besser aufgegeben, weil damit der Modus der Luftinfektion zu stark betont wird.

Annähernd ebenso häufig oder doch an zweiter Stelle in der Frequenz zu nennen sind **weiße Staphylokokken.**

Wer eine Klassifikation der »**Mikrokokken**« und »**Staphylokokken**«[1]) der verschiedenen Autoren und seiner eigenen Befunde vornehmen will, sieht sich nicht geringen Schwierigkeiten gegenüber. Auch hier haben wir eine große Familie »die Staphylokokken« vor uns, in welcher sich zwar eine Anzahl markanter Typen charakterisieren lassen; aber diese Abgrenzung erfährt erhebliche Einschränkungen durch den Umstand, daß es Varietäten zwischen jenen Typen gibt, bei denen das eine Mal das eine, das andere Mal das andere Merkmal stärker hervortritt. Es ist einfach nicht möglich, jeden einzelnen Stamm, der sich nicht ganz mit den bereits bekannten Stämmen deckt, als besondere Art neu zu beschreiben, zumal bei längerer Fortzüchtung manche Merkmale sich ändern können.

Zunächst sind die pathogenen resp. pyogenen Formen den nicht pathogenen bzw. nicht pyogenen gegenübergestellt worden.

Was zunächst die »pyogene« Eigenschaft der Mikrokokken des normalen Conjunctivalsacks anbelangt, so ist zweifellos in unserer Literatur mit der Bezeichnung »pyogenes« zu freigebig verfahren. In manchen Arbeiten scheint dieser Name ohne weiteres gegeben zu sein, wenn sich auf Agar Mikrokokken unter dem bekannten Bild der weißen oder gelben Ölfarbe entwickelten, ohne einen kontrollierenden Tierversuch.

In andern Fällen ist die Hornhautimpfung ausgeführt worden in der Weise, daß in eine mit der Nadel oder der Lanze angelegte Tasche eine Öse der Kultur eingestrichen wurde, und es ist von eitriger Reaktion bereits die Rede, wenn sich eine Trübung und Entzündung entwickelte, die ohne Perforation abheilte. Selbst die Fälle mit etwas stärkerer Entzündung, vorübergehender Iritis und leichter Exsudation in die Vorderkammer verdienen aber bei so massiger Impfung noch nicht die Bezeichnung »pyogenes«.

Denn dieser Versuch zeigt nur, daß große Mengen der Mikroben einen gewissen Entzündungsreiz bedingen, keineswegs aber, daß diese Kokken zur Herbeiführung einer Eiterung, speziell einer Wundentzündung wirklich in Frage kommen und insofern den Namen pyogenes verdienen. Entnimmt man solchen Impftaschen oder den aus denselben sich entwickelnden Ulcerationen etwas Material zur Kontrolle, so ergibt sich oft, daß die eingebrachten Kokken schon nach wenigen Tagen zugrunde gegangen sind, so daß der von ihnen verursachte Entzündungsreiz nicht etwa durch pathogene Vermehrung, sondern nur durch die eingebrachten Kokkenleiber entstanden ist.

Die weißen Staphylokokken der normalen Bindehaut stehen oft dem **Micrococcus candicans** sehr nahe. Ältere Kolonien zeigen nicht selten eine kleine Erhebung in der Mitte, und mitunter eine zarte konzentrische

---

[1]) Zusammenfassende Bearbeitungen der Staphylokokken sind zu finden bei: M. Neisser und Lipstein, Die Staphylokokken, Handb. v. Kolle u. Wassermann, 1903, Bd. III, S. 106, und bei Lehmann-Neumann, Atlas u. Grundriß, 1906, 4. Aufl.

Zeichnung. Sie erscheinen auch nicht ganz so feucht, wie der Staph. pyog., doch ist das wechselnd und hängt vom Nährboden ab. Wo Kolonien konfluieren, sind doch oft noch ihre früheren Grenzen bemerkbar. Im Gelatinestich verflüssigen sie nicht, bedecken aber bald die Oberfläche der Gelatine. Doch ist das Verhalten zur Gelatine nicht konstant. Noch nach Wochen kann sich langsame Verflüssigung zeigen. Plattenkolonien erscheinen in der Mitte dunkler, peripher durchscheinender, gekörnt in verschiedener Stärke. Mikroskopisch zeigen manche Stämme keine große Neigung zur Traubenbildung, dagegen reichlich die Diplokokkenform resp. Individuen mit feinem Teilstrich.

Ich muß hervorheben, daß wir nur ausnahmsweise weiße Kokken ohne Gelatineverflüssigung bekommen haben, die stärker entzündlich wirkten. Freilich niemals schwer pyogene Formen. Mit dieser Einschränkung kann man sagen, daß die pyogene Eigenschaft der weißen, am Auge sich findenden, Mikrokokken einigermaßen parallel geht mit der Gelatineverflüssigung. Die stark verflüssigenden pflegen stärker purulent zu sein, die nicht verflüssigenden nur ausnahmsweise.

Mit Recht haben besonders Morax und Randolph die Übereinstimmung dieses weißen Staphylococcus der Bindehaut mit der am häufigsten auf der Haut gefundenen Art betont[1]), die Welch als »Staphylococcus epidermidis albus« bezeichnet hat; sie zeichnet sich ebenfalls durch fehlende Virulenz oder Toxizität aus und hat oft die Merkmale des »candicans«. Es ist anzunehmen, daß die Besiedelung der Bindehaut mit diesen Mikroben von der Haut aus geschieht. Immerhin findet man bei den weißen avirulenten Staphylokokken der normalen Haut relativ häufiger eine, wenn auch langsame Gelatineverflüssigung, ein Unterschied, der vielleicht von den verschiedenen Lebensbedingungen abhängt.

Viele Stämme dieser Kokken erweisen sich also als nichtpyogen für die Kaninchencornea und sind auch wohl meistens nicht imstande, eine Wunde zu infizieren. Aber es ist damit noch nicht gesagt, daß

[1]) Ich darf hier darauf hinweisen, daß nach Untersuchungen von Pfeiffer (Wien. klin. Woch., 1903, S. 762), von Stanziale (Zentralbl. f. Bakt., Orig., 1906, XLII, 2, 3, 4) die normale Harnröhrenschleimhaut, besonders in ihren vorderen Teilen, ganz ähnlich wie die Bindehaut in erster Linie weiße, nicht virulente, grampositive Staphylokokken und polymorphe avirulente Bazillen der Diphtheriegruppe enthält. Also wieder derselbe Befund, wie auf der umgebenden Haut. Auch in der Bakteriologie der Genitalien haben die »Pseudodiphtheriebazillen« zu Täuschungen Veranlassung gegeben. Sind sie doch noch vor wenigen Jahren als die Erreger der Lues beschrieben worden! Selten fanden sich Bact. coli, nicht virulente Streptokokken und einzelne andere Bazillen.

In mancher Hinsicht ähnlich gestaltet sich auch die Bakteriologie der normalen Nase insofern, als auch hier »Pseudodiphtheriebazillen« einen so gut wie regelmäßigen Befund darstellen; sehr häufig sind Staphylokokken, nicht selten aber auch Pneumokokken, Streptokokken usw. Insofern bestehen erhebliche Abweichungen, als die mannigfachen, mit der inhalierten Luft eingeatmeten, zum Teil an Staub hängenden Bakterien im vorderen Teile der Nase niedergeschlagen werden und liegen bleiben. Daher die Häufigkeit von Subtilis. (Gotschlich, Kolle-Wassermanns Handb., 1903, I, S. 148. Hasslauer, Zentralbl. f. Bakt., Orig., 1906, XLI, S. 796.)

Dem alkalischen Nasensekret ist früher ebenfalls vielfach eine bakterizide Wirkung zugesprochen worden; die heutige Ansicht neigt mehr dazu, das Nasensekret nur als schlechten Nährboden anzusehen.

Die Staphylokokken und »Pseudodiphtheriebazillen« (Unnas Flaschenbazillen) sind auch auf der Haut die konstantesten Bewohner neben selteneren anderen Keimen (s. die neuesten Untersuchungen über die Bakterien im normalen äußeren Gehörgang von Süpfle, Zentralbl. f. Bakt., Orig., 1906, XLII, S. 304; ferner Gotschlich, l. c., S. 147).

sie nicht doch unter besonderen Umständen, z. B. bei herabgesetzter Resistenz des Auges zu Wundentzündungen führen. Wir wissen, daß manche Saprophyten, welche anderweitig im Körper indifferent bleiben, im Auge pathogen wirken können; sollte dies nicht für die saprophytären weißen Kokken der Bindehaut ebenfalls gelten können, um so mehr, als dieselben vielleicht einer Virulenzsteigerung fähig sind? (cf. Kapitel Blepharitis S. 57). Experimentell sind gerade die »Candicans«-Mikroben im Innern des Auges noch fast gar nicht geprüft, nur Gifford berichtet, bei einigen Glaskörperinjektionen eine vorübergehende Reizung erhalten zu haben. Ich selbst habe jedoch von zwei subakuten Wundinfektionen nach Kataraktextraktion aus dem Augeninnern nur weiße Kokken gezüchtet, deren einer keine Hypopyonkeratitis beim Kaninchen erzeugte, während der andere erst nach 14 Tagen Verflüssigung der Gelatine zeigte. Ich darf hier ferner hervorheben, daß wir bei diesen Kokken doch relativ oft eine hämolytische Fähigkeit fanden, eine Eigenschaft, die nach M. Neisser nur den pathogenen Kokken zukommen soll. Es bedarf hier noch weiterer Untersuchungen[1]).

Für identisch mit diesem Staphylococcus oder Micrococcus albus[2]) (meist non liquefaciens) sind zu halten folgende Kokken:

Coccus albus non liquefaciens (Fick).

Staphylococcus albus non liquefaciens (Rymowicz).

Staphylococcus epidermidis albus (Morax, Griffith, Jackson, Lawson).

(Staphylococcus habanensis (Santos-Fernandez)?)

Micrococcus epidermidis albus (Randolph).

Micrococcus albus non liquefaciens (Fick).

Staphylococcus brevis (Griffith), der sich nur durch die kleine Form der Kokken auszeichnet.

Diplococcus amplus (Gromakowski, Basso).

Micrococcus candicans (Fick, Gombert, Marthen, Bernheim, Bach, Lachowicz, Dudzinski, Basso, Rymovicz).

Ferner ein großer Teil der als »Staphylococcus pyogenes albus« von zahlreichen Autoren beschriebene Keim; ferner die »Trachomkokken« (Michel, Kucharsky, Sattler, Goldschmidt, Staderini, Poncet, Petresco, Lawson), deren genauere Kulturbeschreibung und Morphologie im wesentlichen mit diesen weißen Mikrokokken übereinstimmt.

Wegen der morphologischen Ähnlichkeit, welche diese Kokken im Sekretpräparat mit den Gonokokken haben können, habe ich sie auch wohl »Pseudogonokokken« genannt, die nach Gram leicht unterschieden werden können. In dieser Bedeutung kehrt der Name auch bei Uhthoff, Brecht u. a. wieder. Eine Artbezeichnung sollte das nicht sein. Später habe ich diesen Namen für die gramnegativen, gonokokkenähnlichen Diplokokken gebraucht, natürlich lediglich um zu bezeichnen, daß es morphologisch übereinstimmende Diplokokken gibt, welche für Gonokokken zu erklären wir nicht berechtigt sind.

Unter den grampositiven »Pseudogonokokken« spielt also der nicht pathogene Micr. albus und seine Verwandten die Hauptrolle; es ist erheblich

---

[1]) Bossalino konnte einen schwach virulenten Aureus, den er aus dem Conjunctivalsack eines Staroperierten züchtete, durch Tierpassage virulenter machen. Für die gewöhnliche saprophytäre Albusform hat in unserem Laboratorium Ruprecht mit Versuchen begonnen; zum Teil erfolgte deuliche Virulenzsteigerung.

[2]) In den Listen von Brandt und Rosenthal, in welchen die Mehrzahl der hier zitierten Befunde aufgezählt sind, sind dieselben teils als pathogen, teils als nicht pathogen angeführt.

seltener, daß stärker pyogene Kokken so überwiegend unter diesem Bilde erscheinen.

Sehr nahe stehen einander, wie den genannten weißen Kokken auch bezüglich der geringen Pathogenität folgende, gelegentlich gefundene Varietäten:

Staphylococcus cereus albus [1]) (Santos, Fernandez, Basso).

Micrococcus cereus albus (Lachowicz). [1])

Diplococcus albicans (Gromakowski).

Diplococcus albicans tardus (Basso).

Diplococcus albicans tardissiums [2]) (Basso).

Mir sind »albicans«-Keime, die sich durch langsame Entwicklung dicker, glänzend weißer Kulturen auszeichnen, öfters begegnet, doch nur als vereinzelte Kolonien.

Durch besonders deutliche konzentrische Zeichnung der mehr durchscheinenden, flachen, etwas irisierenden Kolonien zeichnete sich der Coccus aus, den Bach und Basso als »Micrococcus concentricus« beschrieben. Auch ich habe diesen Coccus einige Male gezüchtet. Er ist relativ selten.

Weiße, ausgesprochen pyogene Staphylokokken, welche diesen Namen voll verdienen, die Gelatine so wie der Aureus meist stark verflüssigen und schon in kleiner Menge eine eitrige Hornhautentzündung hervorrufen, sind selten; nur wenige der unter diesem Namen in der Literatur beschriebenen Kokken sind mit Sicherheit als solche zu identifizieren. Es gehört hierher ein Teil der als »Staphylococcus pyogenes albus« oder »Micrococcus pyogenes albus« beschriebenen Kokken; ein wie großer Teil, ist nicht mit Sicherheit zu sagen. Meine eigene Erfahrung an sehr zahlreichen Conjunctiven ist gewesen, daß ein ausgesprochen pyogener Staphylococcus pyogenes albus auf der normalen Bindehaut selten ist [3]). Heim (Lehrbuch der Bakt. 1906) betont, er habe nie aus Eiter den Staphylococcus albus erhalten; er stellt geradezu den Staphylococcus pyogenes aureus den »Hautkokken« gegenüber, mit denen ja die gewöhnlichen Bindehautkokken vorwiegend übereinstimmen. Ich führe diese Auffassung als eine von vielen nur zur Illustration dafür an, daß auch in dieser Hinsicht die Bindehaut mit der äußeren Haut analog sich verhält.

Auch unter den von zahlreichen Autoren als **»Staphylococcus pyogenes aureus«** (Rosenbach) bezeichneten Kolonien werden manche sein, welche diesen Namen nicht voll verdienen. Auch hier darf nicht so schnell, wie es wohl geschieht, aus der gelben oder orangegelben Farbe diese Diagnose gestellt werden [4]). Immerhin ist der Irrtum hier nicht entfernt so häufig möglich, als bei den weißen Kokken der Bindehaut. Die Mehrzahl solcher orangegelben Kolonien stellt tatsäch-

---

[1]) Diese von Passet aufgestellte Varietät, ausgezeichnet durch Wachsglanz und die Dicke der Kultur, langsames Wachstum, Fehlen der Gelatineverflüssigung, wird von Günther als pyogen geführt. Sie ist es aber nicht in dem Maße, wie der Aureus. Für Tiere ist sie nicht pathogen.

[2]) Abelsdorff-Neumann haben ihre gramnegativen Diplokokken mit diesem Keime identifizieren wollen. Allein die Angabe von Bumm, der »Dipl. albicans tardissimus« sei gramnegativ, auf welche Abelsdorff-Neumann ihre Diagnose stützten, ist nicht zutreffend.

[3]) Ich habe dadurch über diese Frage eine relativ große Erfahrung sammeln dürfen, weil viele Kollegen, die in unserem Laboratorium bakteriologisch arbeiteten, mit normalen Conjunctiven, besonders ihren eigenen anfingen und die gezüchteten Kokken auf ihre Virulenz zu prüfen hatten. Auch pflege ich öfters in dieser Weise die relative Ungefährlichkeit der Bindehautkeime in meiner Klinik zu demonstrieren.

[4]) Den gleichen Verdacht äußerte M. Neisser gegenüber den Befunden in der Luft usw.

lich die pyogene Form dar, mit den bekannten Merkmalen, die ich hier nur summarisch anführe:

Runde Kokken von wechselnder Größe, durchschnittlich (nach Günther) 0,7—0,9 μ Durchmesser, doch in manchem Eiter auch kleiner und größer (cf. S. 215), die sich durch Teilung vermehren. (In der Teilung begriffene Individuen erscheinen als Diplokokken; auch die bei starker Färbung rund erscheinenden Kokken lassen bei schwacher Färbung einen Teilstrich erkennen.) Sie liegen gern traubenförmig beisammen, färben sich nach Gram intensiv positiv.

Wächst auf allen gewöhnlichen Nährböden, auch auf schwach sauren, sowohl bei Zimmertemperatur, wie bei Bruttemperatur.

Auf Agar und Blutserum entstehen runde prominente Kolonien mit glattem Rande, die mikroskopisch dunkelgelb, grobkörnig erscheinen. Makroskopisch erscheinen sie nach 24 Stunden bei Sauerstoffzufuhr glänzend, saftig, weißgelblich, nehmen in den nächsten Tagen einen immer lebhafter orangegelben Farbenton an. Der Grad desselben, die Schnelligkeit seiner Entwicklung ist bei verschiedenen Stämmen verschieden. Manche bilden ihn schneller, wenn man sie dem Tageslicht aussetzt; bei längerem Aufenthalt im Hellen dagegen blaßt er allmählich ab, wird im Dunkeln (auch in konservierten Kulturen) länger beibehalten. Bei längerer Fortzüchtung nimmt die Farbstoffbildung in der Regel ab, kann schließlich ganz verschwinden[1]). Durch Tierpassage läßt sie sich oft wieder hervorbringen, doch gibt es Stämme, die dauernd farblos bleiben und dann als schmutzigweißer Staphylococcus pyogenes erscheinen.

Bouillon, Gelatine, in denen der Staph. pyog. aur. üppig wächst, werden sauer, letztere unter exquisiter Verflüssigung mit Bildung eines orangegelben Bodensatzes am Boden des Trichters. In völlig verflüssigter Gelatine, ebenso wie in Bouillon bildet sich ein starker, schleimiger Bodensatz; die Kulturen riechen wie verdorbener Kleister. Besonders stark ist die Säurebildung auf zuckerhaltigen Nährböden. Milch wird koaguliert.

Der Aureus bleibt sehr lange lebensfähig und virulent; allmählich aber geht seine eitererregende Eigenschaft bei der Kultur mehr und mehr verloren, läßt sich aber durch Tierpassage wieder erhöhen.

Die eitererregende Wirkung führt in der Hornhaut zu Geschwüren, bei starker Virulenz zu rapider Perforation und Panophthalmie; Infektionen der Vorderkammer und des Glaskörpers führen in der Regel ebenfalls zu Panophthalmie und Durchbruch des Eiters nach außen. Doch hängt der Grad der Entzündung von der Menge und Virulenz der betreffenden Mikroorganismen ab (cf. S. 79 die Versuche von Andogski); auch mildere Entzündungen sind möglich, wie ja ulceröse und auch verrucöse Endocarditis. In den serösen Höhlen, aber auch am Auge sind solche Fälle beobachtet (cf. »Wundinfektionen« S. 87) und schon von Leber, Deutschmann experimentell studiert.

Unter den vom Aureus gebildeten eitererregenden Giften[2]) sind besonders wichtig das Leukocidin (van der Velde) und das Staphylolysin, ein von Neisser und Wechsberg isoliertes, stark hämolytisches Gift[3]), das an blut-

[1]) Schon Leber hat solche Farbenschwankungen beobachtet. Von manchen Seiten wurden Aureus und Albus für Varietäten erklärt, die ineinander übergehen können.

[2]) Leber stellte durch Alkoholfällung einen intensiv eitererregenden, chemotaktisch wirkenden Niederschlag des »Phlogosin« dar, welcher die Staphylokokkengifte enthält.

[3]) Über weitere Giftwirkungen (Nekrose, Färbewirkung, Leukocytose), ferner die Fermentwirkungen (Leim- und Eiweißlösung) siehe besonders M. Neisser und Lipstein l. c.

haltigen Nährböden sehr deutlich hervortritt. Diese hämolytische Wirkung und die Möglichkeit, hämolytisches Serum und Immunität hervorzurufen, kommt nach M. Neisser nur den pyogenen Formen zu und gestattet eine genauere Scheidung von den rein saprophytischen Staphylokokken[1]). Ebenso läßt sich agglutinierendes Serum erzeugen; auch eine »Serodiagnostik« durch Prüfung auf agglutinierende Eigenschaften bei Staphylokokkeninfektionen ist möglich; freilich hat sie nicht immer bei rein lokalen Staphylokokkenherden ein positives Resultat ergeben.

Nach den Untersuchungen von Neufeld und Rimpau sowie von Wright ist auch die »bakteriotrope« Eigenschaft des Serums, d. h. die phagocytosesteigernde Wirkung gegenüber Staphylokokken bei Staphylokokken-Erkrankungen oft gesteigert. Eine sichere Diagnose läßt sich aber danach bisher nicht stellen.

Außer dem Staphylococcus pyogenes aureus gibt es eine Reihe anderer Kokken, welche gelben Farbstoff bilden.

Lehmann-Neumann teilen die anderen auf Gelatine und Agar einen schwefelgelben bis zitronengelben Farbstoff bildenden Kokken ein in Micrococcus luteus (kräftig verflüssigend, Gelatinekultur grobkörnig), Micrococcus flavus (Flügge, Gelatinekultur feinkörnig, kräftig verflüssigend), Micrococcus sulfureus (Zimmermann, Gelatinekultur feinkörnig, nicht verflüssigend). Alle drei nicht pathogen.

Orangegelb ist der Gelatine nicht verflüssigende, nicht pathogene, in der Luft öfters sich findende Micrococcus aurantiacus, den Basso und Bach auch auf der Conjunctiva fanden.

Die in unserer Literatur als Micrococcus flavus desidens (Burchardt, Bach, Basso, Wilbrand, Sänger, Stählin), Micrococcus subflavus (Wilbrand, Sänger, Stählin) beschriebenen sind bei geringer Pathogenität durch des Fehlen der Gelatineverflüssigung ausgezeichnet. Der Staphylococcus cereus flavus (Bach, Lachowicz, Basso), von Passet so genannt wegen seines matten, wachsartigen Glanzes, verflüssigt Gelatine nicht und ist nur schwach pyogen, steht den oben genannten gelben Kokken jedenfalls sehr nahe. In der neueren Literatur ist diese Abart nicht mehr erwähnt.

Ein zitronengelber Coccus, den ich mehrfach in vereinzelten Exemplaren gezüchtet habe, der Gelatine nicht verflüssigte und nur geringe Reizerscheinungen in der Cornea hervorrief, entspricht dem »Micrococcus sulfureus« von Zimmermann, den Lehmann-Neumann als die nicht verflüssigende Form des von ihnen als »Micrococcus flavus« bezeichneten Organismus ansahen. Manche Kulturen dieser Art wachsen sehr langsam und entsprechen dann dem Micrococcus sulfureus tardigradus (Flügge), den Lehmann-Neumann lediglich als Varietät des vorigen auffassen. Identisch mit ihnen dürfte sein der auf der Conjunctiva gefundene »Micrococcus citreus« (Basso); sehr nahestehend ist jedenfalls der »Diplococcus citreus conglomeratus« von Bernheim, Bach, Basso.

Sehr viel seltener, nur zweimal, habe ich die Passetsche Form des Staphylococcus pyogenes citreus in vereinzelten Kolonien erhalten, welche Gelatine wie der Aureus verflüssigte und in der Kaninchencornea eine heftige Eiterung hervorrief. Ob der von Pollock beschriebene »Staphylococcus citreus« ein pyogener war, läßt sich aus der kurzen Angabe nicht feststellen.

---

[1]) Dahingehende Versuche über die am Auge gefundenen Staphylokokken haben mir und Herrn Dr. Rupprecht ergeben, daß auch nicht pyogene Stämme der Bindehaut Hämolyse zeigen können.

Die im Bindehautsack sich nicht so selten, aber meist in vereinzelten Kolonien findenden **Sarcinen** (besonders Sarcina lutea, aurantiaca, flava, alba) stehen den nicht pathogenen Kokken zunächst insofern nahe, als sie im Sekret ebenfalls als Diplo- oder Tetrakokken erscheinen können. Besonders die großen »Doppelkokken«, welche als Nebenbefund sich in manchen Sekreten, besonders bei chronischen Bindehautreizungen finden und die bei nicht zu starker Färbung oft sich doch als Tetraden differenzieren lassen, können Sarcinen sein. Ich kann mich nicht erinnern, obwohl auf der Kultur Sarcinekolonien im Lauf der Jahre oft von mir beobachtet wurden und obwohl immer das Sekretpräparat mit den Kulturen verglichen wurde, im Bindehautsekret eine deutliche Paketform gesehen zu haben, die ja auch nur in Flüssigkeit suspendiert sich deutlich diagnostizieren läßt. Wohl aber haben die Tetraden öfters etwas eigenartig klumpiges.

Die Grenze zwischen den Sarcinen und den Mikrokokken ist durch die Untersuchungen von Migula, Stubenrath, Lehmann und Neumann wesentlich durchbrochen worden dadurch, daß es diesen Forschern gelang, auf geeigneten Nährböden, besonders auf Heudekokt, von manchen Mikrokokken Sarcineformen zu züchten. Migula brachte auf diese Weise den Micrococcus tetragenus[1]) dazu, Paketformen zu bilden und nennt ihn »Sarcina tetragena« seitdem, eine Bezeichnung, welche von Lehmann-Neumann übernommen und bestätigt worden ist.

Von Stubenrath und Lehmann-Neumann wird die Verwandtschaft der Sarcinen mit den Mikrokokken dahin erweitert, daß sie von der »Forma sarciniaca« ihres Mikrococcus luteus und flavus reden. Von den gleichfarbigen Sarcinen unterscheiden sich letztere nur durch das Fehlen der Sarcinepakete. Auch von Micrococcus roseus erhielten sie eine »Sarcina rosea«.

Die Sarcinen zeichnen sich bekanntlich durch die langsam wachsenden, stark prominenten, lebhaft gefärbten Kolonien aus, besonders auf Agar und auf Kartoffel. Nach Gram sind sie sämtlich positiv gefärbt. Doch gibt es auch ausnahmsweise gramnegative Sarcinen; ich selbst habe eine solche von der Bindehaut gezüchtet, die im Sekret in Gestalt großer, zusammengeballter, gramnegativer Diplokokken erschien (cf. Tafel II, Fig. III), umgeben von einer kapselartigen hellen Hülle.

Über den Befund von **Pneumokokken** auf der normalen Bindehaut machte zuerst Gasparrini (1895) positive Angaben; er wollte sie in 80% der normalen Conjunctiven in virulentem Zustand gefunden und damit nachgewiesen haben, daß die Bindehaut in dieser Hinsicht sich ebenso verhält, wie die Mundhöhle, in der bekanntlich die meisten Menschen Pneumokokken beherbergen. Dagegen habe ich zusammen mit Oertzen durch eine größere Untersuchungsserie nachweisen können, daß der Pneumococcus nicht, wie Gasparrini behauptet hatte, ebenso häufig wie der Xerosebacillus, d. h. in etwa 80% aller Fälle, ein Bewohner der Bindehaut ist. Die genaue Feststellung dieser Frage an einem größeren Material war deshalb notwendig, weil die Richtigkeit der Gasparrinischen Angaben unsere Anschauungen von der Infektionsgefahr, welche hier möglich ist, völlig geändert hätte. Die bis dahin in der Literatur vorliegenden älteren Arbeiten über diesen Gegenstand waren nicht zu verwerten, weil Gasparrini ganz andere

[1]) Derselbe ist von Dudzinski, Gromakowski und mir auch auf der Bindehaut gefunden worden. Er ist dort selten.

Methoden, nämlich die direkte Übertragung des Bindehautsekretes mittels sterilisierter Tupfer ins subkutane Gewebe, angewandt hatte. Wir haben nun auch nicht ein einziges Mal eine Pneumokokkeninfektion mit der Gasparrinischen Methode bei den Tieren erzielt und müssen schließen, daß Untersuchungsfehler vorgelegen haben. Dagegen auf geeignetem Glyzerinagar fanden wir bei 49 Augen zweimal Pneumokokken.

Es ist also der Pneumococcus ab und zu auf der gesunden Bindehaut nachweisbar; auch Lawson, der bei 200 Personen sorgfältige Untersuchungen mit Blutserum anstellte, fand ihn, und zwar zweimal. Rymovicz (l. c.) fand ihn bei 9 % der Untersuchten; Heinersdorff bei 5 %.

Da die Pneumokokken in der geringen Zahl, in der sie sich alsdann zu finden pflegen, schwer nachweisbar sind, so ist es nicht ausgeschlossen, daß sie in Wahrheit etwas häufiger sind. Ich werde zu dieser Annahme veranlaßt auch durch die Tatsache, daß Pneumokokken so außerordentlich häufig im Sekret der Dakryocystitis sich finden. Da die Infektion des Tränensackes doch in vielen derartigen Fällen von der Conjunctiva stammt, müssen sie auch auf letzterer nicht so selten sein. Oder man müßte dann annehmen, daß Dakryocystitis sich vorwiegend nur bei den Personen findet, welche Pneumokokken haben.

Jedenfalls sind die Angaben der zahlreichen früheren Untersucher, die sie auf der normalen Bindehaut überhaupt nicht gefunden haben, nicht beweisend, wenn auch nach den mitgeteilten Befunden es als möglich gelten muß, daß die Pneumokokken in einer kleineren Serie nicht nachweisbar zu sein brauchen.

Daß dieser gelegentliche Nachweis von Pneumokokken auf der gesunden Bindehaut sich sehr wohl mit ihrer häufigen pathogenen Bedeutung vereinbart, braucht wohl nicht mehr erörtert zu werden (cf. Kapitel Pneumokokkenconjunctivitis).

Die von der normalen Bindehaut von uns gezüchteten Pneumokokken waren wenig lebensfähig und sehr wenig oder gar nicht tierpathogen. Sie befinden sich in der kühlen Conjunctiva offenbar in schlechtem Ernährungszustande. Eine Infektionsgefahr wird von ihnen für Wunden und Operationen nur unter besonderen Verhältnissen herrühren können; daß sie aber in dieser Hinsicht gelegentlich doch eine Rolle spielen können, beweisen manche Vorkommnisse aus dem Gebiet der Wundinfektionen, besonders ein Fall aus meiner Klinik, der in der Oertzenschen Dissertation veröffentlicht ist (cf. S. 173).

Streptokokken auf der normalen Bindehaut sind jedenfalls selten. Ja die in der Literatur so bezeichneten Befunde, die sich lediglich auf Kulturen beziehen, lassen großenteils den Zweifel zu, ob es sich nicht um Pneumokokken gehandelt hat. Auch diese letzteren wachsen auf Kulturen mit Vorliebe als Kettenkokken, und wenn nicht alle unterscheidenden Kulturmerkmale wahrgenommen sind, besonders Impfung einer Maus mit der Untersuchung auf kapselumgebene längliche Diplokokken im Herzblut, so ist die Differentialdiagnose oft gar nicht durchzuführen. Diese Kriterien sind aber für die wenigsten »Streptokokken« in Anwendung gebracht.

Vereinzelte, zumeist nicht pathogene Befunde, die wir deshalb weiter nicht zu berücksichtigen brauchen und auf deren kritische Differentialdiagnose ich hier verzichte, sind noch:

Mikrokokken:

Diplococcus resp. Micrococcus roseus[1]) (Bach, Basso), Diplococcus fluorescens liquefaciens foetidus (Bach, Basso), Micrococcus prodigiosus (Schmitt), Micrococcus cinnabareus[1]) (Bach), Micrococcus aquatilis (Basso), Micrococcus carneus (Basso), Pediococcus cerevisiae (Basso), Micrococcus coronatus (Lachowicz), Micrococcus coryzae (Bach).

Bazillen[2]):

Bac. nodosus parvus (Marthen), Bac. luteus (Wilbrand, Sänger, Stählin, Jackson), Bac. cuticularis (Bach), Bac. inflatus (Bach), Bac. mesentericus (Bach, Franke, Basso), Bac. prot. vulgaris (Fick, Bach, Puccioni), Bac. latericius (Bach, Basso), Bac. sporiferus (Lachowicz), Bac. subtilis (Puccioni, Shongolowicz, Bach, D. Smith, Jameson), Bac. fluoresc. putr. (Lachowicz), Bac. fluoresc. liquefac. (Fick, Basso), Bac. diffusus, Bac. butyricus, Bac. aurantiacus, Bac. albicans, Bac. pateriformis, Bac. liodermos, Bac. aureus, Bac. ochraceus (alle von Basso), Aërobac. citreus (Jameson), Bac. coli comm. (Jameson).

Ferner hier und da einzelne Streptothrixkolonien (v. Michel, Cazalis, Bach, Gombert, Axenfeld), Schimmelpilze (Fick, v. Michel, Bach, Plaut und von Zelewski), Hefekolonien, besonders rosa Hefe (Fick, Bach, Axenfeld, Fortunati).

Die vorstehende Übersicht illustriert also die auch aus rein klinischen Beobachtungen sich ergebende Tatsache, daß die normale Bindehaut virulente Eitererreger in der Mehrzahl der Fälle nicht, in einem kleinen Teil in einzelnen Exemplaren enthält, jedenfalls nur ausnahmsweise in größerer Menge. Für ganz ungefährlich dürfen freilich auch die gewöhnlichen Schmarotzer nicht gehalten werden[3]). Jedenfalls aber ist die normale Bindehaut relativ infektionsungefährlich. —

Die Zahl der vorhandenen Keime ist auf der Bindehaut erheblich geringer als auf den benachbarten Lidrändern. Zu üppiger Vermehrung ist eben keine günstige Gelegenheit. Zwar die Temperatur im normalen Bindehautsack[4]) ist, obwohl etwa 2° niedriger, als die der Mundhöhle, eher günstiger, als die der Lidoberfläche und auch für empfindliche Keime noch als ausreichend zu betrachten; dahingegen ist einerseits die Tränenflüssigkeit kein guter Nährboden[5]), andererseits wird die Keimzahl fortgesetzt durch das langsame Nachströmen steriler Tränen und deren Ableitung nach der Nase vermindert. Der letztere Umstand, die mechanische Fortspülung ist für den Keimgehalt von überwiegender Bedeutung. Horner, Widmark[6]), van Genderen-Stort[7]) haben zuerst die Bedeutung dieses Faktors betont und hervorgehoben, wie wichtig der Lidschlag für die Selbstreinigung ist. Bach[8]) hat durch zahlreiche Experimente mit dem leicht

---

[1]) Werden von Lehmann-Neumann als zusammengehörig bezeichnet.

[2]) Die Charakterisierung mancher dieser Bazillen ist nicht überzeugend.

[3]) Cf. auch Gifford, Journ. of Amer. med. Assoc., 1903, 3. Okt.

[4]) Cf. hierüber, wie über die Temperatur der verschiedenen Teile des Bulbus die Arbeiten von Dohnberg (Inaug.-Dissert. Dorpat 1876), Galezowski (Recueil d'opht., 1877, p. 275), Michel (Arch. f. Ophth., 1886, XXXII, 1, p. 226), Silex (Arch. f. A., 1893, XXVI, S. 141), Giese (Arch. f. A., 1894, XXVIII, S. 292).

[5]) Sie enthalten: 0,5% Eiweiß, 1—1½% Chlornatrium, 0,1—0,2% Na_2CO_3, 0,05% $MgSO_4$, 0,05% Na_3PO_4. Wieweit den Tränen bakterizide Eigenschaften innewohnen, wird im nächsten Abschnitt (»Wundinfektionen«) erörtert werden.

[6]) Beiträge z. Ophthalm., Leipzig 1890, S. 179.

[7]) Arch. f. Hyg., 1892, XIII, 4.

[8]) Arch. f. Ophth., 1894, XL, 3.

nachweisbaren, roten Kieler-Wasserbacillus gezeigt, daß nach künstlicher Infektion der menschlichen Bindehaut sehr bald die Bazillen in der Nase nachweisbar werden und daß sie nach einigen Stunden von der Bindehaut ganz verschwinden, um so schneller, je häufiger geblinzelt wird. Schirmer[1]) hat sogar festgestellt, daß ohne den Lidschlag ein Transport nach der Nase überhaupt nicht stattfindet, weil die Tränenableitung einzig und allein von der Wirkung des Musc. orbicularis, speziell der Tränensackportion (Hornerscher Muskel) abhängt.

Unter diesen Umständen werden eingedrungene Keime, selbst pathogene, sich nicht gerade leicht festsetzen, wenn sie nicht, wie die Diplobazillen, Koch-Weeksbazillen usw. eine besondere Affinität zur Bindehaut besitzen. Auch wenn ein fortgesetzter Nachschub an Mikroben stattfindet, wie dies für die weißen Staphylokokken und die »Xerosebazillen« gilt, welche vom Lidrand aus immer wieder nachrücken, wird eine eigentliche Bakterienwucherung unter normalen Verhältnissen überhaupt nur in beschränktem Maße stattfinden können, und ebenso schwer werden sich stärker virulente Eigenschaften hier ausbilden können. Auch der Conjunctivalschleim begünstigt ein Wachstum nur in mäßigem Grade (Bach).

Bekanntlich kann die Anwesenheit der normalerweise vorhandenen Saprophyten die Ansiedelung und Wirkung anderer Keime erschweren durch »Antagonismus«[2]), oder durch Überwuchern. Daß den häufigsten Bewohnern der normalen Bindehaut, den weißen Staphylokokken und den Xerosebazillen derartige Eigenschaften innewohnen sollten, die für die Augenpathologie in Betracht kommen, ist nicht bekannt. Auf der Kultur gedeihen sie zusammen mit den augenpathogenen Keimen, ohne sie nachweisbar zu hemmen. Üppig wachsende pathogene Formen, wie der Staphylococcus aureus, Bacterium coli, Pneumoniebazillen überwuchern sogar oft die Xerosebazillen, überziehen den Nährboden und verändern seine Beschaffenheit, besonders auch die Reaktion, bevor letztere sich entwickeln können. Die gewöhnlichen weißen Staphylokokken aber, welche die Nährböden meist nicht entfernt so stark und schnell verändern, wie der Aureus pyogenes es tut, hindern auf der Kultur meistens nicht das Wachstum der empfindlichen. alkaleszenzbedürftigen Diplobazillen, Koch-Weeksbazillen, Influenzabazillen, Gonokokken[3]).

Im Gegenteil, es ist nicht ausgeschlossen, daß die Bindehautschmarotzer die Ansiedelung und Vermehrung mancher Keime unterstützen. Die außerordentlich innige Mischung, in welcher Xerosebazillen und Koch-Weeksbazillen im Sekret und auf der Kultur sich finden, ist ja lange die Ursache gewesen, weshalb die Koch-Weeksbazillen nicht rein gezüchtet wurden und weshalb noch heute ihre Reinkultur zu den allerschwierigsten gehört. Es läßt sich oft

---

[1]) 2. Auflage des Handbuchs von Saemisch, 1904 und Zeitschr. f. A., 1905.

[2]) Garrè fand in dem Bac. fluoresc. putridus einen Antagonisten des Staph. aur., Döderlein, Menge und Kroenig in den anaeroben Scheidenbazillen.

[3]) Wenn Randolph (Bull. of the John Hopk. Hosp. Baltimore, 1906, Okt.) aus der Tatsache, daß bei Typhuskranken auf der Bindehaut keine Typhusbazillen und daß bei Pneumonikern nicht häufiger als beim Gesunden Pneumokokken zu finden sind, den Schluß zieht, daß die weißen Bindehautkokken durch »Antagonismus« die genannten Bakterien fernhielten, so ist das durchaus unbewiesen und unwahrscheinlich. Ein solcher Antagonismus besteht auf der Kultur nicht. Es ist überhaupt gar nicht anzunehmen, daß Typhusbazillen und Pneumokokken bei solchen Kranken öfters auf die Bindehaut übertragen werden.

genug von leichteren Fällen, bei denen diese Erreger oft keinen so hohen Grad von Vitalität besitzen, zwar ein Gemisch von Xerose und Koch-Weeksbazillen weiterzüchten, allein aber sind die letzteren oft nicht übertragbar und lebensfähig. Die Xerosebazillen funktionieren hier als »Amme«. Ganz dasselbe gilt für die verwandten Influenzabazillen, die nach M. Neissers und Rymovicz' (Postemp okul. 1901, Nr. 6) Angaben bei längerer Fortzüchtung zusammen, in »Symbiose« mit Xerose sogar auf hämoglobinfreien Nährböden fortkommen, auf denen sie für sich allein nicht wachsen. L. Müller hat besonders die fördernde Wirkung von ihm sogenannter »Luftkeime«, d. h. Staphylokokken, auf seine Bazillen, d. h. Influenzabazillen, beobachtet. Auch die Staphylokokken der Bindehaut können diese Wirkung haben. Durch zahlreiche Versuche konnten Uhser und Fraser[1]) diese Angaben bestätigen. Xerosebazillen, Staphylokokken, Diplokokken erleichterten das Wachstum des Koch-Weeksschen Bacillus, der in der Nachbarschaft jener Keime üppiger wuchs. Von solchen, mit den anderen Bakterien zusammen angelegten Kulturen ließ sich in manchen Fällen der Koch-Weeksbacillus auch allein weiterzüchten, während er von vornherein allein gezüchtet, nicht übertragbar war.

Von einer analogen »Ammenwirkung« der Xerosebazillen auf die Morax-Axenfeldschen Diplobazillen, wie Rymowicz sie angibt, habe ich mich im Verein mit Mc Nab bei zahlreichen Versuchen nicht überzeugen können. Beide Keime gedeihen zwar auf Blutserum gut zusammen; aber das tun die Diplobazillen auch allein. Es gelang uns aber nicht, durch Symbiose diese Diplobazillen an einfaches Agar zu gewöhnen, wenn sie nicht schon von vornherein darauf wuchsen. Versuche mit Gonokokken fehlen bisher.

Die Tatsache, daß Koch-Weeksbazillen ausschließlich augenpathogene Keime sind, findet jedoch in ihrer Symbiose, ihrer Förderung durch die Xerosebazillen nur zum Teil eine Erklärung. Denn »Pseudo-Diphtheriebazillen« sind auch in der Nase, im Rachen und anderwärts anzutreffen; hier aber wirken die Koch-Weeksbazillen nicht pathogen, obwohl sie ja durch die tränenableitenden Wege auch mit jenen Schleimhäuten in reichliche Berührung kommen. Einstweilen fehlt uns für die ausschließliche Augenpathogenität, die übrigens auch dem Trachom wieder eigen ist, das volle Verständnis. Es müssen hier Affinitäten, »Rezeptoren« eigner Art bestehen, welche gerade diese Infektionen hier verankern.

Der Unterstützung, welche die Koch-Weeksschen Bazillen, Influenzabazillen in den vorhandenen Keimen finden, steht gegenüber, daß die durch die Ansiedelung der pathogenen Keime entstehende Entzündung für die präexistierenden Saprophyten bessere Existenzbedingungen schaffen kann. Die Xerosebazillen von der entzündeten Bindehaut wachsen im allgemeinen leichter und etwas üppiger, weniger trocken. Bei den Staphylokokken ist dies weniger deutlich. Freilich ist die katarrhalische Sekretion in anderen Fällen geeignet, die Saprophyten zu eliminieren, bei den verschiedenen Infektionen in verschiedenem Grade. So finden wir z. B. bei der Pneumokokkenconjunctivitis auf der Höhe der Erkrankung Pneumokokken oft in Reinkultur, beim Abklingen treten wieder die Saprophyten stärker hervor.

---

[1]) The Royal London Ophthalmic Hospital Reports, 1906, XVI, 4, S. 434ff.

Wie weit die bessere Entzündungstemperatur, die reichlichere organische Substanz, die Symbiose mit Entzündungserregern bei den Saprophyten der Conjunctiva, den Xerosebazillen und den Staphylokokken, auch virulenzsteigernd wirkt, so daß diese selbst pathogen werden, vielleicht sich an der weiteren Entwicklung der Entzündung aktiv beteiligen, ist verschieden beantwortet. Gourfein-Doret[1]) geben an, daß Xerosebazillen von der entzündeten Conjunctiva in der Cornea und Vorderkammer des Kaninchens stärker reizen, als solche von der normalen Bindehaut[2]). Pes berichtet mit solchen Bazillen, die er von akuter Conjunctivitis züchtete, lokale Impfödeme erhalten zu haben, eine Beobachtung, die Bietti nicht bestätigen konnte.

Bardelli fand, daß die Staphylokokken aus der hyperämischen Bindehaut Staroperierter virulenter seien, als von der normalen Conjunctiva. Ich selbst habe bei den Versuchen von de Lieto-Vollaro[3]) mich nicht davon überzeugen können. Die Möglichkeit soll jedoch nicht bestritten werden, aber sie scheint sich doch in engen Grenzen zu bewegen. Weitere Untersuchungen über diese Fragen sind erwünscht.

Literatur

über den Keimgehalt der normalen Bindehaut, besonders die Xerosebazillen.

Achenbach, C., Ein Fall von schwerer Xerosis epithelialis usw. Berl. klin. Woch., 1895, S. 517.

Alfieri, La piu recente questione sulla natura del calazio. Arch. di Ottalm., 1895, XXIV, p. 77.

Allessandro, Sulla morfologia del bacillo della xerosi. Il policlinico, 1898, VC und Arch. di Ottalm., 1898, VI, p. 145.

Axenfeld, Th., Beiträge zur Ätiologie der Bindehautentzündungen. Bericht der ophthalm. Gesellsch. Heidelberg 1896, S. 140.

Ders., Über die chronische Diplobazillen-Conjunctivitis. Zentralbl. f. Bakt., 1897, XXI, p. 5.

Ders., Wie weit stimmen die sog. Xerosebazillen der Conjunctiva überein mit Hofmann-Löfflerschen Pseudodiphtheriebazillen des Rachens? Berl. klin. Woch., 1898, Nr. 9 u. 24; Ergebnisse von Lubarsch-Ostertag, 1901, VI. Suppl.

Ders., Wieweit stimmen die sog. Xerosebazillen mit den Hofmann-Löfflerschen Pseudo-Diphtheriebazillen überein? Berl. klin. Woch., 1898, und Münch. med. Woch., 1902.

Ders., »Bakteriologie des Auges« 1894—1900, in »Ergebnissen« von Lubarsch-Ostertag (Wiesbaden, Bergmann).

Babes, V., Über isoliert färbbare Anteile von Bakterien. Zeitschr. f. Hyg., 1889, V, S. 177.

Bach, L., Über den Keimgehalt des Bindehautsackes, dessen natürliche und künstliche Beeinflussung usw. v. Graefes Arch. f. Ophthalm., 1894, XL, 3, S. 130.

Bach und Neumann, R., Die eitrige Keratitis beim Menschen. Eine bakteriologische und klinische Studie. Arch. f. Augenheilk., 1897, XXXIV, S. 267.

Bardelli, L., Sulla sterilisazzione del sacco congiuntivale. Ann. di Ottalm., 1896, XXV, p. 48.

Baumgarten, P., Lehrbuch der patholog. Mykologie. Braunschweig, 1890, II, p. 721 ff.

Ders., Jahresbericht über die Fortschritte in der Lehre von den pathogenen Mikroorganismen. 1886, Bd. II, S. 283. Randbemerkung Nr. 396 u. S. 286, Randbemerkung Nr. 400.

Behring, Bibliothek v. Coler, 1901 (Diphtherie), Bd. II.

Bergey, ref. Zentralbl. f. Bakt., 1898.

Bezold, Keratomalacie nach Morbillen. Berl. klin. Woch., 1874, Nr. 33.

---

[1]) Thèse de Genêve, 1905.

[2]) Eine Virulenzsteigerung im Sinne einer Diphtheriewirkung ist das jedenfalls nicht.

[3]) Arch. di Ottalmol., 1905, XII.

Bernheim, Über die Antisepsis des Bindehautsackes usw. Deutschmanns Beiträge z. Augenheilk., 1893, S. 61.
Bietti, Diphtheriebaz. u. einfache Conjunctivitis. Klin. Monatsbl. f. A., 1903, Beil.
Blagoweschenski, Zur Frage über die Aseptik der normalen Bindehaut. J. A. Petersburg 1895. Ref. Michel-Nagels Jahresberichte, 1895, S. 288.
Brand, C., Über die Bakterien des Lidrandes und Bindehautsackes usw. Verhandl. der physik.-med. Gesellschaft z. Würzburg. N. F., XXIX, Nr. 5.
Braunschweig, P., Zur Kenntnis der infantilen Xerosis conjunctivae. Fortschr. d. Med., 1890, VIII, S. 889.
Brieger, L., und Fränkel, C., Untersuchungen über Bakteriengifte. Berl. klin. Woch., 1890, Nr. 11, S. 241.
Cazalis, C. A., Étude bactériologique sur la conjonctivite granuleuse. Thèse de Montpellier, 1896.
Cirincione, Ricerche batteriol. ed anat. sulla Xerosis conjuntivale. Ann. di Ottalm., 1891, XIX.
Coppez, H., Des conjonctivites pseudomembraneuses. Histoire, Formes cliniques. Traitement. Bruxelles, H. Lamertin. 1897.
Cuénod, Bactériologie clinique de la conjonctive. Gazette des Hôpitaux 1894, p. 990.
Dalen, Bakt. d. Conj. Hygiea I. 1899, p. 326.
Demaria, Mischinfektion von Tuberkulose und Pseudodiphtheriebaz. Klin. Monatsbl. f. A., 1905, Beilage.
Denk, Beiträge z. d. mykot. Erkrankungen des Auges. Inaug.-Diss. München 1880. Ref. Zentralbl. f. Bakt., 1887, I. S. 183.
Denni, Journ. of Med. Research., 1903, IX, p. 118.
Deucher, P., Zur klinischen Diagnose der Diphtherie. Korrespondenzbl. f. schweizer. Ärzte, 1895, Nr. 61.
Deyl, J., Über die Ätiologie des Chalazion. Verhandl. der böhm. Akademie der Wissenschaften, Prag 1893.
Ders., Über einige Entzündungen der Augenlider. Ibidem, 1893/94.
Doetsch, Arch. f. Ophth., 1899, XLIX, 2, S. 405.
Doret, Recherches exper. sur la virulence du xérobacille. Thèse de Genève, 1904.
Elschnig, Diphtherie der Bindehaut. Wien. med. Wochenschr., 1893, S. 1526.
Ernst, P., Über den Bacillus Xerosis und seine Sporenbildung. Zeitschr. f. Hygien., 1888, IV, S. 25.
Ders., Über Kern- und Sporenbildung in Bakterien. Ebd., 1889, V, S. 428.
Escherich, Th., Zur Frage des Pseudodiphtheriebacillus und der diagnostischen Bedeutung des Löfflerschen Bacillus. Berl. klin. Wochenschr., 1893, p. 492.
Ders., Ätiologie und Pathogenese der epidemischen Diphtherie. I. Der Diphtheriebacillus. Wien 1894, Alfred Hölder.
Egre, The Xerosisbacillus. The Lancet 1895, 21. Dez. und The journal of pathology and bacteriology, July 1896. Ref. Ophthalm. Review, August 1896.
Fage, A., Conjonctivite pseudomembraneuse; examen bactériologique. Arch. d'ophtalm., 1891, XI, p. 52.
Ders., Bacille pseudodiphthérique dans un cas de dacryocystite. Ann. d'oculist., 1896, CXV, p. 55.
Feer, E., Ätiologie u. klinische Beiträge zur Diphtherie. Mitteilungen aus Kliniken u. medizin. Instituten der Schweiz, 1894, I, Nr. 7.
Felser, Die Mikroorganismen des Conjunctivalsackes und die Asepsis desselben. Wratsch 1888. 43 u. 44. Ref. Zentralbl. f. Bakt., 1889, V, S. 321.
Fernandez, S., Los microbios del ojo en estado fisiologico. Cronica medico-quirurgica de la Habana, 1891, Nr. 3. Ref.: Zentralbl. f. Bakt., 1892, XI, S. 472.
Fick, E., Über Mikroorganismen im Conjunctivalsack. Wiesbaden 1897, J. F. Bergmann.
Flügge, Die Mikroorganismen. Leipzig 1896, F. C. W. Vogel, S. 476 ff.
Foote, Bact. of the norm. Conj. sac. Med. Rec., 1896, ref. Zentr. Bl., S. 661.
Fränkel, C., Über das Vorkommen des Löfflerschen Bacillus. Berl. klin. Wochenschr., 1893, S. 252; 1897, Nr. 50.
Ders., Zur Unterscheidung des echten und falschen Diphtheriebacillus. Hygien. Rundschau, 1896, VII, S. 977.
Fränkel, E., und E. Franke, Über den Xerosebacillus und seine ätiologische Bedeutung. Arch. f. A., 1887, XVII, S. 176.
Franke, E., Über den Xerosebacillus und seine ätiologische Bedeutung. Tagbl. der 59. Versammlung deutscher Naturforscher u. Ärzte, 1886, S. 223.
Ders., Untersuchungen über die Desinfektion des Bindehautsackes nebst Bemerkungen z. Bakteriol. desselben. v. Graefes Arch. f. Ophthalm., 1893, XXXIX, 3, S. 1; Münch. med. Wochenschr., 1898, Nr. 16.

Gallenga, Osservazioni di Bacteriologia. Ann. di Ottalm., 1886, XV, p. 441 und Brevi osservazioni sulla Xerosis e sui microorganismi. Sitzungsbericht der italien. ophthalm. Gesellsch. zu Turin, 1887, Ann. di Ottalm., XXI.

Gasparrini, E., Sui microorganismi della congiuntiva allo stato normale. Ann. di ottalm., XXII, 6, p. 488.

Gayet, Recherches expérimentales sur l'antisepsie et l'asepsie oculaire. Arch. d'ophtalm., 1887, VII, p. 385.

Gelpke, Th., Der akute epidemische Schwellungskatarrh und sein Erreger (Bacillus septatus). v. Graefes Arch. f. Ophthalm., 1896, XLII, S. 97 und vorläufige Mitteilung auf der Heidelberger ophthalm. Gesellsch., 1896, S. 191 und Monographie Karlsruhe 1898 (Bact. septatum und seine Beziehungen zur Gruppe der Diphtheriebakterien).

van Genderen-Stort, A. G. H., Über die mechan. Bedeutung der natürl. Irrigation des Auges. Arch. f. Hygien., 1891, XIII, S. 395.

Gerke und Kain, Ein Fall von Croup der Bindehaut, der Mund- und Rachenschleimhaut. Arch. f. A., 1892, XXIV, S. 305.

Gifford, H., Über das Vorkommen von Mikroorganismen bei Conjunctivitis eczematosa und anderen Zuständen der Bindehaut und Cornea. Arch. f. A., 1886, XVI, S. 197, ferner Arch. f. A., 1899, XXXIX, S. 106 und Journ. of the Amer. med. Assoc., 1903, 3. Oktober.

Glücksmann, Zeitschr. f. Hyg. u. Inf., 1897, Bd. 26.

Golgi, Ricerche batter. sulla xerosis della conj. sulla panophthalmia, Pavia 1887.

Gombert, V., Der Fränkkelsche Diplococcus als häufiger Erreger des akuten Bindehautkatarrhs. Arch. d. A., 1897, XXIV, S. 134.

Ders., Recherches expérimentales sur les microbes des conjonctives à l'état normal. Thèse de Montpellier, 1899.

Gonin, Revue méd. de la Suisse Romande, 1899, Févr.

Griffith, Thompson Yates Labor. Ref. IV. Liverpool, 1901.

Gromakowski, Zentralbl. f. Bakt. 1900, XXVIII, S. 142.

Guder, Ein Beitrag zur Conjunctivitis diphth. und deren Bedeutung in sanitätspolizeilicher Hinsicht. Zeitschr. f. Medizinalbeamte 1895, Nr. 1. Ref. Zentralbl. f. Bakt., 1895, XVII, S. 482.

Guibert, Conjonctivite pseudomembraneuse chronique. Examen bactériologique. Arch. d'ophtalm., 1895, XIII, p. 627.

Hala, Chalazionbacillus und seine Beziehung zu den Korynebakterien. Zeitschr. f. A., 1901, Nov.

Ders., Einheitlichkeit der Korynebakterien. Ebd., 1903, IX, 2.

Heinersdorff, Arch. f. Ophth., 1898, XLVI, S. 1.

Hildebrand, Experimentelle Untersuchungen über Antisepsis bei Staroperationen. Deutschmanns Beiträge z. A., 1893, VIII, S. 33.

v. Hippel, Heidelberger ophthalm. Gesellsch., 1896, S. 153 (Diskussion).

Hirota, Inaug.-Diss., Halle 1901.

Hirschberg und Krause, Zur Pathologie der ansteckenden Augenkrankheiten. Zentralbl. f. prakt. A., 1881, S. 39 u. S. 270.

Horner, Gerhards Handbuch der Kinderkrankheiten. 1882, V, 2, S. 335. Ref. Zentralbl. f. Bakt., 1887, I, S. 178.

Jackson, Ann. of ophth., 1901, Jan.

Jameson, ibid., 1901, X, p. 1.

Kasztan, Beitrag zur Frage der Augendiphtherie. Inaug.-Dissert., Würzburg 1899.

Kastalski, Beitrag zur Ätiol. der Panophthalmitis. Westnik oft. 1898, XIV, S. 359;

Knapp, A., Bacter. diagnosis of diphth. bac. in conjunct. Amer. ophth. Soc., 1904. Journal. of Med. Research., 1904, XII, Nr. 4.

Kartulis, Zur Ätiologie der ägyptischen katarrhal. Conjunctivitis. Zentralbl. f. Bakt., 1887, I, S. 289.

Kucharski, Zur Frage von dem Mikroorganismus des Trachoms. Medizinski Stornik der kaukas. med. Gesellschaft, 1887, Nr. 45. Ref. in d. Arbeit von Shongolowicz.

Kuschbert und Neisser, Zur Pathologie und Ätiologie der Xerosis epithelialis usw. Breslauer ärztl. Zeitschr., 1883, S. 40.

Dies., Die Xerosis conjunctivae und ihre Begleiterscheinungen. Deutsche med. Wochenschr., 1884, S. 321.

Kuschbert, Tagbl. d. 59. Versammlung deutscher Naturforscher u. Ärzte, 1886, Diskussion, S. 223 ff.

Lachowicz, S., Über die Bakterien im Conjunctivalsacke des gesunden Auges. Arch. f. A., 1895, XXX, S. 256.

Lawson, The bacteriology of the normal conj. sac. Brit. Med. journ., 1898, 18. Juni.

Leber, Th., Über die Xerosis der Bindehaut und die infantile Hornhautverschwärung. v. Graefes Arch. f. Ophthalm., 1883, XXIX, 3, S. 225.
Lehmann-Neumann, Atlas und Grundriß der Bakteriologie. Bd. I, Tab. 58—61; II, S. 437 (1904).
Lobanow, Westnik oftalmol. 1899, März-April; Über Luftinfektion des Auges. Sog. Xerosebazillen. Arch. f. Ophth., 1899.
Marthen, Experimentelle Untersuchungen über Antisepsis bei Augenoperationen und die Bakteriologie des Conjunctivalsackes. Deutschmanns Beiträge zur A., 1893, XII, S. 1.
Mazet, C., Sur l'empyème du sac lacrymal (Étude bactériologique et clinique). Thèse de Paris 1895.
Michel, Lehrbuch der Augenheilkunde, 1884, S. 231.
McKee, Organismes normally present in the conjunctiva. Montreal Med. Journ., 1906, Jan.
del Monte, Arch. di Ottalm., 1906, XIII, S. 253 u. La clin. ocul., 1906, S. 2689.
Monti, A., Ricerche batteriolog. sulla xerosis congiuntivale e sulla panoftalmia. Arch. per le scienze med., XI, 4.
Morax, Recherches bactériologiques sur l'étiologie des conjonctivites aiguës et sur l'asepsie oculaire. Thèse de Paris 1894; Ann. d'oculist., 1894, CXII; Ann. d'oculist., 1895, CXIII, p. 238; ibid., 1896, CXV, p. 55; 1898, CXX, p. 161.
Moritz, G., Zur Kenntnis der Conjunctivitis fibrinosa. Deutschmanns Beiträge zur A., 1893, IX, S. 47, und I. D. Leipzig 1893.
Neisser, A., Versuche über die Sporenbildung bei Xerosebazillen usw. Zeitschr. f. Hygien., 1888, IV, S. 165.
Neisser, M., Zur Differentialdiagnose d. Diphtheriebaz. Ebd., 1897, XXIV, S. 443.
Oertzen, Pneumokokken auf der normalen Bindehaut. Klin. Monatsbl. f. A., 1899, S. 432.
Pes, D., Über die Ätiologie und Therapie einiger Formen von Conjunctivitis pseudomembranosa. Klinischer und bakteriologischer Beitrag. Arch. f. A., XXXII, S. 33; Giornale della R. Acad. di Torino, 1897, LX, p. 85; 1899, Clin. oc. di Torino. Ann. di Ottalm., XXVIII.
Peters, A., Über das Verhältnis der Xerosebazillen zu den Diphtheriebazillen usw. Deutsch. med. Wochenschr., 1897, S. 133.
Petresco, Sur la nature microbienne des granulations conjonctivales. Ann. d'oculist. 1888, XCIX, p. 212.
Pichler, Zur Frage der diphtheritischen Bindehautentzündung. Deutschmanns Beiträge zur A., 1896, XXIV, S. 1.
Plaut u. v. Zelewski, Bakteriengehalt der Bindehaut nach der Tränensackexstirpation. Klin. Monatsbl. f. A., 1901.
Puccioni, L'antisepsi in chirurgia oculare col permanganato di potassio. La reform. med., 1895, Nr. 133. Ref., Arch. die Ottalm., 1895, XXIV, p. 135.
Randolph, Arch. of ophth., XXVI, Nr. 23, John Hopkins Hosp. Bulletin 1903, S. 57.
Reymond und Colomiatti, Congresso internationale d'oftalmologia in Milano 1880. Ref.: Zentralbl. f. Bakt., 1887, I, S. 177.
Reymond, C., Dei rapporti del Xerosis epitheliale della congiuntiva col sebo meibomiano. Communic. fatte alla Accad. di med. di Torino 1883.
Rymowicz, Bakteriensymbiose bei Conjunctivalinfektionen. Postemp. ok., 1901, Nr. 6.
Sattler, Sitzungsbericht der Heidelb. ophthalm. Gesellsch. 1883, Diskussion S. 197.
Schanz, F., Bakteriologische Befunde bei zwei Fällen von infantiler Xerosis mit Keratomalacie usw. Arch. f. A., 1892, XXIV, S. 110.
Ders., Die Bedeutung des sogen. Xerosebazillus bei der Diagnose der Diphtherie. Berl. klin. Wochenschr., 1896, S. 250; 1897, Nr. 3 und Nr. 51; Deutsch. med. Wochenschr., 1899, Nr. 3; Zeitschr. f. Hygien. u. Inf. Krkhtn., 1899, XXXII, S. 435; Münch. med. Wochenschr., 1902; Berl klin. Wochenschr., 1901, Nr. 16.
Schirmer, O., Zum klin. Bilde der Diphtheriebazillenconjunctivitis. Arch. f. Ophthalm., 1894, XL, 5, S. 160 und Münch. med. Wochenschr., 1894.
Schleich, Sitzungsber. der Heidelb. ophthalm. Gesellsch., 1883, Diskussion S. 199.
Ders., Zur Xerosis conjunctivae. Mitteilungen aus der ophthalm. Klinik in Tübingen, 1890, II, 1, S. 145.
Schmidt, E., Über die Mikroorganismen bei Trachom und einigen anderen mykotischen Krankheiten der Bindehaut des Auges. Inaug.-Diss. Petersburg 1887. Ref. in der Arbeit v. Shongolowicz.
Schreiber, K., Über die Bedeutung der sogen. Xerosebazillen. Fortschritte der Medizin, 1888, VI, S. 650.
Schulz, Beitrag zur Lehre von der »Xerosis conjunctivae und der infantilen Hornhautverschwärung«. Arch. f. Ophthalm., 1884, XXV, 4, S. 123.

Schweinitz, Postoperative Panophthalmie. Ann. d'ocul., CXIV, 18.
Schwoner, Spezifische Agglutination bei Diphtherie- und Pseudodiphtheriebazillen. Wien. klin. Wochenschr., 1902, S. 1275.
Shongolowicz, P., Zur Frage von den Mikroorganismen des Trachoms. St. Petersburger med. Wochenschr., 1890, XV, N. F. VII, S. 247.
de Simoni, Zentralbl. f. Bakt., 1899 u. 1900, XXIX, S. 672.
Smith, Dorland, Arch. of ophth., 1905 u. 1906, XXXIV u. XXXV.
Sourdille, G., Étude clinique, bactériologique et thérapeutique sur la diphthérie oculaire. Arch. d'ophth., 1893, XIII, p. 762.
Spronk, C. H. H., Über die vermeintlichen schwachvirulenten Diphtheriebazillen des Conjunctivalsacks usw. Deutsch. med. Wochenschr., 1896, S. 571.
Staderini, Gli Mikroorganismi della congiuntiva allo stato normale. Ann. di Ottalm., XXII, Fasc. 6.
Stroschein, E., Die Aseptik bei Augenoperationen in der Würzburger Universitäts-Augenklinik. Arch. f. Ophth., 1893, XXXIX, 1, S. 256.
Terson, Sur le diagnostic bactériologique précoce de la diphthérie oculaire. Ref. Revue générale d'ophthalm., 1895, p. 209.
Tertsch, Ein Beitrag zu den dem Diphtheriebacillus ähnlichen Stäbchen des Conjunctivalsacks. Zeitschr. f. A., 1904, XII, S. 621.
Trousseau, M., Étude sur l'antisepsie oculaire. Ann. d'oculist., 1894, CXI, p. 433.
Uhthoff, W., Ein Beitrag zur Hemeralopie und zur Xerosis conjunctivae epithelialis. Berl. klin. Wochenschr., 1890, S. 630.
Ders., Über einige bemerkenswerte Fälle von Augenerkrankungen. 1. Fall von Conjunctivitis crouposa mit schnellem günstigem Verlauf, bakteriolog. Nachweis virulenter Diphtheriebazillen. Berl. klin. Wochenschr., 1893, S. 251.
Ders., Neuere Forschungen über die Bakteriologie der äußeren Augenkrankheiten. Sammlung zwangloser Abhandlungen, 1897 (Marhold).
Ders., Ein weiterer Beitrag zur Conjunctivitis diphtherica. Berl. klin. Wochenschr., 1894, S. 771.
Vossius, A., Die croupöse Conjunctivitis und ihre Beziehung zur Diphtherie. Sammlung zwangloser Abhandl. aus dem Gebiet der Augenheilk. 1896, Heft 1.
Weeks, J. E., Xerosis conjunctivae. Arch. f. A., 1887, XVII, S. 193.
Ders., Der Bacillus des akuten Bindehautkatarrhs. v. Graefes Arch. f. A., 1887, XVII, S. 318.
Ders., Bakteriologische Untersuchungen über die in der Augenheilkunde gebrauchten Antiseptica. Arch. f. A., 1889, XIX, S. 107.
Widmark, Bakteriolog. Studien über Dakryocyst., Hypop. Kerat., Blepharaden. Hygiea 1895, Okt.
Wolkowitsch, E., Beitrag zur Bakteriologie der gesunden Augenbindehaut. Wratsch 1897, Nr. 17, S. 485 und Nr. 18, S. 523.
Zarniko, Zur Kenntnis des Diphtheriebacillus. Zentralbl. f. Bakt., 1889, VI, S. 153.

Infektion von der normalen Conjunctiva aus.

Die von der Conjunctiva durch den Tränenstrom weggeschwemmten Bakterien kommen mit der Schleimhaut der Nase und des Pharynx in Berührung. Für manche Keime kann dieser Weg eine Infektionspforte bedeuten. Wenigstens liegen Tierexperimente vor, nach denen von der intakten Bindehaut aus tödliche Infektionen sich erzielen lassen. Freilich wohl nicht in der von de Bono und Frisco[1]) behaupteten Weise, daß nämlich direkt durch die intakte Conjunctiva Bacillus pyocyaneus, prodigiosus (also sogar »Saprophyten«), B. anthracis, Tuberkelbazillen, Staphylococcus pyog. aur. in den Bulbus, das Orbitalgewebe, die Siebbeinzellen eindringen. Sie kamen zu diesem Ergebnis an Experimenten, welche sie nach Exstirpation des Tränensackes oder Verödung der Tränenröhrchen gewannen. Stock[2]) hat diese auffallenden Angaben unter Beobachtung sorgfältiger Technik in keiner

[1]) Sulla permeabilita verso i microorganismo delle mucose congiuntivale e nasale intatte in raporto alle infezioni endoculari. Arch. d. Ottalm., VIII, p. 401.
[2]) Über Infektion vom Conjunctivalsack und von der Nase aus. Klin. Monatsbl. f. Augenheilk., 1902, S. 16.

Weise bestätigen können. Daß von der normalen Bindehaut in den gesunden Bulbus Bakterien übergehen, ist sicher auszuschließen. Das Epithel ist vielmehr eine Schutzdecke, und erst wenn sich krankhafte Erscheinungen entwickeln, bei Entzündungen usw. werden Bakterien durchtreten. Insbesondere hat auch Roemer[1]), dem wir die eingehendsten Untersuchungen dieser Fragen verdanken, ein direktes Eindringen in die Bindehaut nur gefunden, wenn gleichzeitige mechanische und chemische Schädigungen des Epithels stattgefunden hatten. Zu demselben Resultat kamen Mayer[2]), Hirota[3]) und Hertel[4]).

Die Allgemeininfektionen, welche mit Pestbazillen (deutsche Pestkommission), mit Milzbrand, Mäuseseptikämie, Hühnercholera, Pneumokokken, Mäusetyphus, Rotz, Psittacosis Nocard, Tuberkulose, Tetanus, Lyssa, mit dem Bacillus der Pfeifferschen Pseudotuberkulose[5]) (Deyl), mit dem Ribbertschen Bacillus der Darmdiphtherie[6]) (Braunschweig, Conte, Roemer, Hertel, Mayer, Hirota) so außerordentlich leicht sich an weißen Mäusen und Ratten, zum Teil auch an Meerschweinchen und Kaninchen, erzielen lassen, derart, daß z. B. selbst minimale Mengen von Pestbazillen, auf die Bindehaut gebracht, den Tod herbeiführen, nehmen vielmehr ihren Eingang durch die Lymphbahnen der Nase und des Rachens (Roemer), in welch letzterem bereits Ribbert ein Eindringen von Streptokokken nachgewiesen hat. Nach den Karmineinträufelungen zu schließen, beginnt das Durchwandern der Bakterien bereits im unteren Teil des Ductus nasolacrimalis. Bei Verschluß der Tränenröhrchen bleibt eine Allgemeininfektion aus.

Auch mit pathogenen Protozoen sind vom Conjunctivalsack aus experimentelle Allgemeininfektionen hervorgerufen worden: von Stargardt mit dem Erreger der Surra, der Trypanosoma Evansii; von Roemer außerdem mit Tr. gambiense, dem Erreger der Schlafkrankheit (Ophth. Congr. Heidelberg, 1906, S. 317 u. S. 325).

Für manche der genannten und auch für andere Keime werden vielleicht beim Menschen die gleichen Möglichkeiten bestehen. Schwere Allgemeininfektionen direkt von der erkrankten Bindehaut aus sind allerdings wohl nur bei schweren Streptokokkeninfektionen beobachtet (s. S. 190). Bei den pyogenen Staphylokokken, den Pneumokokken können höchstens die gelegentlichen, leichten Temperaturerhöhungen so gedeutet werden, die übrigens auch bei der Infektion durch den Koch-Weeksschen Bacillus u. a. mitunter vorhanden sind. Die Allgemeinerscheinungen bei Löfflerscher Diphtherie der Conjunctiva sind dagegen vorwiegend toxischer Natur. Näheres enthalten die Kapitel über die verschiedenen Conjunctivalentzündungen.

---

[1]) Experimentelle Untersuchungen über Infektion vom Conjunctivalsack aus. Zeitschr. f. Hyg. u. Inf., XXXII, 18, S. 285.

[2]) Zur Kenntnis der Infektion vom Conjunctinalsack aus. Wien. med. Woch., 1901, Nr. 9.

[3]) Über die Infektion vom unverletzten Bindehautsacke aus. Zentralbl. f. Bakt., XXXI, Heft 6, 190.

[4]) Arbeiten aus dem kaiserl. Gesundheitsamt, 1904, XX, 3.

[5]) Experimentelle Untersuchungen über Pseudotuberkulose, besonders am Auge. Prag. Acad. des sciences de l'empereur François Joseph I., 1894.

[6]) Fortschr. d. Med., 1889, S. 809.

III. Lider.

Die Lider zeigen auch bakteriologisch die gleichen Verhältnisse wie die übrige Haut[1]).

Unter **normalen** Verhältnissen finden sich konstant Staphylokokken, welche vorwiegend die weiße, nicht oder wenig verflüssigende und nur wenig entzündungserregende Form darstellen, welcher wir auch im Conjunctivalsack begegnet sind und welche geradezu als Staphylococcus albus epidermidis bezeichnet worden ist. Die Mehrzahl dieser Kokken steht dem Micrococcus candicans nahe, dessen Beschreibung bereits in dem Abschnitt »Normale Bindehaut« gegeben wurde.

Die vorhandenen methodischen Untersuchungen an den Lidern sind allerdings nicht besonders zahlreich und bedürfen der Ergänzung durch größere Serien. Terson und Cuénod[2]) haben in dem Panasschen Laboratorium 20 Normale untersucht. Der gezüchtete weiße Staphylococcus gab nur einmal eine schwere eitrige Keratitis; sonst heilte das durch die Impfungen entstehende Infiltrat schnell spontan wieder aus. Diese Reaktion als »petit abscès« zu bezeichnen, wie Cuénod dies tut, ist nicht empfehlenswert. Dagegen ist nicht ausgeschlossen, daß sie einer Virulenzsteigerung fähig sind (cf. S. 57), und daß sie beim Menschen etwas anders wirken.

M. Neisser und Wechsberg haben als Merkmal pathogener Staphylokokken besonders ihre blutauflösende (hämolytische) Wirkung bezeichnet. Bei fünf weißen Hautstaphylokokken fehlte eine solche auf Blutnährböden. Es wird sich zeigen müssen, wie weit diese Erscheinung regelmäßig und konstant ist. Sechs weiße Staphylokokkenstämme der normalen Bindehaut, von denen nur einer eine erhebliche pyogene Wirkung äußerte, ergaben uns regelmäßig Hämolyse.

Auch die Untersuchungen von Gallenga, Gifford, Bach, Brandt[3]) ergaben regelmäßig jene Staphylokokken, ebenso meine eigenen Untersuchungen.

Gelbe Staphylokokken sind seltener, immerhin relativ häufiger, als sie auf der normalen Bindehaut angetroffen werden. Auch unter den gelben Kokken sind solche geringer Virulenz, aber relativ häufiger sind sie ausgesprochen pyogen.

Auch auf der Haut sind nicht giftige Bazillen der Diphtheriegruppe sehr oft anzutreffen, an den Lidrändern aber insbesondere gehören sie zu den regelmäßigen und reichlichen Erscheinungen.

Cuénod und Terson haben zwar nur einmal bei 20 Personen solche Bazillen gezüchtet; aber sie haben nicht mit Blutserum gearbeitet, und außerdem

---

[1]) Cf. Gotschlich, Handbuch von Kolle-Wassermann 1903, Bd. I, S. 147. Bakterienflora der normalen Haut.

[2]) Thèse de Paris 1894. Bactériologie et Parasitologie des paupières.

[3]) Inaug.-Dissert. Würzburg 1895. Cf. hier Literatur.

liefert das Hinüberführen der Platinschlinge nur wenig Material. Schabt man etwas stärker mit dem Spatel, so wird man von der Haut nahe der Lidkante meistens sog. Xerosebazillen erhalten. In weiterer Entfernung treten sie auf der Lidhaut gegenüber den Kokken mehr und mehr zurück, fehlen aber bei den meisten Menschen nicht vollständig.

Diese beiden Keime, Staphylokokken und »Xerosebazillen«, sind die einzigen konstanten Bewohner der normalen Lidränder. Neben ihnen kommen gelegentlich alle möglichen andern Kokken und Bazillen als zufälliger Nebenbefund vor, deren Bestimmung im einzelnen bisher nicht an größeren Serien durchgeführt worden ist und ja auch nur untergeordnetes Interesse bietet. Cuénod hebt nur hervor, daß die anderen von ihm gelegentlich gefundenen Mikroben für die Hornhaut des Kaninchens nicht pathogen waren. Kettenbildende Mikroorganismen sind auf der normalen Lidhaut bisher nicht nachgewiesen.

Ich führe zum Vergleich mit der sonstigen äußeren Haut nur eine Arbeit aus neuester Zeit an.

Süpfle (Zentralbl. f. Bakt. Org. XLII, 1906, S. 304) fand im normalen äußeren Gehörgang, ebenso wie dies auch sonst auf der Haut der Fall ist, fast immer weiße Staphylokokken in großer Zahl, und zwar ebenso oft verflüssigende wie nicht verflüssigende, welch letztere dem Micrococcus candicans glichen oder doch sehr nahe standen. Niemals zeigten sich diese Kokken virulent. Ein häufiger Befund waren ferner Sarcinen, doch immer nur in wenigen Kolonien. Sehr häufig waren auch »Pseudodiphtheriebazillen«, besonders bei reichlicherer Anwesenheit von Cerumen (das erinnert an ihre Vorliebe auch für das Sekret der Meibomschen Drüsen und für verfettete xerotische Epithelien). Andere Bakterien, Mikrokokken, Staph. pyog. aureus und andere gelbe Kokken (Micr. luteus, sulfureus, aurantiacus), ferner Bazillen verschiedener Art und Schimmelpilze waren diesen Keimen gegenüber selten, so daß im ganzen sich ergibt, daß gewöhnlich nur harmlose Bakterien zugegen sind. Niemals wurden Streptokokken und Pneumokokken gefunden.

Man erkennt die völlige Übereinstimmung dieser Resultate mit den Befunden auf der normalen Lidhaut.

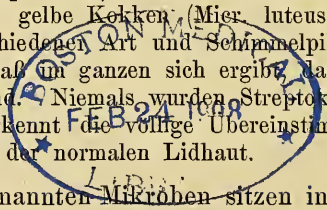

Die genannten Mikroben sitzen in den oberen Epithelschichten und den Poren, den Ausmündungen der Drüsen und Haarbälge (Strohschein, L. Müller, v. Pflugk, Gifford, Herzog), an den Haaren. In den Haarkolben dringen sie primär nur bis zum Ampullenboden vor (Herzog).

Die saprophytären, wenig pathogenen Kokken und Bazillen erschweren natürlich die ätiologische bakteriologische Forschung, sie haben in der Dermatologie in ähnlicher Weise zu Irrtümern geführt, wie in der Augenheilkunde, und müssen deshalb bei den Befunden der Lidbakteriologie berücksichtigt werden.

Blepharitis.

Die als »Blepharitis« bezeichnete Krankheit ist in ihren leichtesten Formen, der »**Hyperaemia marginalis**«, »**Blepharitis squamosa**« wohl kaum primär infektiösen Ursprungs. Diese leichte Schuppenbildung ohne Pusteln und Ulcerationen dürfte der bekannten Schuppenbildung des behaarten Kopfes entsprechen und vorwiegend eine Seborrhoea sicca darstellen. Dem entspricht auch der bakteriologische Befund.

Cuénod[1]), welcher der Lidbakteriologie besondere Aufmerksamkeit zugewandt hat, fand bei 30 Fällen außer vereinzelten anderen, nicht genau definierten, nicht pathogenen Kokken und Bazillen wechselnder Art, die als nebensächlich erscheinen, in großer Zahl den nicht pyogenen Staphylococcus albus, oft in Reinkultur. Gegenüber dem Befund am normalen Lidrand war nur die Zahl der Kolonien reichlicher, ihre Entwicklung etwas üppiger; aber pyogen waren sie für die Hornhaut des Kaninchens nicht. Daneben fanden sich einigemal auch gelbe Kokken, die aber nur zum Teil virulent waren.

Bayersdorfer[2]) soll zu ähnlich negativem Ergebnis gekommen sein.

Jedenfalls kann man Burchardt nicht zustimmen, der die Beziehung zwischen Staphylokokken und Blepharitis soweit faßte, daß er aus dem Kokkenbefunde, selbst ohne sonstige Veränderungen ein »latentes Lidekzem« diagnostizierte.

Wie wenig dieser Befund der Staphylokokken hier zu verwerten ist, geht daraus hervor, daß sie in gleicher Weise im Komedoneninhalt sich finden. Auch von Milien erhielt Cuénod den gleichen Befund.

Auch die Fälle, in denen sich Lidhaut und Lidrand an der Acne rosacea beteiligen, sind nicht als primär infektiös aufzufassen.

Auf das Zustandekommen dieser Zustände der Hyperämie und Seborrhoe der Lidränder haben bekanntlich mannigfache Umstände Einfluß: Anämie, Skrofulose, Reizung durch Staub, Pubertät, Menopause, Überanstrengung, unkorrigierte Refraktionsfehler u. a.

Ebenso bekannt ist, daß der Lidrand sich an Bindehautreizungen beteiligt. Auch Herzog legt der vermehrten Flüssigkeitsabsonderung ätiologische Bedeutung bei. Röder und Truc[3]) betonen wohl zu sehr die Einwirkung von Tränenleiden.

Es ist denkbar, daß die »Seborrhoe« den eigentlich infektiösen Lidrandentzündungen den Boden bereitet auch dadurch, daß die Mündungen der Talgdrüsenfollikel verstopft werden, ein Umstand, der in der Entstehung der Acne vulgaris bekanntlich von besonderer Bedeutung ist.

Ekzem.

Ein akutes Ekzem der Lidhaut ist ätiologisch zu beurteilen, wie das akute Ekzem überhaupt. Im Kapitel »Skrofulöse Entzündungen« wird die Streitfrage näher erörtert werden, ob seine erste Entstehung Bakterien, besonders dem Staphylococcus pyogenes aureus zuzuschreiben ist (Unna u. a.), oder ob derselbe sich nur hinzugesellt (freilich so gut wie regelmäßig) und dann den weiteren Verlauf beeinflußt (cf. auch S. 215ff.).

Besonders Straub hat dem Lidekzem der Skrofulösen Aufmerksamkeit geschenkt und dabei in den Bläschen und Exkoriationen überwiegend Staph. aureus nachgewiesen. Das fast regelmäßige Vorkommen dieses Keimes beim akuten Ekzem ist wiederholt von dermatologischer Seite, besonders von Scholz nachgewiesen worden. Herzog[4]) steht für einen Teil der Lidekzeme auf dem vermittelnden Standpunkt, daß

---

[1]) Bacteriologie et Parasitologie clinique des paupières. Thèse de Paris 1894.
[2]) Zitiert nach Derby. Amer. Ophth. Kongr. 1906.
[3]) Truc, Recueil d'ophth., 1897, p. 575; Röder, Klin. Monatsbl. f. Augenh., 1887, S. 261.
[4]) Zeitschr. f. A., 1904, XI, S. 163.

bei vorhandener Disposition die Staphylokokken die Ursache sind, während sie bei anderen Fällen nur sekundär mitwirken.

Die impetiginösen Ekzeme sind durch besonders reichliche Anwesenheit von Eiterkokken ausgezeichnet, sehr oft auch der Streptokokken.

In den frischen Eruptionen der Impetigo contagiosa[1]), die nicht selten auch die Lider befällt, finden sich bekanntlich vorwiegend Streptokokken[2]), seltener pyogene Staphylokokken[3]). Terson hält die Streptokokken stets für das primäre, zu denen sich dann die Staphylokokken hinzugesellen, welche schließlich, besonders nach der Schorfbildung, allein vorherrschen. Kolle und Hetsch (Handbuch Kolle-Wassermann, Bd. III, 1903, S. 903) halten den Beweis noch nicht für völlig erbracht, daß die Eiterkokken die wirkliche Ursache sind; es könne vielleicht auch ein unbekannter spezifischer Keim die Übertragung bewerkstelligen.

Blepharitis ulcerosa.

Wenn sich primär, oder im Anschluß an einfache Seborrhoe am Lidrande eitrige, ulcerierende Veränderungen entwickeln, dann tritt die bakteriologische Ätiologie in den Vordergrund, wiewohl auch auf ihre Wirkung die Beschaffenheit des »Bodens« und der Allgemeinzustand des Patienten von großer Bedeutung sind.

Will man hier ätiologisch Parallelen mit der Dermatologie suchen, so stößt man auf die Schwierigkeit, daß diese Lidveränderungen nicht einheitlich aufgefaßt werden. Von Michel[4]), der sich besonders bemüht hat, ein dermatologisches System in die Liderkrankungen zu bringen, hält die Blepharitis ulcerosa im wesentlichen für ein Ekzem, welches abnorme Sekretion veranlaßt, wegen der Behaarung die Haarbälge und Follikel in Mitleidenschaft zieht und in ihnen sich festsetzt. Infektion, Pusteln und chronische Infiltrationen schließen sich an. Einem ähnlichen Standpunkt hat jüngst sein Schüler Herzog[5]) eingehend Ausdruck verliehen. Die Ulcerationen bzw. Abszeßchen entsprechen nach ihm teils einer Impetigo des Haartrichters, teils einer Folliculitis suppurativa externa oder interna, oder auch einer Kombination derselben, hervorgerufen durch die ekzematöse Erkrankung der Haut[6]).

Andererseits steht die Erkrankung der Haarfollikel, die Bildung kleiner follikulärer Abszesse oft so im Vordergrunde, daß die Krankheit in erster Linie an eine Acne behaarter Teile oder an eine Sy-

---

[1]) Cf. Moberg, Münch. med. Wochenschr., 1905, S. 2095.

[2]) Kurth, Arbeiten des Kaiserl. Gesundheitsamtes, VII, S. 389.

[3]) Kaufmann, Arch. f. Dermat. u. Syph., 49, 2—3.

[4]) Handbuch der Augenheilkunde von Graefe-Saemisch, I. Auflage, Liderkrankungen.

[5]) Zeitschr. f. Augenh., 1904, XII, S. 151 ff.

[6]) Die von Rählmann (Klin. Monatsbl. f. A., 1899, XXXVII, S. 33) und Snellen jr. (Neederl. Oogh. Bijdr, 1899, VIII, p. 85) als Ursache von Blepharitis angeschuldigte saprophytische Milbe, der Acarus folliculorum, hat diese Bedeutung verloren, seitdem Mulder (Neederl. Tijdschr. v. Geneesk., 1899, II, p. 803), Hunsche (Münch. med. Wochenschr., 1900, S. 1563) u. Jörss (Deutsche med. Wochenschr., 1899, Nr. 1) nachgewiesen haben, daß er ein fast konstanter Gast auch beim Normalen ist. Insofern räumt ihm Herzog (Klin. Monatsbl. f. A., 1904, I, S. 177) eine Mitwirkung ein, als er dem Eindringen der Kokken den Weg bahnen soll. Übrigens sind von Majocchi und Burckardt auch in Chalazien Acari gefunden worden.

cosis simplex[1]) (Sycosis staphylogenes nach Herzog) erinnert. Unzweifelhaft sind manche Fälle von Blepharitis nichts anderes, insbesondere diejenigen, wo gleichzeitig eine typische Sycosis simplex des Bartes besteht. Klinisch sind diese Formen der Blepharitis, die von den Haarfollikeln ihren Ausgang nehmen, von ursprünglich ekzematösen nicht sicher zu unterscheiden, besonders in vorgerückteren Stadien.

Herzog will im Anschluß an Unna den Namen »Acne« reserviert wissen für Fälle, wo durch eine Hyperkeratose die Ausführungsgänge zunächst verstopft werden und wo dann erst die Kokkenwucherung zur Vereiterung führt. Dagegen verlangt er für die von vorheriger Komedonenbildung unabhängigen Fälle die Bezeichnung »oberflächlicher oder tiefer Furunkel«. Das isolierte Hordeolum dürfte zum großen Teil zu letzterer Gruppe gehören, ebenso die weiter unten abgebildeten Befunde.

Widmark[2]), Leber und Sattler[3]) und Gallenga[4]) berichten zuerst von Befunden bei ulceröser Blepharitis, ebenso Deyl[5]), Burchard[6]), Gifford[7]), Weeks[8]), Straub[9]), Morax[10]), Bach[11]), Terson, Cuénod[12]), Bayersdorfer, Herzog[13]).

Zumeist ist der Aureus angetroffen worden. Cuénod hat aus Pusteln von zwölf Fällen aus den kleinen Eitermengen unterhalb der Krusten erhalten: achtmal Aureus rein, zweimal mit Staphylococcus albus gemischt, zweimal Staph. albus rein. Der Aureus war für die Kaninchencornea immer sehr pyogen, der Albus nur sehr wenig. Bei zehn weiteren Fällen ergab die direkte Verimpfung der Krusten jedesmal gelbe Kokkenkolonien, deren Virulenz aber nicht bestimmt wurde. Bayersdorfer fand bei Bleph. ulcerosa immer den Aureus, Straub ebenso beim ulcerösen Ekzem der Skrofulösen. Auch ich selbst habe den Aureus als regelmäßigen Befund in den Lidrandpusteln erhalten.

Ebenso lauten die Befunde von Herzog (l. c.); die von ihm gezüchteten Staphylokokken traten vielfach als Diploformen auf, hatten sehr verschiedene Größe. Der von ihm außerdem in einigen Fällen gezüchtete »Diplococcus albicans« steht dem weißen, nicht verflüssigenden Staphylococcus jedenfalls nahe (cf. S. 347) und verfügt nur über geringe Pathogenität. Bei einem Patienten mit Sycosis staphylogenes des Bartes und der Augenwimpern züchtete er St. albus. (Zum Unterschiede von Sycosis parasitaria [Herpes tonsurans] betont Herzog besonders, daß bei Herpes die Haare abgebrochen, bei Sycosis simplex aber vollständig seien.)

---

[1]) Besonders Winselmann (Klin. Monatsbl. f. Augenh. 1902, XL, II. S. 393) faßt die Blepharitis ulcerosa überhaupt als primäre Sycosis auf.

[2]) Hygiea 1885, p. 581; Beiträge z. A., 1891, Leipzig, bei Veit u. Co.

[3]) Die Bedeutung der Bakteriologie in der Augenheilkunde. Internationaler Ophthalmologenkongress in Heidelberg 1889.

[4]) Ital. ophth. Kongr. Genua 1886, Ann. di ottalm., 1887.

[5]) Über einige Entzündungen der Augenlider. Böhmische Akademie d. Wissenschaften 1893/94.

[6]) Zentralbl. f. A., 1887, S. 40 und Dermatol. Zeitschr., 1894, I, 4.

[7]) Arch. f. A. XVI, 1886, S. 197.

[8]) Amer. journ. of dermat., 1905, p. 366.

[9]) Arch. f. A. XXV, 1892, S. 416.

[10]) Thèse de Paris, 1894.

[11]) Arch. f. Ophth., 1894, XL, 3.

[12]) Bactériologie des paupières 1894.

[13]) Zeitschr. f. A., 1903, XI, und 1904, XII.

Deyl [1]) hat in Anlehnung an die bekannten Versuche von Garrè Reinkultur des Staphylococcus pyogenes aureus in den normalen Lidrand eingerieben und dadurch Hordeola, Folliculitis und Ekzem hervorgerufen. Die Eintrittspforte für die pyogenen Kokken waren hier offenbar die Drüsenöffnungen; das was bei diesen Impfungen entsteht, ist jedenfalls nicht in erster Linie Ekzem, sondern eine Adenitis, die unter Umständen sich bis zum Furunkel steigern kann.

Es gibt, wie schon erwähnt, Fälle, wo man in den Ulcerationen bzw. kleinen Abszessen nur weiße Staphylokokken findet, die in der Kaninchencornea nur ein leichtes Infiltrat (Cuénod) hervorrufen; will man nicht annehmen, daß noch Mikroorganismen im Spiele waren, die sich dem Nachweis entzogen, so ist daran zu denken, daß die Tierpathogenität doch wohl nicht in allen Fällen der Wirkung auf den Menschen entspricht. Bei der Bedeutung und dem verschiedenen Grade der »persönlichen Disposition« erscheint es wohl möglich, daß auch die wenig virulenten Kokken bei empfindlichem Terrain zu einer Entzündung führen. —

Die eine Blepharitis begleitenden Bindehautreizungen und Katarrhe sind zum Teil die Folge der Blepharitis. Gerade diese Fälle stellen ein Hauptkontingent der Conjunctivalsekretionen dar, bei denen man — neben sog. Xerosebazillen — besonders Staphylokokken auf der Bindehaut findet (s. S. 216).

Umgekehrt kann Blepharitis Folge von Bindehautentzündungen und Tränenleiden sein. Die akuten Conjunctivalinfektionen kommen hier wenig in Betracht; mehr die chronischen, unter denen auch diejenigen bei Tränenleiden von Bedeutung sind. In allererster Linie zu nennen und von größter praktischer Bedeutung aber ist hier die Diplobazilleninfektion (s. S. 148[2]). Die Hyperaemia marginalis, besonders die intertrigoartige Form, welche am stärksten die Lidwinkel zu befallen liebt, hängt in sehr vielen Fällen ausschließlich von einer Diplobazillenconjunctivitis ab und gelangt mit dieser durch die Zinktherapie zur Heilung. Zu beachten ist, daß der Befund und die Sekretion auf der Bindehaut dabei sehr geringfügig sein kann. Wenn ulceröse Lidrandveränderungen bei Diplobazillenconjunctivitis bestehen, so pflegen die Pusteln den gleichen Staphylokokkenbefund wie sonst bei Blepharitis ulcerosa darzubieten; die Diplobazillen allein erzeugen wohl keine Follikeleiterungen. Nichtsdestoweniger wird auch in solchen Fällen die Heilung der Blepharitis ulcerosa von der Beseitigung der Diplobazillen mit abhängen.

Daß die infektiösen Erkrankungen der Lider, besonders der Lidränder, auch in der Pathologie der Cornea[3]), der Wundinfektionen von Bedeutung sind, ist bekannt. Die so oft dabei vorkommende Keratitis superficialis, die Randgeschwüre, sind jedoch bakteriologisch noch nicht näher definiert. Es ist möglich, daß die Staphylokokken daran beteiligt sind und mit ihrer wechselnden Virulenz die verschiedenen Formen und Grade dieser komplizierenden Hornhautveränderungen herbeiführen. Doch bedarf es hier zunächst noch weiterer bakteriologischer Untersuchungen.

[1]) Über einige Entzündungen der Augenlider. Akad. der Wissensch. Franz Joseph I, Prag 1893/4.

[2]) Besonders betont wird dies auch von Mc Nab, Royal London Ophth. Hosp. Rep., 1905, XVI, S. 307.

[3]) Cf. Terson, Compl. cornéennes des bleph. Rev. génér. d'ophth., 1897, Nr. 6.

Hordeolum. Lidfurunkel. Lidabszeß.

Die leichteren Formen des **Hordeolum**[1]) wie der tiefe **Lidfurunkel** sind verschiedene Grade der pyogenen Infektion der Liddrüsen.

Die beistehende Abbildung stellt einen Lidfurunkel dar, der von einer infizierten Schweißdrüse ausgeht; man sieht deutlich (schwarz) den Ausführungsgang und die von Kokkenmasse ausgegossenen, übrigens ungewöhnlich tief reichenden Windungen der Drüse, in der Umgebung Nekrose und die reaktive Entzündung. Der Kokkenzylinder stellt eine dichte Zoogloeamasse dar, die über den natürlichen Drüsenschlauch weit hinausgreift.

Abb. 5. Lidfurunkel, von einer Schweißdrüse ausgehend. Kokkenmassen schwarz.

Die gleiche Infektion im Bereiche der Lidhaut sehen wir in Fig. 2 verhältnismäßig oberflächlich sich an Lanugohaare anschließen; die Härchen selbst sind bereits ausgefallen, man sieht an ihrer Stelle in der Haut dicke Kokkenpfröpfe, umgeben zunächst von ungefärbtem nekrotischem Gebiet, dann von reaktiver Infiltration, die den bereits oberflächlich ulcerierenden Pfropf ausstoßen wird. Es sind das also auch oberflächliche Furunkel.

Bei dem gewöhnlichen Hordeolum ist im allgemeinen der nekrotische Bezirk nach der Oberfläche hin nicht so breit. Daß das Haar frühzeitig ausgestoßen wird, ist die Regel und entspricht einem gleichartigen mikro-

---

[1]) Von manchen wird der akute Abszeß der Meibomschen Drüsen als »Hordeolum internum« bezeichnet. Staphylokokkeninfektionen dieser Art beschreiben näher Valude (Recueil d'ophth., 1895, p. 507), Priouzeau, Ann. d'ocul., 1898, 119, p. 126. Gelegentlich fand letzterer auch andere Eitererreger, so Pneumoniebazillen. Von Mitvalski wurde bei einem durch Staph. aur. verursachten Abszeß einer Meibomschen Drüse eine Nekrose des Tarsus beobachtet (Tarsitis necroticans). Zentralbl. f. A., 1897, S. 40 u. 73, u. Ann. d'ocul. 118, p. 271.

skopischen Befunde von Herzog. Letzterer hebt hervor, daß die Kokkenentwicklung nicht nur entlang der Haarspalte (Trichterimpetigo) geschehe, sondern daß auch von einer Folliculitis externa aus die Mikroben von außen in den Haarbalg durchbrechen können.

Die Präparate entstammen einem neugeborenen Kinde, welches im Gesicht und besonders an den Lidern entzündliche Knoten und eitrige Pusteln verschiedener Größe bekam und dann an Streptokokkensepsis (wohl vom Munde aus) zugrunde ging [1]). Um das seltene histologische Bild nicht zu beeinträchtigen, habe ich von den Hautpusteln nicht abgeimpft. Nach dem mikroskopischen Befund handelt es sich wahrscheinlich um Staphylokokken; doch ist auch ein Streptococcus brevis nicht ausgeschlossen, wiewohl Haarbalginfektionen durch Streptokokken eine seltene Ausnahme darstellen.

Das typische Hordeolum ist fast ausschließlich eine Staphylokokkeninfektion, und zwar meistens mit dem Aureus. Ätiologisch als

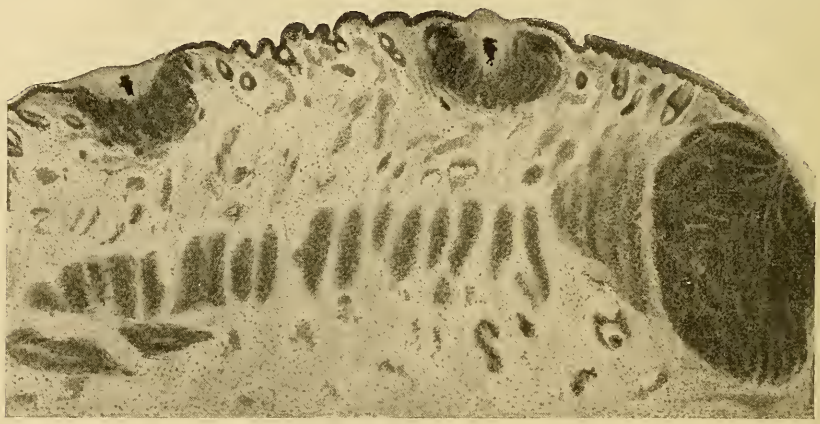

Abb. 6. Acnepusteln der Lidhaut mit zentralem (schwarzem) Kokkenzylinder, von Lanugohaaren ausgehend.

allgemein disponierende Momente für rezidivierende Fälle können alle für Furunkulose und Acne bekannten Umstände in Betracht kommen: Anämie, Skrofulose, Diabetes, Verdauungsstörungen, Rekonvaleszenz nach Infektionskrankheiten (besonders Masern) usw.

Besonders oft aber ist das Hordeolum bekanntlich eine Teilerscheinung chronischer Lidrandentzündung. Mit der »Blepharitis ulcerosa« steht es in mannigfacher Wechselbeziehung. Rezidivierende Hordeola, wie sie z. B. nach Masern vorkommen, können die Einleitung zu chronischer Blepharitis sein, noch häufiger aber findet bei chronischer Blepharitis eine tiefere Haarbalginfektion statt. Auch die einfach squamöse Form, die Seborrhoe, kann Hordeolabildung auslösen und mit ihrer Behandlung können die Hordeola mehr und mehr verschwinden. Bekannt ist auch, wie längerdauernde Verbände nicht selten Hordeola herbeiführen, mit und ohne gleichzeitiges Lidekzem.

---

[1]) Den intraokularen Befund (kokkenhaltige Retinalblutung) s. Axenfeld, Eitrige metast. Ophth. Arch. f. Ophth., 1894, XL, S. 206.

Die selteneren Furunkel der Caruncula lacrimalis gehen von deren Balgdrüsen aus und enthalten ebenfalls meist Staphylokokken[1]).

Wenn nun in all diesen Fällen sich virulente pyogene Kokken vorfinden, so ist zunächst fast immer auszuschließen, daß eine Kontaktübertragung stattgefunden habe. Die Kokken stammen vielmehr von dem Patienten selbst. Da auf oder in der normalen Lidhaut pyogene Staphylokokken, besonders gelbe, nur in dem kleineren Teil der Fälle gefunden sind, könnte man denken, daß nur die Träger dieser Kokken an Hordeolum und den andern Staphylodermien erkranken. Wahrscheinlicher ist, daß auch nicht virulente saprophytäre Kokken der Haut virulent werden können, so daß also damit alle Menschen unter disponierenden Umständen durch Selbstinfektion erkranken können. Virulenzschwankungen der Staphylokokken sind bekannt (cf. S. 33); durch Tierpassage läßt sich die durch längere Kultur gesunkene Virulenz des Aureus oft wieder heben. Bekannt sind die Versuche, den Albus in den Aureus überzuführen (cf. S. 35, 36). Eine Virulenzsteigerung erzielte Bossalino auch mit einem Aureusstamm, den er von der Conjunctiva eines Staroperierten züchtete; anfangs war derselbe für die Kaninchencornea nur mäßig pathogen, nach zweimaliger Abimpfung vom Tier erzeugte er erhebliche eitrige Entzündung.

Eine Verallgemeinerung in dem Sinne, daß die gewöhnlichen Hautsaprophyten sich in stark pyogene Formen umwandeln können, ist allerdings bisher nicht bewiesen, ebensowenig wie für die gewöhnlichen weißen des Conjunctivalsacks[1]). Ich kann aber schon hier mitteilen, daß Versuche von Rupprecht aus unserem Laboratorium sehr dafür sprechen. Sehr entschieden für die »Transformation« der Hautkokken in pyogene Formen tritt A. Terson[2]) ein, ebenso Duane und Hastings[3]), die letzteren unter Berufung auf Gifford[4]).

Für hartnäckige Staphylokokkenerkrankungen der Lider ist in Zukunft auch an die von Wright empfohlene spezifische »Vaccinetherapie« zu denken. Näheres darüber ist unter »Opsoninindex« am Schlusse dieses Buches ausgeführt.

Was in der Literatur als »**Lidabszeß**«[5]) beschrieben ist, stellt zum Teil nur einen höheren Grad der bereits geschilderten Drüseninfektionen, besonders des Furunkels, des Hordeolum dar. Dahin ist z. B. die Mehrzahl der von Gallenga[6]) untersuchten Fälle zu rechnen, die sich in auffallend großer Zahl während des Sommers 1904 bei ihm einfanden. Es wurden im Eiter Staphylococcus aureus et albus nachgewiesen; nur in 2 Fällen Streptokokken. Für die umschriebenen Abszesse, die keine besondere Tendenz zur Ausbreitung zeigen, sind also vorwiegend pyogene Staphylokokken anzuschuldigen. Bei den sich im Gewebe ausbreitenden mehr phlegmonösen Eiterungen, die mehr nach Verletzungen und nach Erysipel auftreten, können sich zwar auch

---

[1]) Terson, Arch. d'ophth., 1893. Gallemaerts, La Policlinique (Bruxelles) 1897, 15. Sept. Richter, Beiträge z. Augenh., 1905, 63 (Streptokokken).

[2]) l. c. S. 455.

[3]) New York Med. Journ., 1906, 26 May.

[4]) Arch. f. A. XVI, 1887, S. 197.

[5]) Sehr selten ist tödliche septische Infektion von Hordeolum oder von Lidabszessen aus (Guth, Prager med. Woch., 1898, Nr. 3, Gallemaerts l. c.). Ich selbst habe tödliche, durch Staphyl. pyog. aur. hervorgerufene Thrombophlebitis der Orbita und des Sinus von einem Lidfurunkel aus gesehen; Lesniowsky beschreibt dasselbe nach Hordeolum.

[6]) La clinica oculistica 1904, Ottobre.

Staphylokokken finden[1]), aber die Streptokokken treten hier in den Vordergrund, wie dies ja auch bei den vom Tränensack ausgehenden Phlegmonen zutrifft, bei denen schon Widmark auf die Bedeutung des Streptococcus pyogenes hingewiesen hat.

Lidabszesse sind im Anschluß an verschiedenste allgemeine Infektionskrankheiten beobachtet, doch ohne nähere Bezeichnung der Bakterien[2]). Einen Abszeß nach Conjunct. pseudomembran. durch Pneumokokken beschreibt Frugiuelli[3]). Gifford (Journ. of Amer. Med. Assoc., 1903, Okt.) fand mitunter nur die sogenannten Xerosebazillen.

Erysipel.

Das Erysipel der Lider hat, ebenso wie das Erysipel anderer Körperstellen, den Streptococcus pyogenes zur Ursache. Die von Fehleisen zuerst gefundenen Erysipelstreptokokken lassen sich mikroskopisch und kulturell von den pyogenen Streptokokken nicht sicher abgrenzen, um so weniger, als die Fähigkeit, beim Tierexperiment einen dem Erysipel analogen Zustand oder Eiterung herbeizuführen, bei ein und demselben Stamm variieren kann.

Spezielle bakteriologische Untersuchungen über Erysipel der Lider bzw. des Auges liegen meines Wissens nicht vor. Wohl aber habe ich in Fällen, wo ein rezidivierendes Erysipel vom Tränensack seinen Ausgang nahm, im Tränensackeiter den Streptococcus pyogenes gefunden, wie dies ebenso von Morax, Cuénod und A. Terson[4]) berichtet wird. Die nicht eben häufigen Lidabszesse im Anschluß an Erysipel und die noch selteneren gangränösen Zustände haben mehrfach zu bakteriologischer Untersuchung Gelegenheit geboten. Mitvalsky und Cuénod haben dabei Streptokokken gefunden, Roger und Weil dagegen Staphylokokken (cf. S. 59 »Gangrän«). Dieser letztere Befund erinnert daran, daß hier und da auch Staphylokokken ein dem Erysipel analoges Bild hervorrufen können, wenn auch eine Übertragung derartiger Formen und das charakteristische Weiterwandern nicht beobachtet ist.

Da das Gesichts- und Liderysipel bekanntlich in die Orbita und weiter auf die Meningen sich ausbreiten kann, so kann es von Wichtigkeit sein, eine eventuelle Streptokokken-Serumtherapie einzuleiten.

Es sei daran erinnert, daß nach Lebers Ansicht das Hauterysipel in solchen Fällen schnell vorübergehen kann, so daß dann die Orbitalentzündung im Vordergrund steht (larviertes Erysipel). Ein bakteriologischer Befund dieser Art liegt bisher nicht vor und es wird zu überlegen sein, ob nicht eher »larvierte Sinuserkrankungen« den Ausgang gebildet haben. Von Michel (Arch. f. Augenh. XLII, S. 301, 1901) fand in den Eruptionen eines impetiginösen Ekzems, welches sich auf der erysipelatösen Lidhaut entwickelte (und der bullösen Form nahestehen dürfte), den Streptococcus pyogenes.

Eine Streptokokkenvereiterung der Tränendrüse nach Erysipel beschreibt Mosetti[5]).

Will man bei erysipelverdächtigen Hautschwellungen, die manchmal rein klinisch vom beginnenden Ekzem sich schwer unterscheiden lassen,

[1]) Zia, Phlegmonöse Entzündung der Lider und Gangrän der Bindehaut durch Staphylokokken. Ophth. Kl., 1904, S. 306. Valude, Ann. d'ocul., 1890, C, p. 90.

[2]) Bock, Zentralbl. f. A., 1890, S. 508, Landolt, Semaine méd., 1890, Nr. 3, u. a. nach Influenza, Jackson, Brit. med. journ., 1895, 23. März, nach Scharlach. Fuchs (Lehrbuch 1905) berichtet von Lidabszessen bei Blennorrhoe.

[3]) Gaz. internat. di medicina pratica, III, 1900, p. 286.

[4]) Maladies des paupières. Encycl. franç. d'ophth., 1906, p. 399.

[5]) Ann. di Ottalm., 1905, XXXIV, p. 3.

eine bakteriologische Diagnose versuchen, so kann man nach sorgfältiger Reinigung am Rande der erkrankten Stelle eine Skarifikation machen und einen Tropfen Blut oder Serum auf Streptokokken untersuchen.

Cuénod[1]) ist der Meinung, daß auch bei dem mitunter nach Erysipel zurückbleibenden elephantiastischen Zustande der Lid- und Gesichtshaut Streptokokken noch nachweisbar sein müssen, da Sabouraud[2]) sie bei solcher Elephantiasis anderer Körperstellen gefunden hat. Beweisende Befunde an den Lidern liegen bis jetzt nicht vor.

Gangrän der Lider.

Zwischen den Infektionen, welche Abszesse der Lider hervorrufen, und den in der Literatur als Gangrän der Lider beschriebenen entzündlichen Nekrosen besteht keine scharfe Grenze. Dabei ist zu bemerken, daß in unserer Literatur mit diesem Namen nicht etwa nur die fauligen Zersetzungen verstanden worden sind, welche, wie Roemer ausführt, Fäulnisbakterien voraussetzen, sondern überhaupt das entzündliche Absterben von Lidgewebe. Die bisherigen bakteriologischen Befunde sind verschiedenartig, entsprechend der Tatsache, daß die infektiöse Nekrose Folge verschiedener Infektionen sein kann. Wegen der Möglichkeit einer spezifischen Therapie (Streptokokkenserum, Sobernheim-Merckscher Milzbrandserum, Diphtherieserum) ist die bakteriologische Differentialdiagnose für diese Erkrankungen wichtig.

Diese Fälle können sich an schwere allgemeine Infektionskrankheiten anschließen (Influenza, Masern, Scharlach, Typhus, Variola, Varizellen, Erysipel, Keuchhusten). Einen angeblich metastatischen Streptokokkenfall nach Erysipel beschreibt Joss. Mitvalsky[3]) fand Streptokokken, Roger und Weil[4]) nicht verflüssigende Staphylokokken bei Gangrän nach Erysipel. Roemer fand bei Gangrän nach Varizellen Streptokokken. Axenfeld beschreibt eine beginnende Gangrän aller vier Lider bei einer Streptokokken-Diphtherie der Bindehaut im Anschluß an Masern. Ähnliche Fälle sind früher klinisch von Fieuzal und Knies beschrieben. Nach kleinen Liderverletzungen fanden Valude und Morax Streptokokken in gangränösem Gewebe; Pes fand ebenfalls Streptokokken nach einem Insektenstich, bei einem anderen Fall im Anschluß an eine Kratzwunde den Staph. pyog. aureus und Streptokokken.

In anderen Fällen kann es sich um Metastasen bei Septicopyämie handeln; ein sicherer Fall dieser Art ist der von Mitvalsky, wo auf eine Endometritis Sepsis und Lidgangrän durch Streptokokken erfolgte. Ich selbst habe eine sicher metastatische Lidgangrän durch Staph. aureus bei einem an Septicopyämie erkrankten Mädchen gesehen und mikroskopisch untersucht.

Es gibt ferner Lidgangrän durch Infektion mit Diphtheriebazillen. Steffens und Schillinger aus der Tübinger Klinik (Schleich) fanden in dem nekrotischen Lidgewebe Diphtheriebazillen (Steffens neben Staphylokokken und Streptokokken) und betonen die eventuelle Wichtigkeit des Heilserums. Ein weiterer Fall dieser Art ist der von Mori und Yamamoto. Eine ähnliche Lideiterung durch Diphtheriebazillen haben Hala (Wien. klin.

---

[1]) Cuénod, Thèse de Paris, 1894, p. 67.
[2]) Annales de dermatol. et syphil., 1890, Mai.
[3]) Mitvalsky, Klin. Monatsbl. f. Augenh., 1892, Dez.
[4]) Roger und Weil, La gangrène bénigne des paupières. Presse Med., 1901, p. 157.

Rundschau 1900, Nr. 49), Randall, Kölle, Caspar (zitiert nach Brons) beschrieben. Diese Fälle entsprechen der Beobachtung, die man nach Impfung der skarifizierten Bindehaut des Kaninchens mit virulenten Diphtheriebazillen machen kann, bei der ich im Anschluß an die anfängliche brettharte Schwellung öfters unter Haarausfall vollständige Löcher in den Lidern entstehen sah. Es sei hier auch daran erinnert, daß bei Bindehautdiphtherie die Membranbildung bzw. die Nekrose über den Lidrand hinaus auf die Lidhaut sich fortsetzen kann, und daß Uhthoff und Fränkel auch in den gleichzeitigen Ekzempusteln des Gesichts virulente Diphtheriebazillen fanden.

In dem in meiner Klinik beobachteten Falle von Plaut hatten die kultivierten Staphylokokken und Streptokokken wohl einen nur sekundären Anteil, da die Gangrän nach übertriebener Eiseinwirkung eingetreten war.

Als »Noma der Lider« hat Marlow (Ophthalmic Record 1901, S. 626) eine Gangrän bei schlecht genährten Kindern beschrieben. Bakteriologischer Befund liegt nicht vor. Es sei hier darauf verwiesen, daß das Krankheitsbild der Noma bakteriologisch nicht einheitlich ist. Wagenmann (Deutsche Mediz. Wochenschrift 1901, Vereinsbeil. S. 236) und Vix (Inaug.-Diss. Jena 1901) fanden nur Staphylokokken. Bei dem seltenen Fall »seniler Lidgangrän« von Kipp (Ophthalmic Review, 1896, S. 249) kommt Infektion nur sekundär in Betracht.

Literatur.

Apetz, Münch. med. Woch., 1906, S. 908.
Axenfeld, Gangrän der Lider nach Morbillen. Klin. Mon. f. A., 1904, I, S. 576.
Brons, Infektiöse Liderkrankungen, »Ergebnisse« (Lubarsch-Ostertag), 1900—1905.
Castersana & Goiccecha, Gangr. aller Lider nach Erysipel. Jahresber., 1904, S. 488.
Elschnig, Gangrän der Lidhaut. Klin. Monatsbl. f. Augenh., 1893.
Giulini, Gangrän nach impetiginösem Ekzem. Münch. med. Woch., 1889, S. 401.
Hilbert, Lidhautgangrän bei Kindern. Vierteljahrsschr. f. Dermat. u. Syphilis, 1884, S. 117.
Isola, Gangrene de los parpados postvaricelosa. Arch. de oft. hispano-amer., 1905, Febr.
Kölle, Lidgangrän nach Scharlach mit Conj.-Diphth. Inaug.-Diss., Gießen 1902.
Morax, Necrose et gangrène des paupières. Annales d'ocul. T. 127, p. 143.
Pes, Die akute gangränöse Phlegmone der Lider. Zeitschr. f. Augenh., 1904, Bd. XII, S. 438.
Mori & Yamamoto, Lidgangrän mit Diphtheriebazillen. Ophth. Klinik, 1905, S. 119.
Plaut, Lidgangrän durch übertriebene Eisanwendung. Klin. Monatsbl. f. Augenh., 1899, S. 35.
Roger & Weil, La gangrène bénigne des paupières. Presse Med., 1901, p. 157.
Roemer, Lidgangrän. Halle 1900, bei Marhold.
Schillinger, Ein weiterer Fall von Lidgangrän mit Diphtheriebazillen. Inaug.-Dissert., 1903, Tübingen.
Steffens, Lidgangrän mit Diphtheriebazillenbefund. Klin. Monatsbl. f. Augenh., 1900, S. 337.
Valude, Lidgangrän. France Med., 10. Jan. 1890.

Die **Milzbrandgangrän** (Anthrax, Pustula maligna, Charbon) hat meist ein anderes klinisches Bild: Die Bildung der bekannten Pustel, welche sich bald in einen schwärzlichen, sich vergrößernden Schorf verwandelt, in dessen Umkreis oft oberflächliche Bläschen sich bilden. Viel seltener erscheint die Milzbrandinfektion anfangs unter dem Bilde eines reinen Ödems.

In dem Inhalt der frischen Pustel, in dem Schorf sind die Milzbrandbazillen nicht in allen Fällen zu finden, weil sie ins Gewebe eingedrungen sind, während in dem Schorf Eiterkokken und andere Bakterien sich ansiedeln. Man muß vielmehr die Peripherie der kranken Stelle skarifizieren,

wird aber auch hier nur in den ersten Tagen der Erkrankung Bazillen finden; in vorgeschrittenen Fällen bedarf es der bakteriologischen Blutuntersuchung, die aber nicht immer positiv ausfällt. Die großen, 3—10 μ langen, 1—2 μ breiten grampositiven, nicht selten fraktioniert sich färbenden, sporenbildenden Bazillen sind leicht zu erkennen; sie sind mit einem deutlich färbbaren Ektoplasma versehen (cf. S. 12).

Subkutane Impfung ruft bei dem Kaninchen und der Maus ein Ödem hervor, zu dem sich bald Hämaturie hinzugesellt; meist tritt der Exitus letalis ein; bei abgeschwächter Virulenz kann das Tier überleben. Solche abgeschwächte Kulturen erhielt Elschnig von seinem Fall von Lidmilzbrand.

Bei der oben erwähnten, ödematösen Form hat Buy zweimal in dem durch Skarifikation gewonnenen Serum aus den Lidern Milzbrandbazillen gewonnen. Einen ähnlichen Fall beschreibt Moreau.

Fälle typischer Pusteln bzw. Gangrän an den Lidern mit positivem Bazillenbefund sind die von Sgrosso, Strzminski, Elsghnig, Praun und Pröscher, Pes, Tertsch.

Bei allen derartigen Fällen ist Milzbrandserum (Sobernheim-Merck) anzuwenden, dem gute Erfolge nachgerühmt werden.

Literatur.

Buy, Thèse de Paris 1881.
Elschnig, Klin. Monatsbl. f. A., 1893, Juni.
Praun und Pröscher, Zentralbl. f. Augenh. 1900, Febr.
Strzminski, Zentralbl. f. allg. Pathol. 1901, S. 169.
Sgrosso, Annali di Ottalmol., 1899, p. 308.
Pes, Zeitschr. f. A., XII, 1904, S. 442.
Moreau, Revue générale d'ophth., 1905, p. 193.

Chalazion.

Während für die akute Abszedierung der Meibomschen Drüsen in gleicher Weise wie für das Hordeolum und die eigentlichen Lidabszesse die gewöhnlichen Eitererreger die Ursache sind, hat die Ätiologie des sich langsamer entwickelnden, chronischen Chalazion sehr verschiedenartige Deutungen gefunden.

Das Vorkommen epitheloïder Zellhaufen mit Riesenzellen von Langhansschem Typus veranlaßte Baumgarten und seine Schüler Tangl und Wichert, in etwas eingeschränkter Form auch Parisotti, das Chalazion für eine Tuberkulose zu erklären. Doch hat sich dies nicht aufrecht erhalten lassen [1]). Denn die zahlreichen Übertragungen des Chalazioninhalts auf empfängliche Tiere, wie sie von Weiss, Deutschmann, Vossius, Aschheim, Strzminski u. a. vorgenommen wurden und wie auch ich sie häufig ausgeführt habe, ergaben niemals eine Impftuberkulose. Auch sind nur in ganz vereinzelten Fällen von Baumgarten, Wichert und Tangl Tuberkelbazillen gefunden worden; niemals ist Verkäsung beobachtet. Diese Gründe haben jedenfalls das Übergewicht, zumal die Anwesenheit von Epitheloïdzellen und Riesenzellen ja durchaus nicht ausschließlich für Tuberkulose spricht. Man kann in dieser Hinsicht nur sagen, daß die seltene Tuberkulose des

[1]) Auch die Einreihung unter die — übrigens nicht allgemein anerkannten — »Tuberculide« der Haut von Hallopeau, Darier, L. Dor, welche diese Autoren als indirekte, nicht bazilläre Folgen allgemeiner Tuberkulose ansehen (»Paratuberkulose«), ist nicht angängig, weil es sich oft um ganz gesunde Individuen handelt, die keine Tuberkulinreaktion ergaben.

Tarsus (wie gelegentlich auch ein Tumor, eine Lues) einem Chalazion gleichen kann. (Genau genommen wird eine Tuberkulose nicht im Innern der Drüse beginnen wie das Chalazion, sondern im umgebenden Gewebe; nur ist das klinisch nicht sicher zu erkennen. Stock hat bei seinen Versuchen über endogene Augentuberkulose eine periacinöse Lidtuberkulose erhalten, die dann ins Innere der Drüse durchbrach. Klinisch sahen auch diese experimentellen Veränderungen einem Chalazion marginale gleich.) Baumgarten hat neuerdings seinen Standpunkt gemildert. Speziell das Zustandekommen der Riesenzellen, die vermutlich den Epithelien der Acini entsprechen, wird jetzt von Henke auf Resorption von Kalksalzen zurückgeführt, wie überhaupt Sekretstauung bei der ganzen Krankheit von erheblicher Bedeutung zu sein scheint, wenn auch, wie schon E. Fuchs hervorgehoben hat, sie allein die Krankheit nicht erklären kann.

Daß nicht nur Sekretretention einwirkt, sondern daß infektiöse Noxen mitspielen, ist in der Tat nicht unwahrscheinlich. Dafür spricht schon z. B., daß nicht selten an den sich berührenden Stellen der beiden Lider nacheinander Chalazien entstehen, spricht überhaupt die ganze stark entzündliche Reaktion. Die gewöhnlichen Eitererreger werden im Chalazioninhalt nicht immer gefunden. Zwar berichtet Priouzeau bei seinen umfangreichen Impfungen in der großen Mehrzahl der Fälle auch im Chalazioninhalt Eitererreger verschiedener Art, am häufigsten weiße Staphylokokken, seltener Diplobazillen, Pneumoniebazillen[1]), Streptokokken gefunden zu haben, unter denen er besonders die Staphylokokken als ätiologisch wichtig ansieht. Er stellt sogar mit Dianoux den Begriff einer infektiösen »Chalazionconjunctivitis« auf. Doch ist von anderen Autoren, besonders von Deyl und seinem Schüler Hala festgestellt worden, daß man in vielen Chalazien, wenn man isoliert nur deren Inhalt und nicht gleichzeitig Conjunctivalsekret verimpft, jene Eitererreger nicht findet, und überhaupt ist zu betonen, daß die Staphylokokkenbefunde (Sattler, Dianoux, Vassaux, Lagrange, Poncet und Boucheron, Addario, Cuénod) jedenfalls nichts Konstantes darstellen. Ich selbst kann das durchaus bestätigen; in einem großen Teil der Chalazien habe ich mit Bietti Eitererreger vermißt (das akute Hordeolum internum, welches meist auf solche Erreger, besonders den Staphylococcus aureus, zurückzuführen ist, bleibt hier außer Betracht). Auch die Auffassung, daß solche Mikroorganismen ganz zu Anfang in der Drüse sich befinden und den ersten Reiz abgeben, dann aber schnell zugrunde gehen, während die Entzündung weitergeht, ist für die gewöhnlichen Eitererreger nicht aufrecht zu erhalten, da sie gerade in beginnenden Chalazien oft vermißt werden.

Deyl hat nun in jungen Chalazien sehr häufig die sogenannten Xerosebazillen gefunden, zumeist in Reinkultur; diesen Bazillen, welche er als die »Chalazionbazillen« bezeichnete, schreibt er die Ätiologie zu.

Es ist nun, wie ich mich schon vor Jahren überzeugt habe, richtig, daß man in Chalazien, welche erst kurze Zeit bestehen, oft jene Bazillen in Reinkultur findet. Allein da dieselben schon normalerweise im Sekret der Meibomschen Drüsen sich aufhalten (Reymond-Colomiatti, Schleich), so ist die Frage naheliegend, ob sie nicht als bloße

---

[1]) Auch Maklakow (Arch. f. A., Bd. 43, 1901, S. 10) beschreibt einen Fall mit Pneumoniebazillen.

Schmarotzer im Chalazion gelegen sind; gerade im Anfang der Krankheit wäre das möglich. Wie Deyl selbst hervorgehoben hat und wie Hála von neuem erörtert, verschwinden die Bazillen, wenn die Krankheit einige Zeit bestanden hat. Trotzdem sehen wir, wie das Chalazion sich weiter vergrößert und wächst, ja rezidiviert trotz der Entleerung des Eiters. Sollte man nicht annehmen, daß die Causa nocens während des ganzen progressiven Stadiums der Krankheit sich finden müßte, wie das bei den anderen Infektionskrankheiten der Fall ist? Wenn man den Deylschen Bazillen eine ätiologische Rolle zuerkennen will, so könnte man in denselben nur den ersten Anstoß zu der Erkrankung sehen, welche nach dem schnellen Zugrundegehen der Bazillen sich dann lange Zeit hindurch weiter entwickeln könnte.

Deyl sieht einen weiteren Beweis darin, daß es ihm gelang, mit erbsengroßer Injektion einer dicken Suspension der Bazillen unter der Ohrhaut und unter der Conjunctiva rundliche Geschwülstchen, ähnlich den Chalazien, zu erzielen. Auch in diesen Geschwülstchen verschwinden die Bazillen schnell.

Hála hatte die gleichen Impfresultate auch mit verschiedenen Bazillenstämmen, welche von der gesunden oder kranken Bindehaut, aus dem Harn, aus dem Blut eines exanthematischen Typhus usw. herstammten. Ferner hatten abgetötete Kulturen die gleiche Wirkung, wie lebende. In den experimentellen Chalazien gingen die Bazillen so schnell zugrunde, daß sie nur in den ersten Tagen sich wieder herauszüchten ließen.

Diese Angabe ist, wie Bietti in meinem Laboratorium an zahlreichen Chalazien nachprüfte, für manche sogenannte Xerosebazillen zutreffend. Es ist aber zu berücksichtigen, daß eine so enorme Menge von Bakterien, wie jene Suspensionen sie enthalten, bei Anwendung sehr verschiedener, nicht pathogener Bakterien eine ähnliche Reaktion hervorruft. Bietti erhielt ebensolche, nur früher zurückgehende Knoten mit Sarcina aurantiaca, abgetöteter Rosahefe, einem Pseudogonococcus, einer Subtilisart. Die Chalazien dagegen enthalten jene Bazillen nie in solcher Masse, sondern oft nur spärlich. Auch ist nach Biettis Befunden der Nachweis der Deylschen Bazillen nicht konstant beim beginnenden Chalazion.

Da bei allen Untersuchungen über diese Bazillen die Beziehungen zu den Diphtheriebazillen zu berücksichtigen sind, so wiederholte Bietti die Lidinjektionen auch bei Tieren, welche gegen Diphtheriebazillen mit Behringschem Heilserum immunisiert waren: der Erfolg war der gleiche; er blieb es auch, wenn Heilserum direkt der Bazillenemulsion zugesetzt wurde. Bei subkutaner oder intraperitonealer Injektion selbst großer Mengen zeigen die aus Chalazien gezüchteten Bazillen keine Meerschweinchenpathogenität, mit seltenen Ausnahmen. Mit spezifischer Diphtheriewirkung hat also die Entstehung der Impfknoten nichts zu tun und es ist nicht richtig, wenn Hála in dieser Wirkung einen Beweis für die Identität der Bazillen mit den Diphtheriebazillen erblickt.

Unter diesen Umständen kann der Beweis für die ätiologische Bedeutung der Xerosebazillen gegenüber dem Chalazion noch nicht als genügend erbracht gelten. Man kann bisher nur mit Sicherheit sagen, daß es sich, wie Fuchs und de Vincentis betont haben, um eine Adenitis und Periadenitis handelt, in deren Verlauf sich schwer resorbierbare, reizende Massen bilden, die ein riesenzellenhaltiges Granulationsgewebe hervorrufen. Auch Henke betont die Anwesenheit von

Detritus und Kristallen, die wie Fremdkörper wirken. Ob die von Alessandro besonders in den epitheloiden und in den Riesenzellen gefundenen Einlagerungen wirklich Blastomyceten waren, bedarf noch der kritischen Prüfung. Wieweit bakterielle Reize einwirken, bedarf noch weiterer Untersuchung.

Wenn man die Xerosebazillen als eine Ursache ansehen will, so erscheint doch nicht zutreffend die Auffassung von Hála darüber, wie die Chalazioninfektion entstehe. Er meint, daß infolge von Wischen usw. die normalerweise vorhandenen Bazillen in die Bindehaut eingerieben werden. In Wirklichkeit aber können die Bazillen so nicht in die im Tarsus gelegenen Meibomschen Drüsen, in denen der Prozeß sich abspielt, hineingelangen, sondern nur durch die am Lidrand gelegenen Ausführungsgänge. Tatsächlich kommen aber die Bazillen hier schon normalerweise vor, wie die Staphylokokken in den Haarbalgfollikeln der Haut. Ebenso wie letztere unter Umständen, besonders bei gewissen allgemeinen Diathesen und Sekretionsanomalien eine Acnepustel erzeugen, könnte dies bei den ja nur als Riesenbalgdrüsen aufzufassenden Meibomschen Drüsen mit den in ihnen gelegenen Bakterien der Fall sein.

Literatur.

Addario, Ann. di Ottalm., 1889.
Alessandro, Blastomiceti nel calazio. Clin. ocul., 1906, S. 2690.
Alfieri, Archivio di Ottalmol., vol. 3, p. 77, 1895.
Baumgarten, Lehrbuch der pathol. Mykologie, 1890.
Bietti, Archivio di Ottalmol., XII, Fasc. 11—12.
Bossis, Thèse de Paris, 1902.
Boucheron, Recueil d'ophth., 1886.
Cuénod, Bacter. des paupières. Thèse de Paris 1894, p. 125.
Deutschmann, Beiträge z. Augenh., 1891, Heft 2.
Dianoux, Archives d'ophth., 1891, p. 302.
Deyl, Verhandlungen der Prager Akademie der Wissenschaften, 1893/94.
Erdmann, Über einen Fall von Chalazion marginale. Arch. f A., LI, 1905, S. 171.
Fuchs, E., Lehrbuch, 1897.
Fukala, Zentralbl. f. Augenh., 1893, Okt.
Gifford, The journal of the Amer. med. Assoc., 1903, Okt.
Hála, Zeitschr. f. Augenh., Bd. 6, 1901, S. 371.
Heinersdorff, Arch f. Ophth., 1898, Bd. 46.
Henke, Virchows Archiv, 1900.
Kohlmoes, Inaug.-Diss. Gießen 1893.
Landwehr, Zieglers Beiträge z. pathol. Anat., Bd. 16, 2, 1894.
Lagrange, Archives d'ophth., 1889, Mai bis Juni.
Manfredi, Internat. Kongr. Rom, 1894.
Palermo, Annali di Ottalmol., vol. 26, p. 481, 1896.
Poroschin, Zentralbl. f. pathol. Anat., 1899, S. 669.
Priouzeau, Annales d'ocul., t. 119, p. 126, 1898.
Poncet et Boucheron, Archives d'ophth., 1886, p. 283.
Parisotti, Soc. franç. d'ophth. XI, p. 210.
Rollet, Tarsite tuberculeuse. Archives d'ophth., 1905, Juin.
Sattler, Internat. Ophth. Kongr. Heidelberg, 1888.
Tangl, Zieglers Beiträge z. pathol. Anat., Bd. 9, 1891.
Vassaux, Comptes rendus de la Soc. de biologie, 1886, 17. Juin.
Vogel, Inaug.-Dissert. Tübingen 1898.
von Wichert, Zieglers Beiträge z. pathol. Anat., Bd. 15, 1893.

Molluscum contagiosum.

Als infektiöse, und zwar keineswegs seltene Liderkrankung sei hier auch das Molluscum contagiosum erwähnt. Die charakteristischen rundlichen, weißlichen Erhebungen mit zentraler Delle, aus der etwas Molluscuminhalt

hervorzuragen pflegt, werden nur sehr oft übersehen oder falsch gedeutet. Die schon klinisch für den Geübten sichere Diagnose (besonders mit der Lupe) wird bestätigt durch die mikroskopische Untersuchung des ausgedrückten Inhalts in Kochsalzlösung oder Glyzerin, in welchem die ovalen, lichtbrechenden, gekörnten, von einer doppelkonturierten Membran umgebenen Molluscumkörperchen hervortreten, deren Durchmesser durchschnittlich 30 : 20—25 μ betragen.

Im mikroskopischen Schnitt eines Molluscum sieht man die Körperchen in den peripheren Epithelzellen sich bilden, nach dem Zentrum werden sie immer größer auf Kosten der Zellen und treten schließlich aus der geplatzten und desquamierenden Zelle frei hervor.

Kulturen gelingen nicht[1]). Die von den meisten angenommene Auffassung, daß die Körperchen selbst die Parasiten sind, wird noch immer von manchen Seiten bestritten, welche die M. K. nur als Zelldegeneration und Folge des infektiösen Prozesses auffassen.

Daß der ausgedrückte Inhalt übertragungsfähig ist, wird jedoch allseitig zugegeben und ist durch zahlreiche Versuche und klinische Infektionsbeobachtungen sichergestellt, darunter auch eine positive Impfung, die Paultry[2]) an sich selbst mit einem Lidrandmolluscum machte.

Nähere Angaben finden sich in der Arbeit von Mütze (Archiv f. Augenh., 1896, XXXIII, S. 302). Weitere Literaturmitteilungen cf. Falkenburg, Inaug.-Dissert., 1898, München. Elschnig, Wien. klin. Wochenschr., 1897, Nr. 43. Fischer, Inaug.-Dissert. Rostock 1903. Herzog, Archiv für Anat. u. Mikrosk., 1904. Oppenheimer, Ophth. Record, 1905, April.

Seltenere Lidinfektionen.

Favus im Bereich der Lider entspricht in seinem ausgesprochenen klinischen Bild der Erkrankung der übrigen Haut. Ein beginnender Lidfavus aber bedarf aufmerksamer Untersuchung und wird erst durch das Mikroskop sichergestellt.

Fälle von ausschließlichem Lidfavus sind: Narkiewicz[3]), Schiess-Gemuseus[4]), Mc Hardy[5]), Cuénod[6]), Gloor[7]), Schmidt-Rimpler[8]), Libman[9]), Derby[10]), Pecoraro[11]), Pergens[12]), Treacher-Collins[13]).

In den Schuppen fanden sich die ovoiden Sporen, 3—4 μ breit, einzeln oder in Ketten, ferner die körnigen, verschieden breiten Mycelien des Achorion Schönleinii in Reinkultur, leicht erkennbar im ungefärbten Präparat (Wasser, Glyzerin) nach Essigsäurezusatz oder Aufhellung in 15 % Natronlauge. Leicht auf Agar zu züchten; es bildet sich nach einigen Tagen ein gelblich weißer, krustiger Belag, der öfters mit einem weißen Flaum bedeckt ist. Schmidt-Rimpler erhielt Kulturen auf Brotbrei.

---

[1]) Mitunter gewinnt man die gewöhnlichen Kokken (Herzog).
[2]) Zitiert nach Cuénod, S. 115.
[3]) Klin. Monatsbl. f. Augenh., VIII, 1870, S. 78.
[4]) Ibid. XI, S. 238, 1873.
[5]) Lancet, 1885, March.
[6]) Bakt. des paupières. Thèse de Paris, 1894, p. 101.
[7]) Arch. f. Augenh., 1898, Bd. XXXVII, S. 358.
[8]) Deutsche med. Woch., 1902, Nr. 2.
[9]) Arch. of ophth., 1887, Bd. V, p. 199, zitiert von Derby.
[10]) Transactions of the American ophth. Soc., 1906.
[11]) Archivo di ottalmol. XI, 1904, p. 311.
[12]) Klin. Monatsbl. f. Augenh., 1897, XXXV, S. 241.
[13]) Transactions of the ophth. Soc., 1903, p. 1.

Die von Quincke beschriebenen Varietäten α, β, γ und die von anderen (Unna, Bodin u. a.) aufgestellten zahlreichen Abarten sind bei längerer Züchtung nicht konstant. Wie Untersuchungen von Kral, von Sabrazès und von Pick ergeben haben, handelt es sich um Varietäten desselben Pilzes[1]).

Cuénod hat Untersuchungen angestellt, ob auch bei der gewöhnlichen Blepharitis ciliaris das Achorion eine Rolle spielt, veranlaßt durch einen Befund von Ellinger (Virchows Arch. f. path. Anat. XXVIII, S. 449, 1862), der an der Wurzel der Cilien einer scheinbar »einfachen« Blepharitis einen Favusartigen Pilz gefunden hatte. Nur einmal bei 50 Fällen fand Cuénod etwas ähnliches neben zahlreichen Aureuskolonien. Eine ähnliche Angabe wie bei Ellinger finden wir auch in einer Arbeit von Gunning, Neederl. Tijdschr. v. Geneesk. II, 4, 1865, S. 417. Vörner (Klin. Monatsbl. f. A. 1901, II, S. 872) ist übrigens der Meinung, daß es sich bei den Fällen von Ellinger und Gunning nicht um Favus, sondern entweder um eine Trichophytie gehandelt habe, oder aber um einen zufälligen Pilzbefund bei einfacher Blepharitis ciliaris. Nach Pecoraro soll im Gegenteil der Lidrand vom Favus meist verschont bleiben.

Auch der **Herpes tonsurans (Trichophytie)** bietet an den Lidern keine Besonderheiten. In den Fällen von Cartaz (Lyon médicale 1870, Nr. 2) und Gailleton (Gazette hebdomadaire 1889, 21. Juin) beteiligten sich die Lider an einem Gesichtsherpes. Eine »Blepharitis trichophytica« hat Mibelli (Annali di Ottalmol. XXIII, 1894, S. 368) beschrieben, weitere Beobachtungen sind mitgeteilt von Niclos et Hallopeau (Médecine Moderne, 1895, Nr. 6, genau wiedergegeben von A. Terson, l. c. S. 440), Vörner (Klin. Monatsbl. f. Augenh. 1901, S. 871)[2]), Snell (Ophthalmic Review 1902, S. 90). Eine ausführliche Besprechung, besonders auch der eigenartigen histologischen Veränderungen (»Plasmombildung«) erfährt der Lidfavus auch durch Herzog (Zeitschr. f. Augenh., 1904, XI und XII).

Vörner erhielt auf verschiedenen Nährboden von epilierten Cilien schneeweiße Kulturen mit einem mehrere Millimeter hohen Luftmycel. Mikroskopisch zeigte das Tiefenmycel dichotomisch sich teilende, septierte Fäden, in älteren Kulturen Gonidienbildung. Das Luftmycel zeigte schon in frischen Kulturen an den langen Lufthyphen kleine Sprossen, auf denen sich dann Gonidien abschnürten. Schließlich traten die Gonidien immer mehr in den Vordergrund. In der Wurzelscheide der epilierten Haare fand sich ein dichtes Gewirr von Trichophytenmycel neben Gonidien.

In einem von mir in Rostock beobachteten Falle, wo außer einem Herd auf der Schläfe ein solcher am Unterlid bestand, gelang mir die Kultur des »Trichophyton tonsurans« leicht auf Agar; es bildete sich ein schneeweißes, zartes Mycel, wie lockere Watte.

Ob bei anderen Fällen die gleichen Kulturmerkmale sich finden werden, ist abzuwarten mit Rücksicht auf die Varietäten des Trichophyton.

Besser noch gedeiht der Trichophyt auf Bierwürzeagar oder Maltoseagar (Sabouraud). Die Kultur ist sowohl von den Schüppchen des progressiven Randes als von den Wurzeln epilierter Haare zu erhalten.

Die von Sabouraud und Anderen aufgestellten Unterarten des Trichophyton tonsurans sind Varietäten, die zwar ineinander übergehen können, aber nach Plaut (Kolle-Wassermann I, 1903, S. 616) doch eine größere Selbständigkeit besitzen, als die Abarten des Favus. Das von Vörner und mir ge-

---

[1]) Cf. Plaut, Handbuch von Kolle-Wassermann, 1903, Bd. I, S. 604ff.
[2]) Vörner zitiert noch Fälle von del Chiappa, Majocchi, Dubreuille.

züchtete Trichophyton war die von Sabouraud als »Trichophyton ectothrix« bezeichnete Varietät. —

Einen Fall von »primärem **Soor** beider Lider des rechten Auges« erwähnt Jessop (Transactions of the ophth. soc. London, 1895, S. 48). Bei einem 3jährigen Mädchen hatte im Anschluß an eine Hautwunde, welche der Vater ausgesaugt hatte, sich an beiden Lidern ein »pimple« gebildet, der sich allmählich ausbreitete. (Auf der Bindehaut fand Pichler bei einer Conj. pseudomembranacea Soor neben Streptokokken und Doppelstäbchen. Beiträge z. Augenh. 1896, Heft 24, S. 1.)

Nach Plaut (Handbuch von Kolle-Wassermann, Bd. I, 1903, S. 595) bewirkt Impfung der Cornea mit Soor beim Kaninchen ein Bild, wie die Keratomykose; in die Vorderkammer gebracht, hat er eine Verschimmelung des Augeninnern zur Folge.

[Unter der Bezeichnung »Monilethrix, affecting eyelashes and eyebrows« hat Treacher-Collins (Transactions of the ophth. soc. of the United Kingdom XI, 1898, S. 1) einen Befund beschrieben, der von der gewöhnlichen Blepharitis sich durch eine auffällige Brüchigkeit der Haare unterschied, auch auf dem behaarten Kopf. Die meisten waren nahe über der Haut abgebrochen, die Stümpfe ließen sich nur schwer epilieren, weil sie weiter abbrachen. Dann trat Kahlköpfigkeit ein, später aber wuchsen die Haare teilweise wieder. Der Zustand steht der Trichorrhexis nodosa nahe. Ein bestimmter mikroparasitärer Erreger dieser Krankheit ist nicht gefunden, nur die unvermeidlichen Kokken. (Der Name »Monilethrix« soll die Krankheit, nicht einen Hyphomyceten bezeichnen.)]

Nach der Literaturzusammenstellung von Groenouw (2. Auflage des Handbuchs der Augenheilk. von Saemisch, 1903) sind von Willemin 1854 zwei Fälle der kontagiösen Aleppo-Beule (Clou de Biskra, Bouton endémique des pays chauds) an den Lidern beobachtet worden. A. Terson bildet einen solchen Fall aus dem Museum des Hospital St. Louis ab (l. c. S. 408). Nach neueren Untersuchungen von Brocqu und Veillon gilt diese Erkrankung vielleicht für eine Streptothrixinfektion (cf. Babes, Band III, S. 446. Handbuch der pathogenen Mikroorganismen von Kolle-Wassermann). Die sehr verschiedenen Bazillen und Kokken anderer Autoren sind offenbar nur von sekundärer Bedeutung. —

An dem **Rhinosklerom** können die Tränenwege, der Tränensack und in seltenen Fällen die benachbarten Lidteile teilnehmen (cf. Gallenga, Zentralbl. f. Augenheilkunde 1899, S. 289). Bakteriologische Untersuchungen mit positivem Ergebnis liegen von Gallenga vor. Der Befund war der typische: Kapselbazillen, dem Pneumoniebacillus morphologisch und kulturell sehr nahestehend, nach de Simoni (Zentralbl. f. Bakteriologie XXV, S. 625, 1900) sicher zur Gruppe der Pneumoniebazillen gerechnet. Seine Entfärbung nach Gram soll nicht so konstant sein, die Nagelkultur in Gelatine mehr grau durchscheinend, nicht so weiß. Die Bazillen sind regelmäßig bei Rhinosklerom gefunden worden, eine Tatsache, derentwegen seine ätiologische Bedeutung trotz der hier und da geäußerten Zweifel von der Mehrzahl der Dermatologen anerkannt wird. —

Typische **Aktinomykose** mit mikroskopischem Nachweis von Drusen stellen die Fälle dar von Partsch (Zentralbl. f. Augenh. 1893, S. 161), Darier-Gautier (Annales de Dermatol. et Syphil. 1891, S. 449), von Dor (Gazette hebdomad. de Méd. et Chir. 1895, Nr. 4) und Ransom (Brit. Med. Journ. 27. Juni 1896). Die Lider nahmen hier an entsprechenden Veränderungen der Wange resp. der Orbita teil. Die bakteriologische Diagnose ist für den Ophthalmologen von Interesse mit Rücksicht auf das im Kapitel

»Pilzkonkremente« gesagte[1]), deren Klassifizierung deshalb solche Schwierigkeiten bereitet, weil diese Keime so variabel sind und weil das System der Aktinomyceten selbst noch lebhafter Diskussion unterliegt.

[Die »Astbildner«, die Aktinomyceten geben auf festem Nährboden derbe, prominente, festhaftende, faltige oder höckrige Kolonien; wachsen im flüssigen Nährboden in rundlichen Körnern oder Klümpchen, die zu Boden sinken und sich nicht verteilen lassen. Im Körper bilden sich gelbliche Körner. Mikroskopisch: Lange dünne, gestreckte oder gewundene, nach GRAM färbbare Fäden, die seitliche Verzweigungen bilden, oft mit kolbiger Verdickung der Enden, oft fragmentiert sich färbend, so daß man an Ketten erinnert wird, in jungen Kulturen in manchen Formen ähnlich wie Diphtheriebazillen. Durch Fragmentierung Zerfall in sporenartige, kokkenähnliche Gebilde (Fragmentationssporen). Im Innern der Kulturen, die man zu diesem Zweck am besten einbettet und im Schnittpräparat untersucht, bilden sich dichte Fädenknäule, die aus den Fäden ausstrahlen; im tierischen Gewebe bilden sich ringsum radiär gestellte, kolbige Anschwellungen, die sich nicht nach GRAM färben. Unter den zahlreichen Mitgliedern dieser Gruppe ist der Erreger der menschlichen und der Rinder-Aktinomykose, der Actinomyces bovis, in der Regel ausgezeichnet durch orange Agarkultur, langsame Verflüssigung der Gelatine. Doch wechselt die Beschreibung. Näheres darüber cf. SCHLEGEL, Handbuch von KOLLE-WASSERMANN, Bd. III, und PETRUSCHKY, ibidem.

Die ISRAELsche Form des Actinomyces bovis, die sich besonders durch ihr anaërobes Wachstum auszeichnet und durch das Fehlen der Verzweigung auf der Kultur, läßt sich nach MERTENS (Zentralbl. f. Bakter. XXIX, S. 641) in die aërobe BOSTROEMsche Form überführen, und stellt also nur eine Varietät dar.] —

Rotz (Malleus, Morve) ist an den Lidern mehrfach beobachtet. KNAPP (Arch. of ophth. XXVII, S. 374) fand Rotzbazillen in einem Geschwür der Unterlidhaut. In dem Fall von NEISSER (Berl. klin. Wochenschr. 1892, S. 321) hatte sich vom inneren Lidwinkel aus eine entzündliche Schwellung entwickelt, die sich schließlich mit Dakryocystitis komplizierte. GOURFEIN fand im Tränensackeiter Rotzbazillen und identifizierte sie durch Impfung von Meerschweinchen, von denen er die Bazillen in typischer Weise züchtete. (Die Kultur ist notwendig zur Unterscheidung von verwandten Arten. S. Abschnitt »Bindehautentzündungen« S. 102.) Für nähere Angaben ist auf die bakteriologischen Handbücher zu verweisen; ferner KRAJEWSKI, Blepharitis von eigentümlicher Form. Jahresbericht 1873; TEDESCHI, Annali di Ottalmol., XXI, p. 455 (Experimentelle Impfungen); ANDRAL (nach A. TERSON, l. c. S. 417); TARNAWSKI, Thèse de Paris, 1867. —

Das **Ulcus molle** (weicher Schanker) ist in seltenen Fällen [HIRSCHLER[2]), COPPEZ père[3]), GALEZOWSKI[4]), WÜRDEMANN[5]), GASTON[6])] an den Lidern beobachtet. In gleicher Weise wie von solchen Geschwüren anderer Körper-

---

[1]) Es darf hier hervorgehoben werden, daß der immer noch zitierte Fall von DE VINCENTI (Lavori della Clin. ocul. di Napoli, III, p. 324) später von FUCHS als »Konkremente der Bindehaut« festgestellt wurde. Ebenso ist der Fall von DEMICHERI (Archives d'ophth., 1899, XIX, p. 102) keine Aktinomykose, sondern nach Abbildung und Beschreibung handelt es sich um Konkremente, deren strahliger Bau zu der Verwechslung führt.

[2]) Blepharitis syphilitica. Wien. med. Woch., 1866, Nr. 72—74.

[3]) Journal méd. de Bruxelles, 1894, Nov.

[4]) Recueil d'ophth., 1882, Oct.

[5]) Amer. journ. of ophth., 1891, Mai.

[6]) Thèse de GROLEAU, Paris 1896, zitiert nach A. TERSON l. c.

stellen sind in dem abgekratzten Material der vorher gereinigten[1]) Geschwürsränder und des Geschwürsgrundes die Ducrey-Kreftingschen Bazillen des weichen Schankers[2]) zu finden (1,5—2 μ lang, 0,5—1,0 μ breit, die Mitte oft etwas schlanker; unbeweglich, gern zu zweit oder in Ketten liegend — Streptobazillen — besonders in Schnitten; gramnegativ). Die Pole der überhaupt sich ziemlich blaßfärbenden Bazillen sind oft stärker gefärbt als das helle Zentrum. Wachsen auf Blutagar (1 : 2—4) nur bei Brüttemperatur als grauliche, prominente, kohärente Kolonien, die nach wenigen Generationen eingehen. Impfung mit Reinkultur erzeugt bei Mensch und Affen typischen weichen Schanker.

Die kasuistischen Mitteilungen über weichen Lidschanker stammen großenteils aus der Zeit vor Entdeckung des Ducreyschen Bacillus. Der einzige sichere bakteriologische Befund in unserer Literatur ist der von Gaston.

Es liegt ein Bazillenbefund ferner vor von einem (noch selteneren) Falle von Ulcus molle der Conjunctiva (s. S. 230), Fall von Vignes.

Differentialdiagnostisch kommen die Diplobazillen in Betracht; dieselben sind jedoch erheblich größer, die Kulturen etc. ganz anders. Auch ist das klinische Bild ein durchaus verschiedenes. —

Über die von Gilchrist[3]) als »**Blastomykosis** cutis« beschriebene Erkrankung liegen bisher fast nur amerikanische Mitteilungen vor, besonders die Arbeiten von Montgomery (Journal of the American med. Assoc., 1902, p. 1486), Wilder (ibid., 1904, p. 2026), Wood (Annals of ophth., 1904, p. 92). Nach der Zusammenstellung von G. S. Derby (l. c.) ist die Lidhaut ein Lieblingssitz dieser, an sich seltenen Krankheit. Unter den etwa 40 bis 50 Fällen handelte es sich mindestens zehnmal um eine primäre Liderkrankung.

Die einzige ähnliche Mitteilung in der deutschen Literatur ist die von Rosenstein (Zentralbl. f. Augenheilk., 1904, S. 14), der in einem Geschwür der Unterlidhaut reine »Hefen« fand, die »meist im Zustande der Sprossung erschienen; hier und da zeigten sich mycelartige Formen«. Kulturen glückten nicht. Klinisch war der Fall von dem Gilchristschen verschieden, indem sich innerhalb von 14 Tagen ein tiefes, bohnengroßes Hautgeschwür entwickelt hatte. Am Schluß der Mitteilung bezeichnet Rosenstein dasselbe nur als »durch Hefezellen verunreinigt«. Die ätiologische Bedeutung dieses Befundes ist danach nicht sichergestellt.

Die von Gilchrist beschriebene Erkrankung beginnt als Papel, bildet weiter langsam eine dunkelrote, mäßig erhabene Wucherung, in welcher zahlreiche kleine Abszeßchen sich bilden, die aber keine Neigung zu ausgedehnterer Ulceration zeigt. Während die Krankheit fortschreitet, kann sie an der Stelle des Beginnens ausheilen.

(Das Krankheitsbild erinnert an die »Framboesia Brasiliana«, welche von Breda[4]) in einem Falle an den Lidern festgestellt wurde. Die Ätiologie dieser letzteren Krankheit ist bisher unbekannt.)

In dem Inhalte der Abszeßchen erscheinen die »Blastomyceten«, als rundliche, doppeltkonturierte, lichtbrechende, vakuolisierte Körperchen, oft zu zweien oder in verzweigten Ketten. Auf Kulturen (kleine weiße Kolonien mit fädigen Fortsätzen und Luftmycel) zeigten sich »Mycelien«. Busse (Kolle-Wassermann, 1903, Bd. I, S. 681) bestreitet deshalb, daß diese Pilze Blastomyceten seien; sie gehörten vielmehr zu den Oidien. Mikro-

[1]) Da die Geschwüre mit anderen Mikroben stark verunreinigt sein können, trägt man am besten die oberste Schicht der Granulationen vorher ab.
[2]) Cf. das Sammelreferat von Zeissl, Zentralbl. f. Bakter., XXXI, S. 169.
[3]) John Hopkins Hosp., Rep., 1896, Vol. I, p. 206.
[4]) Annali di Ottalmol., XXIV, Suppl. 189.

skopisch zeigt die erkrankte Haut starke Epithelwucherung, außerdem entzündliche Infiltration und Abszeßbildung im Corium. Übertragung der Kulturen rief bei Tieren das gleiche Krankheitsbild hervor.

Bei genauerer Beachtung wird sich diese Infektionskrankheit vielleicht auch bei uns öfters finden.

Nach der Angabe von Busse, dem wir in erster Linie die Kenntnis pathogener Hefen verdanken (Saccharomyces hominis oder S. Busse), gelingt der Nachweis von Hefen im Gewebe am besten im frischen Präparat, besonders nach Zusatz von Natronlauge. Die hellen, doppeltkonturierten, konzentrischen (Kapseln) Hefen sind dann sehr deutlich.

Im gefärbten Präparat (Anilinfarben) sind sie schwerer zu erkennen; am besten, wenn ein mit Hämatoxylin oder Hämateinlösung gefärbtes Präparat mit sehr verdünntem Karbolfuchsin (1 : 20 Wasser, $^1/_2$ bis 24 Stunden, kurz entfärben in Alkohol) nachgefärbt wird. Dann treten, wenn richtig entfärbt ist, die Hefen als leuchtendrote Körper verschiedener Größe und Form hervor. —

Bezüglich der sogenannten **Botryomykose,** jener am Samenstrang des Pferdes beobachteten infektiösen Geschwulst, die mitunter auf den Menschen übertragbar wird, cf. das im Kapitel Cornea Gesagte (S. 287). Der Fall von Ten Siethoff (Weekblad, 1888, Nr. 12, Bd. I) glich klinisch anfangs einem Hordeolum, zu dem sich eine Anschwellung der Bindehaut mit Bildung kleiner gelblicher Einlagerungen nicht weit vom Lidrande hinzugesellt, die ähnlich wie Aktinomyceskörner aussahen. Aus dem hordeolumartigen Knoten entleerte sich eine schleimige Masse, in welcher Ten Siethoff »Botryokokken« gefunden zu haben berichtet. Dieselben werden jedoch von manchen Seiten für identisch mit dem Staph. pyog. aureus gehalten (Literatur cf. bei Bargeton, Thèse de Lyon 1905). —

Lepra, Tuberkulose, Syphilis cf. Kapitel IX.

IV. Wundinfektionen.

Im Vergleich zur Häufigkeit der Sekundärheilung an anderen Körperstellen waren die operativen Wundeiterungen am Auge schon in der vorantiseptischen Zeit auffallend selten. Die Verlustziffer geschickter Staroperateure betrug zur Zeit des Lappenschnittes etwa 10% und wurde durch A. v. Graefes Linearschnitt noch erheblich reduziert. Die relative Kleinheit der Wunden, die kurze Dauer der Bulbusoperationen, Umstände, welche die Infektionsgefahr an sich herabzumindern vermochten, konnten für dieses relativ günstige Verhältnis nicht die volle Erklärung abgeben, weil ihnen die Verletzlichkeit des Sehorgans[1]), die geringe Reaktionskraft seiner zum großen Teil gefäßlosen Gewebe gegenüberstand; sondern die nach unseren heutigen Kenntnissen richtige Erklärung liegt in der bereits näher erläuterten Tatsache, daß die Umgebung des Auges, wenn anders sie in gesundem Zustand sich befindet, überhaupt eine relativ geringere Infektiosität besitzt als manche andere Körperstellen. Ist die dem Conjunctivalsack eigene Selbstreinigung auch keineswegs imstande, keimfrei zu machen, so verringert sie die Zahl der Keime doch beträchtlich und schafft außerdem für eine etwaige Vermehrung und Virulenz derselben schlechte Ernährungsbedingungen (cf. S. 41).

Die den **Tränen** oft zugesprochene direkt **bakterizide Eigenschaft**[2]) tritt den im Abschnitt »Normale Bindehaut« besprochenen mechanischen Faktoren gegenüber in den Hintergrund und ist jedenfalls nur in sehr geringem Umfange an der Selbstreinigung beteiligt.

van Genderen (l. c.) fand für Bacterium coli keine keimtötende Wirkung der Tränen; dagegen erhielt Bernheim[3]) eine solche gegen den Staphylococcus aureus und Bacillus subtilis, und zwar um so deutlicher, je geringer an Zahl und Virulenz die benutzten Bakterien waren. Auf den Mikrococcus prodigiosus hatten die Tränen keinen Einfluß. Marthen[4]) bestätigte die Wirkung gegen Staphylokokken und prüfte gleichzeitig das Verhalten einiger Saprophyten (Mikrokokken, Sarcinen); auch bei diesen trat eine gewisse Keimverminderung unter dem Einflusse der Tränen ein. Bach hatte positivbakterizide Resultate mit Staphylococcus aureus und Typhusbazillen, wenn auch nicht ausnahmslos; das gleiche war der Fall in Salz-

[1]) Bossalino (Ann. di Ottalm., 1904) hat diese relativ geringere Widerstandskraft des Auges gegenüber dem subkutanen Gewebe in einer besonderen Experimentalreihe mit dem Staph. aur. durchgeprüft; s. auch in dieser Hinsicht die Erfahrungen mit »Saprophyten« S. 85.

[2]) Ob die Anscht von Muck (Münch. Med. Wochenschr., 1900, S. 1168 u. 1732) zutrifft, die Wirkung der Tränen beruhe auf ihrem Rhodangehalt, ist noch zu entscheiden.

[3]) Über die Antisepsis des Bindehautsackes und die bakterienfeindliche Eigenschaft der Tränen. Beitr. z. A., 1893, VIII, S. 6.

[4]) Experimentelle Untersuchungen über Antisepsis bei Augenoperationen und die Bakteriologie des Conjunctivalsackes. Beitr. z. A., 1893, XII, S. 1.

lösungen[1]) von derselben Konzentration, Blutserumdialysaten, destilliertem Wasser. Nach Bach sollte auch Erhitzen der Tränen an dieser Wirkung, die er als bakterizide bezeichnete, nichts ändern; sie könne demnach nicht an dem Serumalbumin liegen. Nicht beeinflußt wurde der Kieler Wasserbacillus.

Valude hat bekanntlich zuerst die Ansicht ausgesprochen, daß der Tränensack durch Tuberkelbazillen sich nicht infizieren lasse, weil die bakterizide Wirkung der Tränen dies verhindere. Gourfein[2]) hat jedoch eingewandt, daß die von Valude durch das Tränenröhrchen injizierte Bazillenemulsion einfach nach unten abfließe und nicht haften könne. Brachte er Reinkultur in den Sack, welche länger liegen blieb, so erhielt er regelmäßig Tuberkulose. Valude[3]) hat darauf mit einer Retentionsflüssigkeit, die sich hinter den vernähten Lidern eines Patienten angesammelt hatte, weitere Experimente angestellt. Er schließt aus ihnen von neuem, daß die Tränen nicht nur ein schlechter Nährboden für Tuberkelbazillen seien, sondern daß sie zum Teil auch die Virulenz beseitigen. Gegen Staphylokokken war allerdings keine bakterizide Eigenschaft nachweisbar. (Diese ganzen Experimente lassen jedoch den Zweifel zu, ob die benutzte Flüssigkeit wirklich den Tränen gleichzusetzen ist.)

Ahlstroem[4]) konnte eine bakterizide Wirkung der von ihm aus einer Tränendrüsenfistel gewonnenen sterilen Tränen nicht konstatieren; in der Mehrzahl der Versuche trat eine Zunahme der Staphylokokken ein. Mit Tränen von Conjunctivitiskranken erhielt dagegen auch er eine schwache Keimabnahme, die er auf die geringe Alkaleszenz zurückführte. Hiergegen erhob jedoch Bach[5]) Einspruch, indem er mit alkalischen Salzlösungen seine Versuche wiederholte.

In einer späteren Mitteilung[6]) präzisiert Bach seinen Standpunkt von neuem dahin, daß die Wirkung mit der der Kochsalzlösung oder des Wassers vergleichbar sei und hinter der mechanischen Wirkung des Lidschlags weit zurückstehe.

Die von de Bono und Frisco[7]) an Ziegen, Eseln, Kälbern angestellten Versuche ergaben keine bakterizide Wirkung. Staphylococcus pyogenes aureus, Typhusbazillen, Cholerabazillen, Diphtheriebazillen vermehrten sich in den »Tränen«. Der Tuberkelbacillus verlor auch nicht an Virulenz, dagegen soll Staph. aureus und Diphtheriebacillus an Giftigkeit eingebüßt haben[8]) (s. u.).

[1]) Francke hat der physiologischen Kochsalzlösung eine bakterizide Wirkung gegen den Staph. pyog. aur. abgestritten, Bach dagegen daran festgehalten, daß in starker Verdünnung der Aureus in 24—48 Stunden darin absterbe. Doch wurde die Bezeichnung »bakterizid« daraufhin von Bach aufgegeben.

[2]) Etude expér. sur la tuberculose des voies lacrimales. Ann. d'ocul., 1899, CXXI, p. 351.

[3]) Action bactéricide des larmes. Ann. d'ocul., 1899, CXXII, p. 168 und IX. Internat. Kongr. Utrecht.

[4]) Zentralbl. f. Augenh., 1895, S. 193.

[5]) Arch. f. Augenh., 1898, XXXIII, S. 102.

[6]) Zeitschr. f. Augenh., 1903, Bd. XI, S. 1.

[7]) Sul comportamento della glandole lagrimale e del suo secreto verso i microorganismi. Archivio di Ottalmol., 1899, VII, p. 195.

[8]) Eine Ausscheidung zirkulierender Bakterien (Milzbrand, Prodigiosus, Pneumokokken) durch die Tränendrüse fand bei jenen Tieren nicht statt, obwohl mikroskopisch in den intertubulären Gefäßen Pneumokokken nachweisbar waren; nur nach Sympathikusdurchschneidung (Gefäßlähmung) erfolgte sie in geringem Maße. Die Angabe von Valentini (Boll. dell' Osped. oft. della Provincia di Roma, 1903, S. 174), daß die Impfkeratitis schwerer verläuft bei Tieren, denen die Tränendrüse exstirpiert ist, bedarf der Nachprüfung.

Auf den Menschen sind jedoch diese Versuche um so weniger übertragbar, als bei jenen Tieren die Harderschе Drüse sich beteiligen kann.

Helleberg[1]), der mit Staphylokokken experimentierte, spricht sich für eine, wenn auch geringe und nicht in allen Versuchen gleich deutliche bakterizide Eigenschaft gegenüber dem Staphylococcus aureus aus; Zusatz von Tränen zu Bouillon wirkte etwas stärker als der gleiche Zusatz Wasser. Für den Staphylococcus albus (von der gesunden Bindehaut) war eine bakterizide Eigenschaft der Tränen überhaupt nicht deutlich. Da diese Eigenschaft durch Erhitzen über 58° verloren ging, so glaubt Helleberg, daß es sich um eine Wirkung der den Tränen beigemischten »Alexine« handle, die durch jene Temperatur zerstört werden.

Auch Römer[2]) schreibt den Tränen eine wesentliche bakterizide Rolle nicht zu, weil er Milzbrandsporen nach 8tägigem Aufenthalt im Conjunctivalsack hinter den vernähten Lidern unverändert lebensfähig und virulent fand.

Es geht aus all diesen Versuchen hervor, daß eine bakterizide Wirkung jedenfalls nur in beschränktem Maße besteht. Auch Bakterien derselben Art verhalten sich nicht immer gleich. Es ist hier zu unterscheiden

a) ob die Tränen ein geeigneter Nährboden sind, ob in ihnen Bakterien sich entwickeln können. Darauf ist zu antworten, daß sie ein schlechter Nährboden sind;

b) ob sie positiv bakterizid (desinfizierend) oder virulenzvermindernd wirken.

Selbst wenn dem Staphylococcus aureus gegenüber eine gewisse Bakterizidie besteht, so besteht sie damit noch lange nicht gegen andere Eitererreger. Schon der Staphylococcus albus non liquefaciens, der bekannte häufige Bewohner auch der normalen Bindehaut, verhielt sich nicht zugänglich.

Für Bazillen der Diphtheriegruppe halte ich eine Bakterizidie der Tränen schon deshalb für so gut wie ausgeschlossen, weil diese Mikroben nicht nur im normalen und im pathologischen Conjunctivalsack sich halten und wachsen, sondern sogar in den stagnierenden Tränen bei Tränensackexstirpierten sich enorm zu vermehren pflegen[3]).

Von Interesse wäre natürlich, die Wirkung der Tränen auf die für die Bindehaut wichtigen pathogenen Keime kennen zu lernen. Der Aureus, an den man zurzeit jener Versuche in erster Linie dachte, ist ja viel weniger bedeutsam als Pneumokokken und andere Keime. In meinem Laboratorium haben Dr. Blair (Pittsburg) und Professor Ogawa (Okayama) einige Versuche angestellt, ersterer mit Gonokokken, letzterer mit Pneumokokken. Für diese beiden so anspruchsvollen Keime sind die Tränen natürlich ein sehr schlechter Nährboden; eine baktericide Eigenschaft aber ließen sie bei Zumischung zu geeigneten Substraten nicht erkennen. Diese Versuche bedürfen jedoch noch der Ergänzung und Vervollständigung.

Eine antitoxische Eigenschaft sollten die Tränen nach den schon erwähnten Angaben und Experimenten von Gosetti und Jona[4]), die von de Bono und Frisco bestätigt wurden, gegen das Diphtherietoxin entwickeln. Waren der tödlichen Dosis Tränen zugesetzt, so sollte das Versuchstier später als das Kontrolltier zugrunde gehen. Gegen diese Darstellung hat bereits Coppez[5]) Bedenken erhoben. In unserem Laboratorium hat De-

---

[1]) Widmarks Mitteilungen (Fischer, Jena), 1901, III, S. 39.

[2]) Zeitschr. f. Hygiene u. Infektionskrankheiten, 1894, XXXII, S. 285.

[3]) Plaut und von Zelewski, Klin. Monatsbl. f. Augenh., 1901, S. 369. Übrigens hatte schon Marthen (l. c.) mit dem »Bacillus 1« kein Ergebnis. Nach der Beschreibung halte ich ihn für den Xerosebacillus.

[4]) Riforma med. 1897, IV, p. 543—555. — [5]) Arch. d'ophth., 1899, XIX, p. 565.

MARIA [1]) umfangreiche Untersuchungen darüber angestellt. Es konnte dabei mit den Tränen beliebiger Personen irgendwelche diphtherieantitoxische Wirkung nicht erzielt werden. Da jedoch in Abhängigkeit von etwa überstandenen diphtherischen Erkrankungen bei verschiedenen Menschen ein verschiedener Gehalt des Blutes an antitoxischer Substanz denkbar ist, haben wir uns selbst hohe Dosen BEHRINGsches antitoxisches Serum injiziert. Aber auch dann waren unsere Tränen nicht antitoxisch, ebensowenig die von Diphtherierekonvaleszenten. Da ein höherer allgemeiner Antitoxingehalt unter natürlichen Verhältnissen nicht vorkommen wird, so ist damit erwiesen, daß eine antitoxische Wirkung gegen Diphtheriebazillen nicht besteht. Wie weit die Tränendrüse etwa für andere Antikörper durchgängig ist, ist damit noch nicht entschieden.

Auch eine agglutinierende Wirkung für Diphtheriebazillen hatten sie bei jenen immunisierten Personen DEMARIAS nicht; dasselbe negative Resultat hatte RYMOWICZ [2]) an typhus- und choleraimmunisierten Hunden. Ebensowenig konnte letztgenannter Autor irgendwelche bakterizide Wirkung mit den Tränen eines choleraimmunisierten Hundes bei Anstellung des PFEIFFERschen Versuches erzielen, obwohl das Blutserum ein starkes positives Resultat ergab; negativ war auch der Versuch, in den Tränen Hämolysin bei vorbehandelten Tieren nachzuweisen.

Im Gegensatz zu RYMOWICZ haben SCHULZ [3]), DIEULAFOY, WIDAL und SICCARD gefunden, daß die Tränen bei manchen Typhuskranken die WIDALsche Reaktion (Agglutinierung von Typhusbazillen) ergaben.

Die letztgenannten Versuche sind bisher nur in geringer Zahl angestellt und bedürfen der Erweiterung.

Die **Prophylaxe der Wundinfektionen** [4]) kann sich jedenfalls, soweit ein klinisch gesunder Conjunctivalsack vorliegt, auf einfache und milde Maßnahmen beschränken; daß sie das darf, ist unser Glück. Denn die sonst in der Chirurgie übliche energische Anwendung von Seife, Alkohol, Desinfizientien zur vorbereitenden Reinigung ist natürlich für die Bindehaut und den Bulbus ausgeschlossen, nur die äußere Lidhaut darf so behandelt werden. Sanftes Ausputzen mit einem sterilisierten Tupfer, der mit einer nicht reizenden sterilen oder desinfizierenden Flüssigkeit getränkt ist, ist das einzige, was geschehen darf; denn alle stärker desinfizierenden und reizenden Mittel erzeugen Katarrh mit Vermehrung der Keime und können dadurch eine nachträgliche Infektion begünstigen. Deshalb begnügen sich viele Kollegen mit physiologischer Kochsalzlösung und erreichen damit gute Resultate.

Eine postoperative katarrhalische Sekretion der Bindehaut, eine »**postoperative Conjunctivitis**« [5]) ist nicht allein von dem angewandten Reinigungsverfahren abhängig; es besteht für sie offenbar eine sehr verschiedene individuelle Disposition.

---

[1]) Klin. Monatsbl. f. Augenh., 1905, Beilageheft.

[2]) Archives Russes de Pathologie et de Médecine clinique et de Bactériologie, 1902.

[3]) Medizinische Klinik, 1905, 54.

[4]) Eine Übertragung von Bakterien aus der Nase durch den Ductus nasolacrimalis ist nach den Versuchen von BACH (l. c.) auszuschließen. Selbst bei durchgängiger Stenose des Ductus nasolacrimalis geschieht sie nicht (HAUENSCHILD). Ganz anders verhält es sich natürlich mit einem Übergang von Bakterien aus dem kranken Tränensack.

[5]) Ich meine bei sonst regulärer Wundheilung. Die Fälle, wo die Bindehaut sezerniert infolge von Wundinfektion des Bulbus, bleiben hier außer Betracht; ebenso Fälle, wo etwa einmal in einer Klinik eine Epidemie mitspielt durch Kontakt.

Manche Personen bekommen sie nach jedem operativen Eingriff, auch wenn nur physiologische Kochsalzlösung angewandt wurde: die Lockerung des Epithels durch Kokain kommt auch vielleicht in Betracht. Der »postoperative Katarrh« setzt in der Regel erst nach einer Reihe von Tagen ein. Der bakteriologische Befund dieser Absonderungen ist ein wechselnder. Abelsdorff und Neumann (Arch. f. Augenh. XLII, 1900, S. 68) fanden bei drei kurz nacheinander Staarextrahierten gramnegative Diplokokken (s. S. 200). de Lieto-Vollaro (Archivio di Ottalmol. 1905, XII, 7/8) züchtete in meiner Klinik außer Xerosebazillen weiße, nur selten gelbe Staphylokokken geringer Virulenz; ich selbst habe seitdem mehrfach Xerosebazillen und weiße Staphylokokken gezüchtet[1]), letztere von geringer oder mäßiger Virulenz. Bardelli und Bossalino dagegen berichten, daß eine solche Gelegenheit zu reichlicherem Wachstum auch die Virulenz erhöhte.

Die genannten wechselnden Befunde sprechen dafür, daß die Bakterien hier eine sekundäre Rolle spielen. Daß sie aber an dem Katarrh beteiligt sind, ist nicht ausgeschlossen; ebensowenig die Möglichkeit, daß von ihnen später Wundkomplikationen erfolgen können, wiewohl dieselben nur selten eintreten.

Diese postoperative Conjunctivitis ist bei der offeneren Behandlung und der ausschließlichen Asepsis zweifellos weniger häufig.

In ähnlicher Weise nachträglich Katarrh erzeugend, kann Entropium spasticum u. dgl. wirken. Einen besonderen Fall sah ich, wo dadurch starke Sekretion mit massenhaften Pneumokokken entstand. Infolge Wundsprengung trat Spätinfektion ein, das Auge ging an Pneumokokkenpanophthalmie zugrunde. Da vorher Katarrh nicht bestand, haben sich hier vielleicht einzelne Pneumokokken der normalen Bindehaut vermehrt und Virulenz angenommen.

Abgesehen von den dem Patienten entstehenden Unbehaglichkeiten, sind gegen den früher allgemein üblichen längeren **Verband** nach Bulbusoperationen besonders bakteriologische Bedenken erhoben worden, die bei manchen Ophthalmologen dazu beigetragen haben, daß sie den Verband ganz verwarfen: der Verband hebe ja den Lidschlag auf und damit einen gewichtigen Teil der physiologischen Selbstreinigung. Dadurch und durch die temperaturerhöhende Wirkung muß es trotz der vorausgeschickten Reinigung wieder zur Keimvermehrung in der Bindehaut kommen. Zahlreiche experimentelle und bakteriologische Untersuchungen haben in der Tat ergeben, daß ein 24stündiger Verband die Keimzahl in der Bindehaut beträchtlich vermehrt [Bernheim (l. c.), Marthen (l. c.), Morax[2]), Bach[3]), Dalén[4])].

Die genannten Autoren wiesen dies an der Keimzahl vor und nach dem Verbande nach, Morax und Marthen an Kataraktoperierten, die anderen am normalen Conjunctivalsack. Die Art der gefundenen Bakterien änderte sich dabei nicht wesentlich; auch nach dem Verband traten Xerosebazillen und weiße Staphylokokken in den Vordergrund; soweit vorher pathogene

---

[1]) Das Bild auf Tafel II, Fig. VIb, welches positiv gramgefärbte Diplokokken zeigt, ist von einer solchen Conjunctivitis gezeichnet.

[2]) Recherches bactériologiques sur l'étiologie des conjonctivites aiguës et sur l'asepsie oculaire. Thèse de Paris 1894.

[3]) Über den Keimgehalt des Bindehautsackes, dessen natürliche und künstliche Beeinflussung, sowie über den antiseptischen Wert der Augensalben. Arch. f. Ophth., 1894, XL, 3. Ferner Antisepsis und Asepsis in ihrer Bedeutung für das Auge. Samml. zwangloser Abhandl. (Vossius) 1897 (Marhold, Halle).

[4]) Mitteilungen aus der Univ.-Augenklinik in Stockholm, 1899 (Fischer, Jena).

Keime vorhanden waren, können natürlich auch diese vermehrt sein. DALÉN kontrollierte auch, daß nach Abnahme des Verbandes die Keimzahl progressiv abnahm.

Diese Keimvermehrung beruht 1. auf dem Wegfall des reinigenden Lidschlages und der fehlenden Ableitung der Tränen; 2. auf der temperaturerhöhenden Wirkung des Verbandes und der Hyperämie der Schleimhaut. Der erste Faktor tritt in Kraft auch ohne Verband, wenn die Augen geschlossen werden, z. B. während der Nacht (s. S. 23).

Die Furcht vor dieser Keimzahlvermehrung hat manche zur ganz »**offenen Wundbehandlung**«, d. h. dem Fortlassen jeder Bedeckung geführt; ja HJORT[1]) in Christiania, der allerdings vorher unverhältnismäßig viel Wundinfektionen hatte, war damit einverstanden, daß selbst nach Staroperationen die Lider beliebig bewegt wurden. Also lieber Verzicht auf Ruhe und Schutz, als eine Keimvermehrung!

Allein bei kritischer Prüfung erweist sich diese anscheinend exakt bakteriologisch klingende Auffassung doch sehr anfechtbar. Untersuchte nämlich DALÉN die Keimvermehrung im Bindehautsack nicht nach 24stündigem Liegen eines Verbandes, sondern schon nach 8—12 Stunden, so zeigte sich, daß bis dahin die Keimzahl noch eine geringere ist, als vor der Reinigung. Selbst bei einer Verbandszeit von 12—14 Stunden (40 Versuche) fand sich eine Vermehrung auf beiden Seiten nur bei vier Personen, eine Vermehrung auf der einen und eine Verminderung auf der anderen bei sechs, eine Verminderung auf beiden Seiten siebenmal. Andererseits lehrt die Erfahrung, daß bei genügender Ruhe wohlangelegte Schnitte in der Hornhaut, besonders wenn sie den gefäßhaltigen Bindehautlimbus berühren, in dieser Zeit schon verklebt zu sein pflegen[2]). Es ist deshalb eine Bedeckung der Augen, welche den Lidschlag für die erste Zeit ausschließt, nicht unrationell und etwa unmodern, »unbakteriologisch«. Denn die Lehre von den Infektionen hat sich nicht nur mit der Anwesenheit und Zahl von Bakterien, sondern auch mit der Beschaffenheit des Terrains und der Infektionsbedingungen zu befassen. Es wird dem einzelnen überlassen bleiben, in der Abschätzung der genannten Faktoren bei seinem Publikum und dem einzelnen Falle das Richtige zu treffen, nicht aber auf Grund einseitig übertriebener Gesichtspunkte ein radikales und keineswegs richtiges Schema aufzustellen!

Die Frage, ob die anfängliche Ruhestellung mit einem Verbande geschehen muß, und wie ein solcher beschaffen sein soll, wird auch heute noch verschieden beantwortet. Zur ersten Frage ist zu sagen, daß auch ein undurchsichtiges oder mit Mull ausgelegtes Schutzgitter

---

[1]) Zentralbl. f. prakt. A., 1897, S. 138, 329; 1898, S. 33, ferner SCHIÖTZ, Intern. med. Kongress Paris, 1900, Sektion f. A., weitere Literatur s. meine »Ergebnisse« Lubarsch-Ostertag, 1896—99, S. 49.

[2]) Experimentell hat CLARKE (Verhandl. des internat. ophth. Kongr. in Utrecht 1899) nachgewiesen, dass bei in Narkose gehaltenen Kaninchen sich Hornhautwunden rel. schneller schließen, während Bewegung des Tieres verzögernd wirkt. In gleicher Weise können natürlich infektionsbegünstigend alle anderen Umstände wirken, die den Wundschluß verzögern, z. B. übermäßiger Kokaingebrauch (MELLINGER, s. Literatur bei MASUGI. Klin. Monatsbl. f. A., 1901, II, S. 634), welcher das Epithel schädigt. Auch die Wirkung der Desinfektion kann in Betracht kommen (Epithelschädigung durch Sublimat s. WIDMARK-DALÉN). Ganz besonders aber ist die Schnelligkeit und Güte der Operation, die Sauberkeit der Linsenentbindung geeignet, eine Infektion zu verhindern, während das Gegenteil eine Infektion begünstigt!

Ruhigstellung zu bringen pflegt, da im Dunkeln Augenbewegungen zu unterbleiben pflegen. Mir genügt das für die allermeisten Fälle, ist auch für die Patienten leichter. Ein gut sitzender Verband leistet aber ebenfalls gute Dienste und ist jedenfalls nicht ohne weiteres unrationell zu nennen. Zur Zeit der Verbandmethode hat man nicht weniger gute aseptische Erfolge erzielt als jetzt mit dem offenen Verfahren.

Ohne die Literatur der Starstatistik hier wiederzugeben (cf. hierüber Hess, Pathologie des Linsensystems, in der 2. Auflage des Handbuchs der Augenheilkunde [Saemisch]), sei nur auf die großen, fast infektionsfreien Serien von v. Michel (Hauenschild, Zeitschrift f. Augenh., 1899, S. 227) und von manchen andern hingewiesen, die, wie viele andere, mit anfänglichem Verband nachbehandelt wurden.

Übrigens tritt auch unter dem Gitter, unter dem die Augen geschlossen gehalten werden, eine beträchtliche Keimvermehrung innerhalb von 24 Stunden ein, wenn sie auch hinter derjenigen unter dem Verbande zurückbleibt. De Lieto-Vollaro[1]) hat dies in meiner Klinik an Operierten nachgewiesen. Selbst bei Kranken, bei denen versuchsweise nur ein offenes Gitter gegeben wurde, unter welchem die Augen geöffnet und die Lider bewegt wurden (Iridektomierte, Diszidierte), trat bei primärer Wundheilung doch auch eine Keimvermehrung ein, wenn auch nicht so hohen Grades. Es ist überhaupt zu berücksichtigen, daß die an normalen Augen mit dem Verband erzielten Versuche insofern dem postoperativen Verhalten nicht ganz entsprechen, als dabei der Reiz der Operation, der Vorbereitung hinzukommt, durch welche auch bei »offenem« Auge eine gewisse Vermehrung erklärlich ist.

Es ist schließlich nicht zu vergessen und schon 1886 von H. Knapp nachgewiesen worden, daß auch bei einer Anwesenheit von Mikroben, die uns auf der Kultur schon reichlich erscheint, z. B. 10—20 und mehr Staphylokokkenkolonien, mit denen eine Impfung beim Kaninchen eine Entzündung erzeugt, nicht immer eine Eiterung des betreffenden Auges einzutreten braucht[2]). Schon Hildebrand, Bernheim, Marthen haben nachgewiesen, daß trotz pathogener Keime im Conjunctivalsack Heilung per primam erfolgen kann[3]). Das Auflegen antiseptischer Kompressen auf die Lider hatte die Anwesenheit dieser pathogenen Keime nur wenig zu beeinflussen vermocht, ein Befund, der experimentell von Bach für Verbände, Kompressen und Lidsalben an künstlich infizierten Tieren bestätigt wurde (Arch. f. A. XXXI, S. 181, 1895). Bach hat sogar bei Anwesenheit zahlreicher Aureuskeime Starwunden heilen gesehen; träufelte er Kaninchen virulente Aureuskultur in den Conjunctivalsack und legte dann Wunden an, so infizierten sich von denselben nur 20%, während Wunden mit infiziertem Instrument fast immer vereiterten (Arch. für Augenh. XXX, 1895, S. 225).

Mit Recht hat besonders Morax betont, daß Impfung einer Hornhauttasche mit unzähligen Keimen einer Kultur etwas anderes sei, als die Anwesenheit der einzelnen Mikroben im Conjunctivalsack[4]). Da aus

---

[1]) Arch. di Ottalm., 1905, XII, Fasc. 7, 8.

[2]) S. auch Ramsay, Ophthalmology, 1905, S. 430; ferner Gifford.

[3]) Ebenso führen infizierte Verbände nicht ohne weiteres zur Wundinfektion, cf. Genth, Arch. f. Augenh., XLVI, 1903, S. 135.

[4]) Ebenso hat schon Schmidt-Rimpler darauf aufmerksam gemacht, daß die Wirkung eines Tränensacksekretes nicht identisch sei mit der Impfung der aus ihm gezüchteten Bakterien.

perforierenden Hornhautwunden [Knapp[1]), Wilson[2])] bis zum Schluß ein nach außen gerichteter Strom fließt, kommen die Bakterien vielleicht mit den Wundflächen oft gar nicht in Berührung. Geschieht dies aber, so ist immer noch die Frage, ob die »Infektion« mit solch vereinzelten Keimen auch zu einer Erkrankung führen muß. Denn auch das Auge vermag gewisse Grade von Infektion abzuwehren oder zu überwinden. Es hängt das, wenn wir hier von spezifischen Immunitäten zunächst absehen, von dem allgemeinen und lokalen Kräftezustand ab, von der vorausgegangenen Gewebsverletzung, dem Ort der Infektion, von der Art, der Zahl[3]) und der Virulenz der eingebrachten Keime.

Kammerwasser allein ist ein schlechtes Substrat für Bakterienentwicklung (Nuttall, Buchner, Marthen, Bach). Die Gegenreaktion der Uvea, der Forttransport durch den Lymphstrom[4]), lebhafte Phagocytose wirken mit[5]), eine inkomplizierte Vorderkammerinfektion abzuwehren. Die Injektion einer Spur unverdünnter Aureusbouillonkultur in die Vorderkammer des Kaninchens ergab Andogski[6]) nur eine spontan ausheilende eitrige Iritis; erst $^1/_4$ cbcm unverdünnter Bouillon führte zur Panophthalmie. Stark verdünnte Bouillonkultur erzeugte überhaupt nur geringe, schnell spontan heilende Iritis. Am iridektomierten Auge blieb die Wirkung die gleiche, ebenso in aphakischen Augen, wenn vor längerer Zeit ohne Verletzung der Hinterkapsel extrahiert war. War dagegen die Linse frisch diszidiert oder extrahiert, so daß die Beimischung von Linsensubstanz das Kammerwasser zu einem besonders guten Nährboden machte, so entstand selbst bei Injektion kleinster Mengen stets Panophthalmie, am allerschnellsten, wenn auch die hintere Linsenkapsel lädiert war. Ebenso bei der einfachen Nachstardiszission war dies der Fall. Auch Ostwald bestätigte die infektionsfördernde Wirkung beigemischter Linsenmassen.

Ferner kann die wechselnde Virulenz ein und derselben Keime die Resultate verschiedener Experimentatoren sehr verschieden gestalten, so daß es mißlich ist, in dieser Hinsicht etwa allgemein gültige Skalen aufzustellen.

Die große Vergleichsserie von Picot[7]) läßt, diese Einschränkung vorausgesetzt, das Verhalten der verschiedenen pathogenen Keime in der Vorderkammer deutlich erkennen. Staph. aureus, der Strept. pyogenes riefen schnelle Eiterung hervor; Pneumokokken, Pneumobazillen, Bact. coli wirkten langsamer, mit besonders auffälliger Fibrinausscheidung. Typhusbazillen machten keine

---

[1]) Arch. f. A., 1886, XVI, S. 167. H. Knapp sen. war der erste, der diese Verhältnisse experimentell bakteriologisch untersuchte.

[2]) Bacteria and ophthalmic surgery. Ann. of ophth., 1896, V, S. 2053.

[3]) Wenn Pereles von dem Herzblut einer an Pneumokokkensepsis gestorbenen Maus ins Auge impfte, entstand nur mäßige, spontan heilende Entzündung. Der Milzsaft desselben Tieres dagegen, der die gleich virulenten Keime in größerer Zahl enthielt, führt zu eitriger Zerstörung.

[4]) Nach Andogskis und Picots Präparaten spielten die Krypten der Iris hierbei keine Rolle; der Forttransport der Bakterien gestaltete sich also anders, als der von indifferenten Tuscheteilchen (Nuel-Bénoit) und geschah vorwiegend im Kammerwinkel. Bestätigt wird diese Auffassung auch durch die soeben erschienenen Untersuchungen von Römer (Arch. f. Augenh. LV, 4, 1906 u. LVI, 1 u. 2, 1906).

[5]) Die Phagocytose im Auge gegenüber dem Staphyl. aureus, cf. Hess, Virch. Archiv 1887, Bd. 110. Kalt, Ann. d'ocul., 1895, CXV, p. 61. Picot, Arch. d'opht., 1898, XVIII, p. 341.

[6]) Zur Frage über die Infektionsgefahr verschiedener Augenoperationen und über die Bedingungen des Überganges der Eiterung aus dem vorderen Teile des Auges in die tiefliegenden Augenhäute. Arch. f. A., 1896, XXXIII, S. 11.

[7]) Arch. d'opht., 1898, XVIII, p. 341.

Lokalerscheinungen, obwohl sie, wie übrigens auch die anderen Mikroben, eine tödliche Allgemeininfektion hervorriefen[1]). Milzbrandbazillen riefen ein fibrinös-gelatinöses, aber zellarmes Exsudat hervor. Tetragenus veranlaßte eine Entzündung, die spontan zurückging, obwohl auch hier tödliche Allgemeininfektion erfolgte. Picot konnte auch an seinen Präparaten verfolgen, wie verschieden schnell in den infektiösen Exsudaten im Auge die verschiedenen Mikroben zugrunde gehen; relativ bald geschah dies bei Bact. coli, Pneumokokken und Tetragenus. Natürlich wird auch dies sehr nach der Virulenz der einzelnen Kultur variieren.

Die soeben erörterten Erfahrungen, daß die nächste Umgebung des Auges relativ ungefährlich ist, daß das Auge gelegentlich Infektionen überwindet, ja daß primäre Heilung trotz der Berührung mit pyogenen Keimen nicht unmöglich ist, werden natürlich nichtsdestoweniger eine möglichste vorherige und nachträgliche Beseitigung der Bakterien erstrebenswert erscheinen lassen.

Daß der Conjunctivalsack, wie alle offenen Schleimhäute, sich keineswegs immer, vielleicht sogar überhaupt nicht völlig steril machen läßt, wenn man ihn nicht durch scharfe Mittel schädigen will, ist heute allgemein zugegeben. Die in der umfangreichen Literatur über **Antisepsis** und **Asepsis** vorhandenen Angaben über »Sterilität in so und soviel Prozent«[2]), erreicht durch ein bestimmtes Verfahren, dürften zumeist so aufzufassen sein, daß die Keimzahl so verringert war, daß die Entnahme keine Bakterien mehr zutage förderte. Versuche, welche Lieto-Vollaro mit empfindlichen Nährböden vornahm, ergaben uns niemals nach der Reinigung eine völlige Sterilität, nur eine Abnahme; das entspricht dem Resultate von Morax, Rymowicz u. a.

Bei den natürlichen Schwankungen des Keimgehaltes der normalen Bindehaut ist es, wie schon Haab und seine Schüler betonten, schwierig, die Güte einer Desinfektions- oder Reinigungsmethode zur Verhinderung von Wundinfektionen durch rein klinische Statistik festzustellen. Deshalb sind, zuerst von Bernheim, experimentelle Untersuchungen vorgenommen worden.

Umschriebene, glatte Stellen der Conjunctiva bulbi lassen sich zwar, wie Bach und Neumann nachwiesen, öfters keimfrei abputzen, selbst bei sonstiger Anwesenheit zahlreicher Keime, nicht aber der ganze Conjunctivalsack.

Bernheim hat zuerst Versuche an Bindehäuten angestellt, welche er mit leicht nachweisbaren Bakterien künstlich infiziert hatte[3]). Sein Beispiel ist von Bach[4]) mit Staph. aureus und dem roten Kieler Wasser-

---

[1]) Wie regelmäßig und schnell bei intraokularen Impfungen Infektionserreger im Blut aufgenommen werden, so daß sie dann auch in anderen Organen, speziell auch im zweiten Auge zirkulieren und eventuell sich festsetzen, zeigen die Arbeiten von Römer (Arch. f. A., LV und LVI, 1906). Während der eitrigen Wundentzündungen des menschlichen Auges macht sich ein Übergang allerdings klinisch nur wenig bemerkbar. Tödliche Allgemeininfektion ist dabei sehr selten. Dagegen führt Römer auf eine solche Blutinfektion die sympathische Ophthalmie zurück.

[2]) Zahlen, wie z. B. Bardelli sie berichtet, der mit verdünntem Formol 90 bis 98% Sterilität erhielt, sind sicher zu hoch; schon die Kontrollversuche von Bach haben das nachgewiesen.

[3]) An solchen künstlich infizierten Bindehäuten ist auch der ausschlaggebende Einfluß des Lidschlags auf die Ableitung nach der Nase am deutlichsten nachgewiesen worden (van Genderen-Stort, Bach, Schirmer).

[4]) S. hier die Literatur bis 1894. Arch. f. Ophth., XL, 2.

bacillus befolgt worden, während Hildebrand, Marthen, van Genderen Stort, Strohschein, Franke[1]), Morax, Gifford[2]), Blagoweschenski[3]), Bardelli[4]), Dalen (l. c.), Despagnet[5]), Velez[6]), de Lieto-Vollaro, Ahlstroem u. a. die vor und nach der Reinigung natürlicherweise vorhandenen Keime auf Zahl und Pathogenität prüften.

Es kann als Ergebnis all dieser Versuche und der langjährigen Diskussion bezeichnet werden, daß die Reinigung der Bindehaut mit den üblichen antiseptischen Mitteln vor der rein aseptischen mit steriler physiologischer Kochsalzlösung keine deutlichen Vorzüge ergeben hat, und zwar deshalb, weil in der allein anwendbaren starken Verdünnung die desinfizierende Kraft der Mittel nur gering ist. Höhere Konzentrationen aber verbieten sich wegen ihrer ätzenden Wirkung. —

Bei den oben erwähnten Versuchen Andogskis zeigte sich bereits die besonders ausgeprägte Widerstandsunfähigkeit des Glaskörpers, in welchem sich die infizierenden Keime am schnellsten vermehren. Für den gekochten und sterilisierten Glaskörper trifft das allerdings nicht zu. Herrnheiser (Untersuchungen über den Nährwert des sterilisierten Glaskörpers für einige pathogene Bakterienarten. Prager Med. Wochenschr. 1894, Nr. 22, 24) fand, daß mit Ausnahme der Diphtheriebazillen, der Cholerabazillen, des Pyocyaneus das Wachstum in derartigem Glaskörper schlechter war, als in Bouillon. Dagegen im Glaskörper des lebenden Auges vermehren sich manche Bakterien und wirken schwer entzündungserregend, welche in gleicher Menge anderen Geweben, wie auch anderen Teilen des Auges einverleibt unwirksam bleiben oder nicht entfernt so stark wirken. So ist hier die Wirkung der Eitererreger besonders lebhaft, ihre Vermehrung eine ganz enorme; mikroskopisch ist das an verletzten und besonders auch an manchen metastatisch infizierten Augen zu sehen, bei welch letzteren sich der Glaskörper z. B. mit dichten Streptokokkenhaufen förmlich füllen kann; es empfiehlt sich deshalb geradezu die Glaskörperinjektion zur Virulenzsteigerung bei abgeschwächter Pathogenität der eitererregenden Mikroorganismen. Man muß nur frühzeitig wieder abimpfen, weil sonst eine erneute Abschwächung eintreten kann. Die meisten Streptokokken bilden hier besonders lange Ketten.

Kleine Mengen Typhusbazillen, ebenso Cholerabazillen rufen im Glaskörper eitrige Entzündung, oft mit nachfolgender tödlicher Allgemeininfektion hervor (Herrnheiser, Axenfeld, Arch. f. Ophth., XL, 1894, S. 57. Gillet de Grandmont und Gasparrini, Ann. d. Ottalmol., XXIV, S. 343, 1895). Ähnliche Beobachtungen sind bereits von Sattler[7]) bei seinen Untersuchungen über die Bakterien der Tränensackeiterung gemacht worden. Er züchtete Prodigiosus, also einen »Saprophyten«, welcher zwar in der Hornhaut nur geringe Reaktion,

[1]) Arch. f. Ophth., 1893, XXXIX, S. 1.
[2]) Arch. of ophth., XXVII, 6. Arch. f. A., 1899, XXXIX, S. 106. Journal of the Amer. med. Assoc., 1903, Okt.
[3]) Inaug.-Dissert. St. Petersburg, 1895.
[4]) Ann. di Ottalm., 1896, XXV, p. 48.
[5]) Recueil d'opht., 1895, Juli.
[6]) Thèse de concours 1899. Ann. d'ocul., CXXII, p. 459.
[7]) Verhandl. der ophth. Ges. Heidelberg 1885, S. 18.

im Glaskörper aber eitrige Entzündung, freilich ohne progressiven Charakter hervorrief.

Die pathogene Wirkung besonders für den Glaskörper liegt nur zum kleinen Teil an der niedrigeren Temperatur im vorderen Augenabschnitt. Entscheidend ist dagegen, daß der Glaskörper reichlich ein ausgezeichnetes Nährmedium liefert und daß er nicht nur normalerweise arm oder frei von Schutzstoffen ist, sondern daß auch auf einen Reiz hin nach den Untersuchungen von Wessely und Römer solche Stoffe nicht sofort sich ihm mitteilen, wie das für das Kammerwasser gilt. (Näheres s. u. S. 93.) Erst mit der Entzündung werden ihm Abwehrkräfte zuteil, besonders zuwandernde Leukocyten, aber inzwischen haben die Bakterien sich bereits enorm vermehren können. Ferner ist die Eliminierung der Bakterien aus dem Glaskörper wohl größeren Schwierigkeiten unterworfen als aus der Vorderkammer.

In ganz besonderem Maße aber tritt die stärkere Wirkung im Glaskörper hervor bei den Erfahrungen mit manchen Stämmen des **Bacillus subtilis,** die in der Hornhaut fast gar nicht, in der Vorderkammer wenig reizen, im Glaskörper aber furibunde Eiterungen machen können. Da diese Beobachtungen ausgehen von beim Menschen beobachteten Wundinfektionen (Hackensplitterverletzungen), so sei hier diese Subtilisliteratur besprochen, denen ich einige bakteriologische Bemerkungen voranschicke.

Bacillus subtilis (Heubacillus[1]).

Tafel III, Abb. 6.

Nachdem zuerst von Haab und seiner Schülerin Paplawska histologisch im Innern panophthalmitischer Augen, welche eine Hackensplitterverletzung erlitten hatten, große grampositive Bazillen — Haabs Panophthalmiebazillen — gefunden waren, hat Römer bei einer Kataraktinfektion die Vermutung ausgesprochen, daß die dabei gefundenen Bazillen eine Subtilisart sein könnten. Doch ließen die Bazillen sich nicht kultivieren. 1902 hat Silberschmidt den kulturellen und experimentellen Nachweis geführt, daß es sich um die Gruppe des Bac. subtilis handle und zwar um Bakterien, die in der Erde vorkommen. Dieser Befund wurde von Kayser bestätigt. Eingehende experimentelle Untersuchungen über die in der westlichen Schweiz in der Erde vorkommenden Subtilisarten auf ihre augenpathogene Wirkung hat Polatti gebracht; Stregulina hat unter Silberschmidts Leitung die Bodenflora der Züricher Gegend auf das Vorhandensein von pathogenem Subtilis untersucht.

[1]) Axenfeld, Klin. Monatsbl. f. A., XLIII, 1905. Beilageheft, S. 102. Anmerk. — Bänziger und Silberschmidt, Ophth. Ges., Heidelberg 1902. — Bietti, Ann. di Ottalm., 1906, XXXV, S. 518. — Chaillous, Soc. d'ophth. de Paris. Klin. Monatsbl. 1907, Bd. I, 1. — Delbanco, Münch. med. Woch., 1900, S. 951. — Derby, American journ. of ophth., 1905, S. 7. — Gonella, Internat. ophth. Kongreß, Luzern 1904, C, S. 75. — Gourfein, ebd., B., S. 10. — Haab, Fortschritte der Med., 1891, IX, S. 781. — Hartwig, Inaug.-Diss., Jena 1903. — Hess, Pathologie des Linsensystems, Handb. d. ges. Augenh., II. Aufl. — Kayser, Zentralbl. f. Bakt., 1902, XXXIII, 1, S. 241. — Koske, Arbeiten aus dem Kaiserl. Gesundheitsamt, Berlin 1905. — Lobanow, Westnik oftalmol., 1896, XVI. — Meyer, Zentralbl. f. Augenh., 1903, Juli. — Michalski, Zentralbl. f. Bakt., 1904, XXXVI, S. 212. — Perles, M., Virchows Arch., 1895, CXL, S. 209. Polatti, Ann. di Ottalm., 1905, XXXIV. — Paplawska, Arch. f. Augenh., 1890, XXII, S. 337. — Römer, Ophth. Ges. Heidelberg 1901. — Sidler, Korrespondenzbl. f. Schweizer Ärzte, 1903, S. 691. — Silberschmidt, Ann. de l'Inst. Pasteur, 1903, XVII, S. 268. — D. Smith, Arch. of Ophth., 1905 u. 1906, 34, 35. — Ulbrich, Arch. f. Ophth., 1904, LVIII, S. 243. — Weidmann, Inaug.-Diss., Zürich 1888. — zur Nedden, Arch. f. A., LII, 1905, S. 143.

Abb. 7. Bacillus subtilis im Glaskörpereiter. Freiburger Fall (KAYSER). (Differentialdiagnostisch cf. Bac. perfringens S. 89.)

Abb. 8. Agarreinkultur.

Abb. 9. Gelatinestichkultur von B. subtilis aus Panophthalmie.

Morphologie, Kulturen, Pathogenität.

Einheitlich charakteristisch ist für die Subtilisgruppe: Bewegliche (peritriche), grampositive, 1,2—3 μ lange, 0,8—1,2 μ breite Bazillen, welche ovale (meist mittelständige) Sporen bilden, gern zu langen Stäbchenketten und Fäden auswachsen und Gelatine verflüssigen in wechselnd schnellem Tempo. Die meisten Stämme sind streng aërob.

Auf der Gelatineplatte zeigt die einzelne, graue Kolonie eine verfilzte Struktur der Mitte und gekräuselte oder fädige periphere Ausläufer; an der Oberfläche der verflüssigten Gelatine bildet sich ein zartes, bröckliges Häutchen, das mitunter gerunzelt ist. Auf Agarplatten grauweiße Kolonien mit verfilztem oder fädigem Rand (cf. Bild Nr. 10). In Bouillon Trübung und Häutchenbildung; Säurebildung deutlich, besonders in Zuckerbouillon. Milch wird peptonisiert. Blutserum wird langsam verflüssigt. Auf Kartoffeln rahmartiger, mitunter gefältelter Belag, der bei manchen Stämmen sich gelblich oder rötlich färbt.

Wachstumsoptimum bei 22 bis 37°; doch auch bei Zimmertemperatur gute Entwicklung; bei 0° und bei 50° kein Wachstum. Die Sporen werden erst nach 1 bis 3 Stunden bei 100° abgetötet.

Subkutane und intraperitoneale Injektion riefen bei vielen aus der Erde gewonnenen Stämmen Vergiftungserscheinungen beim Tierexperiment hervor (Stregulina), und dasselbe ist bei den »Panophthalmiebazillen« nachweisbar gewesen (Silberschmidt, Kayser). Ein bestimmtes Gift hat sich aus den Bazillen nicht herstellen lassen. Eine Identifizierung der verschiedenen Stämme mittels Agglutinationsphänomens ist nicht gelungen.

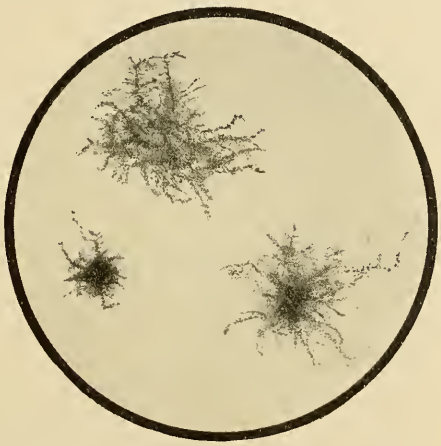

Abb. 10. Kolonien einer Agarplatte von B. subtilis aus Panophthalmie.

[Sehr nahe stehend bzw. von der Gruppe des B. subtilis schwer oder gar nicht abzugrenzen sind die als Bacillus mesentericus (Kartoffelbacillus) und als Bacillus megatherium beschriebenen Mikroorganismen, da der Subtilis erheblich variieren und dabei auch Eigenschaften annehmen kann, welche manche Untersucher als Charakteristica jener beiden Bakterien bezeichnet haben. Jedenfalls gehören sie wohl zur »Subtilisgruppe«[1]). Gourfein hat in einem infizierten Starauge einen »Bacillus mesentericus« gefunden.

Auch der Bacillus mycoides (Wurzelbacillus), ein ebenfalls in der Erde häufig vorkommender und dem Subtilis nahestehender »Saprophyt«, kann im Inneren des Auges schwer entzündungserregend wirken, wie eine Mitteilung von Czermak (Prager med. Wochenschr., 1905, Bd. XXX, Nr. 8) zeigt. Es handelte sich um eine perforierende Verletzung mit einem schmutzigen Eisenstück, an welche sich ein Ringabszeß der Hornhaut und Panophthalmie anschlossen. In dem Eiter fand sich ausschließlich Bacillus mycoides. Über

[1]) Chaillous (Soc. d'ophth. de Paris, 1906, 6. Nov.) fand bei einer schweren Irydocyclitis traumatica einen grampositiven »Bacille sporulé«, der mit B. subtilis nicht ganz übereinstimmte.

Tierpathogenität usw. sind keine Angaben gemacht. Die reich verzweigten, wurzelförmigen Ausläufer der saftig grauweißen Agarkolonien bedecken schließlich die ganze Oberfläche.

Auf Kartoffel ist die Kultur ähnlich wie Subtilis: anfangs weiß, dann mattgelb, mit zarten Ausläufern.]

Die pathogene Wirkung für das Auge ist bei den verschiedenen Subtilisstämmen offenbar sehr verschieden. Während Perles und Lobanow in der Hornhaut, der Vorderkammer und auch im Glaskörper des Kaninchens nur vorübergehende Reizung erhielten, erhielten Bänziger und Silberschmidt nach Glaskörperinjektion eine akute Panophthalmie, entsprechend den Befunden nach Hackensplitterverletzungen. (Der Unterschied des Ergebnisses liegt zum Teil wohl auch an der verschiedenen Impfart, indem Perles nicht injizierte, sondern mit der Öse impfte.) Auch wir haben bei gleicher Impfmethode ganz verschiedene Ergebnisse mit verschiedenen Stämmen gehabt.

Im Inneren des Auges geht der B. subtilis in der Regel bald zugrunde. Nach Silberschmidt läßt er sich im Glaskörper schon vom dritten Tage ab in der Regel nicht mehr nachweisen, und ähnliches berichten Stregulina und Sidler. Auch Kayser konnte nach 7 Tagen keine Bazillen mehr nachweisen. Nach Stregulina spielt dabei die Phagocytose eine große Rolle; ich glaube aber, daß außerdem in der abgeschlossenen Bulbuskapsel die Bazillen von selbst bald eine natürliche Wachstumsgrenze finden und daß ihr Zerfall weiter wachstumshemmend wirkt. Zu einer Sporenbildung kommt es im Glaskörper im allgemeinen nicht.

Es wäre denkbar, daß ins Auge eingebrachte Subtilissporen erst nach einer längeren Inkubationszeit pathogen wirken. Hess hebt dies im Anschluß an einen Fall von Spätinfektion nach Kataraktextraktion hervor und betont, daß ebenso ein Einheilen von Sporen die Entstehung später rezidivierender Entzündungen verständlich mache[1]). Bei den bisherigen Impfungen mit Subtilissporen (Ulbrich) ist eine Latenzzeit nicht hervorgetreten, es trat sofortige Auskeimung ein.

Wie Kayser nachwies, liegt das Subtilisgift in den Bazillen, da filtrierte Kulturen auch im Glaskörper keine Wirkung hervorriefen.

Von besonderem Interesse ist, daß in der Hornhaut auch die vom Glaskörper aus stark pathogenen Stämme keine nennenswerte Entzündung machten. Daß dies jedoch nicht für alle Subtilisstämme gilt, geht aus den Impfungen von Michalski und Gourfein und besonders aus dem Befunde zur Neddens hervor, der von der menschlichen Cornea zweimal bei Ulcus serpens eine Reinkultur eines pathogenen Subtilis züchtete.

In die Vorderkammer eingeführt riefen sie eine heftige Iritis hervor, die aber ebenfalls ohne Vereiterung ausheilte.

Ich selbst habe auch beim Menschen die geringe pathogene Wirkung der Vorderkammerinfektion beim B. subtilis beobachten können. Aus dem bereits in spontaner Rückbildung begriffenen Exsudat eines in die Vorderkammer eingedrungenen Eisensplitters konnte ich Subtilis züchten, der im Glaskörper des Kaninchens rapide Panophthalmie hervorrief.

Diese Subtilisbefunde haben ein weitgehendes Interesse erregt, weil sie zeigten, wie diese als **Saprophyten** geltenden Keime nach Verletzungen pathogen wirken können, besonders am Auge. Schon einige ältere Befunde dieser Art waren vorhanden.

---

[1]) In anderen Körperteilen (Knochen, abgekapselten Abszessen) können auch die gewöhnlichen Eitererreger einheilen und nach langer Zeit Rezidive machen. Im Auge ist dies bisher nicht nachgewiesen.

Gifford[1]) erhielt mit größeren Mengen saprophytischer Kokken mäßige Reaktion. Sattler fand den Prodigiosus für den Glaskörper pathogen. Ferner hatten Perles und Lobanow mit verschiedenen »Saprophyten« Impfungen in größerem Umfange ausgeführt. Während Perles[2]) mit Bacillus dendriticus in Vorderkammer und Glaskörper mäßige Entzündung, mit Sarcina aurantiaca gar keine, mit S. lutea nur bei Vorderkammerimpfung Iritis, bei Glaskörperimpfung keine Reaktion erhielt, also im wesentlichen zu negativen Ergebnissen kam, erzielte Lobanow[3]) mit Injektion von Sarcina lutea, Proteus, Subtilis, Prodigiosus, B. agilis, Fluorescens putridus und Mikrococcus roseus in der Vorderkammer und im Glaskörper Entzündungen verschiedenen Grades. Nur Bacillus violaceus, B. ruber indicus und »Bacillus candicans« erwiesen sich bei Lobanows Versuchen als nicht pathogen.

Auch gewisse Hefestämme zeigten sich bei den Untersuchungen von Stöwer[4]) imstande, entzündliche Infiltrate zu bilden. Lundsgaard[5]) erhielt mit Hefe eine Keratitis, während Knapp[6]) mit derselben keine Wirkung erzielt hatte.

Mit manchen Stämmen der sogenannten Xerosebazillen erhielt Deyl[7]) langdauernde intraokulare Entzündung beim Kaninchen; dasselbe berichteten Kastalska[8]) und Demaria[9]); letzterer hob hervor, daß diese Wirkung nicht in gleicher Weise mit allen Stämmen zu erreichen sei.

Diese Versuche sind von Noske[10]) und besonders von Ulbrich[11]) fortgesetzt und erweitert mit dem Ergebnis, daß alle von ihnen benutzten Bakterien Entzündungen im Auge hervorzurufen imstande waren, auch die früher als nicht pathogen bezeichneten. Der Grad der Wirkung war bei den verschiedenen Arten verschieden. Bacillus cyanogenes und B. fluorescens, B. indicus ruber riefen in der Vorderkammer schwere Exsudation, im Glaskörper dagegen nur geringe Reizung hervor[12]). B. candicans, B. acid. lactici verursachten im Gegenteil in der Vorderkammer nur geringe Iritis, dagegen im Glaskörper sehr schwere Entzündung. Oidium albicans bewirkte anfänglich nur Iritis, erst nach etwa acht Tagen Hypopyon.

Im allgemeinen aber hatten die Entzündungen in der Vorderkammer die Neigung, ohne schlimme Folgen auszuheilen, während nach den Glaskörperinjektionen das Bild des Pseudoglioms, Katarakt und schließlich Phthisis bulbi die Regel ist, letzteres durch die Veränderung in der Uvea.

Die Wirkung dieser Saprophyten ist nicht etwa einer reinen Fremdkörperwirkung gleichzusetzen. Denn es ergaben konzentrierte Karmininjektionen Ulbrich keine Wirkung. Sie ist vielmehr eine chemische durch den Bakterienzerfall und etwaige toxische Stoffe. Die allermeisten dieser Bakterien gingen nach der Injektion schnell zugrunde, sind also im Auge nicht vermehrungsfähig; die sporenbildenden Bazillen (B. subtilis, mcyoides, megathe-

---

[1]) Arch. f. Augenheilk., XVI, 1886, S. 197.
[2]) Virchows Arch., 1905, CXL, S. 209.
[3]) Westnik oftalmol., 1899, XV, S. 3 und 215 und Wratsch, XX, p. 265.
[4]) Arch. f. Ophthalm., 1899, XLVIII, S. 178.
[5]) Klin. Monatsbl. f. Augenh., 1900, XXXVIII, S. 13.
[6]) Arch. f. Augenh., 1886, XVI, S. 167.
[7]) Böhmische Akad. d. Wissensch., 1893.
[8]) Gesammelte Arbeiten. Deutsch 1899 (Moskau).
[9]) Klin. Monatsbl. f. Augenh., 1905, Beilageheft.
[10]) Welche Veränderungen entstehen nach Einspritzung von Bakterien, Hefen, Schimmelpilzen und Bakteriengiften in die vordere Augenkammer? Arbeiten aus dem Kaiserl. Gesundheitsamt 1905, XXII, S. 411.
[11]) Arch. f. Ophth., 1904, LVIII, S. 243.
[12]) Es ist also die Prädilektion des Glaskörpers nicht für alle Bakterien vorhanden.

rium) erwiesen sich widerstandsfähiger[1]), der Milchsäurebacillus war zweifellos vermehrungsfähig.

Ulbrich warf danach die Frage auf, ob nicht besonders die subakuten und schleichenden Wundentzündungen (Iritis, Iridocyclitis) in manchen Fällen durch Saprophyteninfektionen erklärt werden könnten, da die von ihm experimentell geprüften Keime (s. das Kapitel »Normale Bindehaut«) ja tatsächlich bereits auf der Conjunctiva angetroffen seien, besonders die sporenbildenden (Subtilisgruppe). In einem Fall von schleichender Spätentzündung in einem staroperierten Auge (Hess) mit irregulärem Wundschluß durch Kapseleinheilung konnte Römer bei zweimaliger Punktion der Vorderkammer tatsächlich sporenbildende Bazillen der Subtilisgruppe nachweisen (verflüssigten Gelatine nicht, besaßen aber sonst alle Merkmale und riefen im Glaskörper schwere Eiterung hervor).

Die großen Unterschiede, welche die genannten Ergebnisse von Perles, Lobanow und Ulbrich auch bezüglich ein und derselben Art aufweisen, liegen teils an der Verschiedenartigkeit und den Virulenzschwankungen der verschiedenen Stämme, teils an Verschiedenheiten in der Versuchsanordnung. Perles versuchte, perforierende Wunden mit der Öse zu infizieren, wobei vielleicht nur wenig haftete. Die anderen Autoren wählten die Injektion, welche auch bei Injektion »kleiner Dosen« (Ulbrich wählte 0,04 ccm) sicher Bakterien in großer Zahl ins Auge brachte.

Bietti[2]) hat betont, daß sich aus den Folgen der experimentellen Einverleibung nicht ohne weiteres auf eine entsprechende Bedeutung der einzelnen Keime in der menschlichen Pathologie schließen lasse[3]). Im übrigen bestätigte er experimentell, daß auch die Einverleibung kleiner Mengen pathogen wirkt. Die von Perles gewählte Impfung mit der Öse komme deshalb der menschlichen Pathologie viel näher als die Injektionen. Auch bei solchen Impfungen mit der Öse wirkten manche, sonst rein »saprophytische« Bakterien in der Vorderkammer erheblich, z. B. B. radiciformis, megatherium, mycoides, subtilis, fluorescens, liquefaciens, andere weniger.

Die mögliche Rolle mancher »Saprophyten« ist danach jedenfalls zu beachten. Es ist jedoch im Auge zu behalten, daß die allermeisten dieser Keime, die nach den Zusammenstellungen Brandts von Ulbrich aufgeführt werden, nur hier und da in vereinzelten Kolonien auf der Bindehaut vorgekommen sind. Die häufigeren Sarcinen sind im Auge nicht vermehrungsfähig. Einzelne Exemplare der Subtilisgruppe sind etwas häufiger auf der Bindehaut gefunden. Die bisher beschriebenen vorhandenen Subtilisinfektionsfälle beruhen aber meist auf direkter Übertragung von Erde mittels eines verletzenden Gegenstandes.

Befunde an wundinfizierten Augen.

Die Untersuchung wundinfizierter menschlicher Bulbi wird zeigen müssen, wieweit »saprophytäre« Entzündungen wirklich vorkommen, besonders, wieweit Ulbrichs Vermutung zutrifft, daß sie für die subakuten und chronischen Formen **(Iridocyclitis)** in Betracht kommen.

Über dieses, der bakteriologischen Untersuchung nur selten zugäng-

[1]) Injektion ausschließlich von Sporen rief im Glaskörper Eiterung hervor, in der Vorderkammer nicht. Die Sporen gelangten also nur im Glaskörper zur Auskeimung.

[2]) Ann. di Ottalm., 1906, XXXV, S. 1.

[3]) Cf. auch Leber, Arch. f. Ophth., 1904, LVIII, S. 324.

liche Material liegen bisher außer dem zitierten Falle von Hess-Römer (Subtilis) nur folgende Mitteilungen vor: Hirschberg und Frosch[1]) züchteten Pneumokokken; den gleichen Befund erhob Cuénod[2]). Ich selbst habe einmal kleinste gramnegative Bazillen gezüchtet, die nur auf Blutnährböden wuchsen und der Influenzagruppe nahestanden[3]), ein andermal Staphylococcus pyogenes albus mittlerer Virulenz. Es sind das Beweise für die übrigens auch von Ulbrich berücksichtigte andere Möglichkeit, daß auch pyogene Keime schleichende Entzündungen verursachen können (Leber, Deutschmann). Eine schleichende, trotz wochenlangen Bestehens nicht zur Panophthalmie führende Wundinfektion kam kürzlich in meiner Klinik zur Beobachtung, bei welcher Brons das sonst nicht als pathogen bekannte Bacterium coli liquefaciens (Bacterium punctatum) fand, ein Bacterium, welches bisher nur im Wasser gefunden worden ist[4]).

Von besonderem Interesse scheint mir aber die Frage zu sein: Wieweit sind von den gewöhnlich auf der Bindehaut befindlichen »Saprophyten« Infektionen zu befürchten und beobachtet?

Wenn wir die gewöhnlichen weißen Staphylokokken der normalen Bindehaut hierherrechnen (s. Kapitel »Normale Conjunctiva«), so fand Gifford bei Glaskörperinjektionen kleiner Mengen nur eine geringe Reaktion; oft bildete sich nur eine vorübergehende Trübung. Nichtsdestoweniger kommen auch durch weiße Staphylokokken, welche in der Kaninchencornea keine Reaktion hervorrufen, gelegentlich subakute Kataraktinfektionen des menschlichen Auges zustande, wie ich mit Rupprecht feststellen konnte. Vielleicht finden diese Kokken in dem linsenhaltigen Kammerwasser besonders gute Bedingungen, besonders wenn die Abwehrkräfte daniederliegen.

Von den sog. Xerosebazillen, diesen häufigsten Bindehautschmarotzern, besitzen viele Stämme nicht die Fähigkeit, sich im Augeninnern des Kaninchens aktiv zu vermehren. Ich habe mit Herrn Dr. Vogel[5]) eine Anzahl Stämme in den Glaskörper injiziert; sie riefen hier, in größerer Menge injiziert, eine entzündliche Infiltration verschiedener Intensität hervor; doch waren schon nach wenigen Tagen nur zerfallene Bazillen nachweisbar, kulturell nur ganz vereinzelte Kolonien, nach etwa einer Woche war alles steril. Mit kleinsten Mengen von weiteren Stämmen dieser Bazillen erhielt Bietti[6]) das gleiche Resultat. Haben wir danach bisher kein Recht, der Mehrzahl der conjunctivalen »Xerosebazillen« die Fähigkeit einer Wundinfektion zuzuerkennen, so gibt es doch hier und da Stämme, die im Inneren des Auges sich vermehren und längere Zeit lebensfähig halten können; das ergaben die auf S. 185 näher erörterten Experimente von Deyl und Demaria[7]), wie auch in Fällen von Kastalska, Gourfein und D. Smith nach Verletzungen solche Bazillen gezüchtet wurden. Bei den beiden ersteren handelte es sich um Panophthalmien im vollen Sinne des Wortes. Es wäre von Interesse gewesen, wenn mit diesen Bazillen Impfungen mit kleinsten Mengen unter Kontrolle der Vermehrungsfähigkeit gemacht worden wären.

---

[1]) Heidelberger Kongreß 1892, Diskussion zum Vortrag von Greeff.
[2]) Compte rendu de la soc. franç. d'opht., 1895, S. 534.
[3]) Dissertation von Oertzen, Rostock 1898, Über Pneumokokken (Schluß).
[4]) Schirmer (Internat. Ophth.-Kongr., Utrecht 1899) führte eine Anzahl subakuter Infektionen auf unreines Borwasser zurück.
[5]) Inaug.-Dissert., Freiburg 1906.
[6]) Ann. di Ottalmol., 1906, XXXV, S. 1.
[7]) Levy-Fukler sprechen geradezu von einem »Corynebacterium pyogenes« (cf. Lewandowski, Zentralbl. f. Bakt., 1904, XXXVI, S. 369).

Ich darf auch hier (s. S. 186) hervorheben, daß die erzündungserregende Wirkung dieser diphtherieähnlichen Stäbchen durch Diphtherieantitoxin in keiner Weise beeinflußt wird.

Über **postoperative Panophthalmie** des menschlichen Augapfels liegen in der Literatur folgende bakteriologische Untersuchungen vor:

Staphylococcus pyogenes aureus: Fälle von Leber, Sattler (Internat. Ophthalm. Kongr. 1889), Weeks[1]), Terson-Gabrielides[2]), v. Schweinitz[3]) (Staph. pyog. citreus und Pseudodiphtheriebazillen).

Ozaena- bzw. Pneumoniebazillen: Fälle von Terson-Gabrielides (cf. S. 223).

Einige Fälle mit Bazillen der Diphtheriegruppe bzw. Xerosebazillen (Kastalska, Gourfein l. c.).

Pneumokokken: Fälle von Gasparrini[4]), Ewetzki[5]) Mündler[6]), Oertzen[7]), Kuhnt[8]), Schirmer-Flatau[9]), Schmidt-Hirota[10]), Johnston[11]), Woods und Johnston[12]), Taylor[13]), Duclos[14]) (allein 7 Fälle).

Ich selbst habe außer den beiden von Oertzen publizierten Fällen von 1897 bis 1907 noch weitere 5 Panophthalmien nach Staroperation durch Pneumokokken gesehen, außerdem 3 mit Staphyl. aureus, bei deren einem die Infektion von einer Bindehautnaht ausging.

Streptokokken: 2 Fälle von Duclos (l. c.), darunter einer mit gleichzeitigen Influenzabazillen.

Es steht also bei den operativen Bulbusinfektionen der Pneumococcus weitaus im Vordergrund; Dakryostenosen, Bindehautentzündungen, gelegentlich wohl auch die Pneumokokken der gesunden Conjunctiva, ferner Speicheltröpfcheninfektion (Flügge)[15]), die auch zunächst die sterilisierten Instrumente infizieren kann, bilden die Quelle. Hotta[16]) hat Speichel in die Kaninchencornea verimpft; in etwa $^1/_3$ der Fälle entstand Pneumokokkeninfektion.

Von Nase und Mund kann sonst nur durch äußeren Kontakt übertragen werden. Ein Überwandern von Keimen durch den gesunden Ductus nasolacrimalis findet unter keinen Umständen statt (Bach)[17]), ebensowenig bei noch permeablen Stenosen des Ductus nasolacrimalis (Hauenschild)[18]).

Bei den **Verletzungs-Panophthalmien** gestaltet sich das Verhältnis etwas anders; hier sind Pneumokokkeninfektionen nicht so überwiegend, weil in vielen Fällen der verletzende Gegenstand die Keime mit sich bringt, eventuell aus der Umgebung mit hineinreißt.

---

1) Arch. of ophth., XXI, p. 22.
2) Arch. d'ophth., 1894, XIV, p. 488.
3) Ophth. Review, 1896, p. 32.
4) Atti della R. Acad. dei Fisiocrit., 1894, V, p. 48 (Siena).
5) Wjestnik oftalmol., 1895, p. 222.
6) Zieglers Beiträge, 1897, XXII, S. 248.
7) Klin. Monatsbl. f. Augenh., 1899, S. 432.
8) Zeitschr. f. Augenheilk., 1899, S. 52.
9) Zeitschr. f. Augenheilk., 1903, IX, S. 213.
10) Ibid., 1902, VII.
11) Med. News 1904, 85.
12) Ophth. Record 1904, S. 149.
13) Transact. of ophth. Soc. of the United Kingd., 1903, S. 130.
14) Ann d'ocul., 1905, CXXXIV, S. 409.
15) Klin. Monatsbl. f. Augenheilk., 1903, Bd. II, S. 474.
16) Klin. Monatsbl. f. Augenheilk., 1905, Bd. II, S. 237.
17) Arch. f. Ophth., XL.
18) Ophth. Klinik 1898, Nr. 16.

Hier spielt auch der Streptococcus pyogenes eine größere Rolle [Gallenga[1]), Deutschmann, von Schweinitz[2]), Enslin und Kuwahara (l. c.)]. Ich selbst habe ihn fünfmal gezüchtet.

Pyogene Staphylokokken cf. Leber, Sattler, Gallenga; ich züchtete sie mehrmals.

Pyogene Bazillen sind öfters gefunden: Subtilis und Verwandte cf. oben[3]); ferner B. pyocyaneus (Sattler[4]), Hanke[5]), B. coli (Randolph[6]).

B. pyogenes Passet (Monti, Scimeni, Gallenga[7]).

Chaillous[8]) hat bei zwei Fällen (zwei Splitterverletzungen) traumatischer Panophthalmie im Glaskörpereiter einen anaëroben, eiterregenden Bacillus, den B. perfringens nachgewiesen. Bei beiden bestand Erbrechen, Fieber. Nach einem mir freundlichst zur Verfügung gestellten Präparat ist die Figur V auf Tafel III wiedergegeben.

Im Sekret erscheinen danach große (1 μ und 3—9 μ) grampositive, vielfach nur granuliert, unterbrochen sich färbende, zum Teil in Fäden auswachsende Bazillen, die an Form und Größe dem daneben abgebildeten B. subtilis sehr ähnlich sind und mikroskopisch sich nicht sicher von ihm unterscheiden lassen. (Die beiden Bilder sind zwar etwas verschieden; aber der Subtilis kann auch ganz ebensolche Eiterbilder liefern, wie hier der Perfringens, und umgekehrt, cf. Textbild S. 82.) Die Bazillen zeigen helle Höfe, die aber keine eigentlichen Kapseln darstellen, sondern eine Retraktion des Mediums. Keine Eigenbewegung, keine Sporenbildung. Nur anaërobes Wachstum. Auf Zuckernährböden sehr starke Gasbildung. In Bouillon Trübung mit Bodensatz. Fauliger Geruch aller Kulturen. Auf Agar kleine, graue, flache Kolonien. Gelatine nicht verflüssigt. Subkutane Injektion ruft beim Meerschweinchen eine Gasphlegmone hervor, beim Kaninchen nicht. In den Glaskörper des Kaninchens injiziert, ruft er Panophthalmie hervor, in der Vorderkammer eitrige Iritis.

Im mikroskopischen Präparat der enukleierten Bulbi lagen dichte Bazillenhaufen, aber nur in weiterer Entfernung von den Gefäßen, entsprechend ihrer Anaërobiose.

Der von Veillon und Zuber[9]) zuerst beschriebene Bac. perfringens ist also bei dem Eiterbefunde großer grampositiver Bazillen neben dem Subtilis immer zu berücksichtigen, und es empfiehlt sich, in solchen Fällen auch eine anaërobe Kultur anzulegen. Ob zwei weitere Fälle von »Panophthalmie gazeuse«, die Darier (La clin. ophth. 1906) mitteilt, auf diesen Bacillus zurückzuführen waren, wird mangels Kulturen von Chaillous bezweifelt.

---

[1]) Rassegna di Scienza med., 1888, p. 1. [2]) Ophth. Review, 1896, p. 32.

[3]) Urbahn berichtet, einige Male »Proteus« gezüchtet zu haben (Ophth. Klin., 1903, S. 226).

[4]) Ophth. Kongress Heidelberg, 1892.

[5]) Zeitschr. f. Augenheilk., 1904, X, S. 373. Hanke bezeichnet seinen Befund als »Bacillus proteus fluorescens«. Nach Mc Nab (Klin. Monatsbl. f. Augenheilk., 1905, II, S. 542) handelte es sich aber um B. pyocyaneus.

[6]) Amer. journ. of med. Sciences, 1893, S. 440.

[7]) Cf. Gallenga, Rassegna di Scienza med., 1888, III, 2.

[8]) Ann. d'ocul., 1905, CXXXIV, Août. Bis dahin war dieser Bacillus nur bei Appendicitis, Otitis, Lungengangrän, putridem Sinusempyem gefunden, aber nur mit andern Bakterien vermischt, während hier in den Augen sich Reinkulturen fanden. Einen anderen anaëroben Bacillus fanden Veillon und Morax bei einer Dakryo-Pericystitis gangraenosa.

[9]) Arch. de méd. expériment., 1898.

Direkte perforierend-traumatische Panophthalmien mit Pneumokokkeninfektionen cf. die Fälle von Gasparrini, Lucciola[1]), Cuénod (l. c.), de Lapersonne und Painblau[2]), Mayweg[3]), Lagrange[4]). Ich selbst habe mehrmals solche Infektionen gesehen. Nimmt man aber zu den Wundinfektionen die zahlreichen Fälle hinzu, wo sich an kleine Epithelverletzungen eine septische Hypopyonkeratitis[5]), besonders das Ulcus corneae serpens anschließt, so überwiegen die Pneumokokkeninfektionen wieder ganz enorm, auch bei den aus solcher Hornhautsepsis oft genug sich entwickelnden Panophthalmien. (Auch die Panophthalmien im Anschluß an Reinfektion alter adhärenter Narben gehören zum Teil hierher[6]).

Prophylaxe bei Erkrankung der Tränenwege, der Bindehaut und Lider.

Besonderer Wert wird darauf zu legen sein, die Quellen der Infektion, besonders der Pneumokokkeninfektion prophylaktisch zu beseitigen, die Lidbindehautentzündungen, ganz besonders aber die häufige Dakryocystitis der arbeitenden Bevölkerung. In allen Fällen, wo auf konservativem Wege eine dauernde Ableitung und Säuberung nicht zu erreichen ist, also besonders bei den Arbeitern, ist die radikale Beseitigung des Tränensackes meist das beste Verfahren. Wie gestaltet sich aber der Keimgehalt und die Infektiosität der Bindehaut nach Entfernung des Tränensackes?

Wie oben ausgeführt wurde, ist die Ableitung der Tränen ein wichtiger Faktor bei der Selbstreinigung des Auges — hier wird sie dauernd unterbrochen, und doch erklären wir uns mit dem Ergebnis bezüglich der Infektiosität nach der Exstirpation relativ zufrieden?

Es ist das so zu verstehen, daß der Zustand der Bindehaut besser ist, als vor der Exstirpation, wo oberhalb des ja bereits vorhandenen Verschlusses des Ductus nasolacrimalis im Tränensack eine Stauung und Vermehrung der Mikroorganismen eintrat, von wo aus sich der infektiöse Stoff rückwärts in den Conjunctivalsack fortsetzen konnte. Zwar ist auch nach der Exstirpation eine Stagnation auf der Bindehaut vorhanden. Es ist aber offenbar prinzipiell verschieden, ob die Unterbrechung der Leitung erst unterhalb des Tränensackes oder vor dem letzteren geschieht. Ich stelle mir vor, daß im Tränensack für die Vermehrung und Virulenzzunahme der Mikroorganismen, besonders der häufigsten und für das Auge gefährlichsten Eitererreger, der Pneumokokken, günstigere Bedingungen vorliegen, einerseits wegen seiner etwas höheren Temperatur, welche diejenige der offenliegenden, der Verdunstung ausgesetzten Conjunctiva übertreffen wird, andererseits deshalb, weil die fortgesetzte Be-

---

[1]) Ann. di Ottalm., 1893, XXI. Giorn. med. di R. esercito, 1896, Agosto.
[2]) Revue génér. d'ophth., 1897, Nr. 6. Thèse de Lille 1897.
[3]) Cf. in: Axenfeld, Serumtherapie infekt. Augenerkrankungen, Freiburg 1905.
[4]) Recueil d'opht., 1901, S. 551.
[5]) Für diese Hornhautinfektionen, ebenso für die anderen Formen der traumatischen infektiösen Keratitis, auch diejenigen durch Schimmelpilze (Aspergillus fumigatus) sei auf Kapitel »Cornea« verwiesen. Hier sei nur noch hervorgehoben, daß in seltenen Fällen auch perforierende Schimmelpilzinfektionen beobachtet sind (Leber-Nobbe, Römer, Kampherstein, Schirmer). In dem Römerschen Fall war die Kultur möglich und ergab Aspergillus fumigatus.
[6]) Cf. Wagenmann, Arch. f. Ophth., XXXV, 1889, S. 116. Terson, Ann. d'ocul., CIX, 1898, p. 116. Dolganof und Sokolof, Arch. f. Augenh., 47, 1903, S. 361.

netzung mit den sterilen Tränen fortfällt, sobald im Ductus eine Totalstenose besteht. Denn in den einmal gefüllten, nicht entleerten Tränensack wird weitere Tränenflüssigkeit nicht eindringen. Die sich im Sack bildende Flüssigkeit ist deshalb wohl ein besserer Nährboden, um so mehr, wenn nunmehr eine katarrhalische Sekretion mit ihrem vermehrten Gehalt an organischen Substanzen im Tränensack hinzutritt.

Durch die klinische Erfahrung und durch die auf meine Veranlassung geschehenen bakteriologischen Untersuchungen von Plaut und v. Zelewski[1]) wissen wir, daß einige Wochen nach der Exstirpation, vorausgesetzt, daß dieselbe tadellos ausgeführt ist, die Bindehaut eine relativ infektionsungefährliche Beschaffenheit angenommen hat und zur Genüge gereinigt werden kann. Man wird aber das Intervall bis zur Operation nicht zu kurz wählen dürfen; es wäre auch falsch, es schematisch bei allen Fällen gleich zu nehmen, da die Bindehaut, die Lidränder bei den Dakryocystitikern sehr verschieden stark verändert sind und in manchen Fällen noch einer besonderen Therapie bedürfen. Wann nach einer Tränensackexstirpation der infektionsungefährliche Zustand erreicht ist, läßt sich nur durch die mikroskopische Kontrolle des Bindehautsekretes sicher erkennen. Und bei Fällen, welche außerdem eine selbständige schwere Blepharoconjunctivitis, ein Trachom oder dergleichen haben, wird die Exstirpation nur verbessernd wirken, nicht für sich allein genügen.

Bei pathologischer Beschaffenheit der Bindehaut steigert sich überhaupt die Infektionsgefahr und verlangt eine besondere Vorbehandlung. Zu beachten sind bei den kontrollierenden Sekretuntersuchungen auch die Diplobazillen. Es sind zwar bisher operative Infektionen durch diesen Keim nicht bekannt geworden. Da aber sowohl der Morax-Axenfeldsche, wie der Petitsche Typus selbst schwere Hypopyonkeratitis erzeugen kann, deren Anamnese uns öfters von einem Trauma berichtet, ist seine vorherige Beseitigung durch die Zinktherapie geboten.

Es empfiehlt sich, von der Bindehaut jedes Patienten, dem eine Bulbusoperation, besonders eine Staroperation bevorsteht, auch wenn die Bindehaut gesund ist, ein Präparat anzufertigen, indem man mit der Öse über das Unterlid bis in die Nähe der Karunkel fährt; etwas Feuchtigkeit mit einzelnen Zellen gewinnt man so jederzeit. Finden wir darin keine Mikroben, oder nur Xerosebazillen und einzelne Staphylokokken bzw. kurze Diplokokken, so steht der Operation nichts im Wege; sind aber Pneumokokken vorhanden, kenntlich an ihrer länglichen Form, so empfiehlt es sich, einige Tage abzuwarten und Zink einzuträufeln und den Befund nach einigen Tagen nochmals zu kontrollieren. Auch L. Müller[2]) und Stedman-Bull[3]) verfahren in dieser Weise.

Für die Möglichkeit einer Wundinfektion vom **Lidrande** bzw. von den **Cilien** her, ist es von Interesse, daß ins Augeninnere hineingerissene Wimpern eine infektiöse Entzündung fast niemals zur Folge haben. Das lehrt die umfangreiche Literatur über Cilieneinheilung in Iris und Vorderkammer mit nachfolgender Cystenbildung. L. Müller[4])

[1]) Auch der Abschluß des Tränensackes durch Galvanokaustik der Röhrchen stellt einen Schutz dar; derselbe ist aber nach meiner Erfahrung nicht immer zuverlässig dicht. Klin. Monatsbl. f. Augenh., 1901, XXXIX, 1, S. 369.
[2]) Klin. Monatsbl. f. Augenh., 1901, XXXIX, S. 369.
[3]) Transact. Amer. ophth. Soc., 1904.
[4]) Wiener klin. Wochenschr., 1904, S. 231.

hat Cilien in die Vorderkammer des Kaninchens übertragen; sie heilten reizlos ein.

Andererseits sind einige Fälle von Abszeß der Bindehaut durch traumatisch hineingebrachte Cilien bekannt. (Hummelsheim, Zenralbl. f. Augenh., 1895, S. 567; Günsburg, Wjestnik oft. 1897; Kraisky, ibid. 1902, S. 364 (zitiert von Saemisch). Logetschnikow andererseits fand in der Conjunctiva Cilien ohne Eiterung, Uithoff ebenso; im letzteren Falle schloß sich Cystenbildung an. Häufig sieht man auch an dieser Stelle Cilien einheilen.

Wenn Schioetz[1]) auf den Befund von Holth, der von den Cilien Staphylokokken kultivierte, so großen Wert legt, daß er auch bei gesunden Lidern die Epilation vor der Operation für nötig erklärt, so geht das zu weit; die Haarwurzeln bedeuten keine so große Gefahr. Auch haben die Experimente gelehrt, daß die ja viel energischer mögliche Reinigung und Desinfektion des Lidrandes (Gifford, Bach), besonders wenn sie mit einem fettlösenden Mittel (Benzin nach von Pflugk[2]) oder Alkohol) kombiniert wird oder mit einem in Öl gelösten Desinfizienz geschieht (Panas[3]), die gesunden Cilien genügend reinigt, wenn auch der Lidrand nicht keimfrei wird.

Anders bei entzündeten Lidern, bei Blepharitis der verschiedenen Formen. Hier sind stark pyogene Keime viel häufiger, besonders der St. aureus. Hier muß eine eigentliche Behandlung der Operation vorausgehen.

Serumtherapie von Wundinfektionen des Auges.

Wo Pneumokokken zahlreicher nachweisbar waren, bei sehr verantwortlichen Fällen (elender Allgemeinzustand, schwerer Diabetes usw.), oder wenn die Operation schwierig verlaufen ist, gebe ich vor oder sofort nach der Katarakt-Operation eine Injektion von 10 ccm Römer-Merckschem Antipneumokokkenserum (s. u.). Ich tue das, obwohl fortgesetzte experimentelle Untersuchungen, welche ich mit den Herren Dr. Zade und Dr. Brons unternommen habe, uns für hochimmunisierte Kaninchen ergeben haben, daß das Augeninnere an der allgemeinen Pneumokokkenimmunität, aktiver sowohl (einschließlich der sogenannten Aggressinimmunität), wie passiver und simultaner, auch wenn die Tiere speziell mit den zur Infektion benutzten Pneumokokken immunisiert waren, nur in sehr geringem Grade teilnimmt.

Vorderkammerimpfungen mit hochgradig verdünnter Kultur verliefen bei den immunisierten Tieren nicht wesentlich anders als bei den Kontrolltieren, wenigstens war nur bei einigen Versuchen eine etwas mildere eitrige Entzündung vorhanden.

Auf analoge Glaskörperinfektionen war ein Einfluß noch weniger deutlich zu konstatieren. Dies letztere Ergebnis war ja als wahrscheinlich zu erwarten, da Römer und Wessely festgestellt haben, daß in den Glaskörper Schutzstoffe vom Charakter der Hämolysine (Cytotoxine) nicht übergehen;

---

[1]) Internat. med. Kongress, Sektion für Augenheilkunde, 1900.

[2]) Arch. f. Augenh., 1902, XLV, S. 176. Das Benzin besitzt auch eine gewisse keimtötende Kraft. Daß mit ihm sich der Lidrand wirklich sterilisieren lasse, konnte Gifford (Journ. of the Amer. med. Assoc., 1903, Okt.) nicht bestätigen, in den Follikelöffnungen blieben immer noch Kokken nachweisbar.

[3]) Acad. de Médecine Paris 1893, Sept., Oct. u. Archives d'ophth., 1893, Nov.

erst wiederholte Paracentesen der Vorderkammer sollen nach Wesselys letzter Angabe einen Eiweißübertritt veranlassen. Ebensowenig gehen nach von Dungern Präcipitine über. Für die Vorderkammer ist, ebenfalls normalerweise, ein Übertritt von Hämolysin nicht nachweisbar, aber Reize veranlassen einen solchen (Subconjunctivale Kochsalzinjektionen, Punktion der V. K.). Für manche Agglutinine, so für Typhusagglutinine erhielten Römer und Rymowicz auch ohne Reiz ein positives Resultat. Auch nach den neuesten Versuchen von A. Leber[1]) mit Typhus und Cholera ist der Gehalt der Vorderkammer an Schutzstoffen normalerweise sehr gering, wenn auch im Sputum nachweisbar, unter dem Einfluß von Reizen erheblich höher.

Merkwürdigerweise war er bei passiver Immunisierung relativ höher, als bei aktiver, obwohl bei letzterer das Serum reicher an Schutzstoffen ist, als bei passiver. Vielleicht werden dieselben bei aktiver I. im Blut mehr zurückgehalten. Das Kammerwasser der immunisierten Tiere zeigte nur eine sehr schwache bakteriolytische Wirkung. Völliges Fehlen der »Alexine« (Hämolysine, bakteriolytische und bakteriotrope Substanzen) im normalen Kammerwasser immunisierter Tiere berichtet auch Schneider (Münch. med. Woch., 1907, S. 146). Erst nach Punktion traten diese Körper auf.

Weitere Untersuchungen über den Gehalt des Glaskörpers an normalen und immunisatorisch erzeugten Cytotoxinen hat R. Possek[2]) angestellt. Während diffusible Substanzen aus dem Blut langsam in ihn übertreten, ist dies für Antikörper nicht der Fall. Dem normalen Glaskörper fehlte zunächst die bakterienhemmende Eigenschaft des Blutserums, er hat ferner keine hämolytische Eigenschaft, wie sie z. B. von dem Serum des Schweins auf Rinderblut ausgeübt wird. Auch an künstlich gesteigerter hämolytischer Wirkung des Serums nahm der Glaskörper nicht teil. Diese Possekschen Versuche bestätigen das von Römer[3]) aufgestellte Gesetz »der Cytotoxin-Retention der sekretorischen Apparate des Auges«. Nur durch wiederholte 10proz. Kochsalzinjektionen und Punktionen der Vorderkammer ließen sich Spuren von Hämolyse im Glaskörper nachweisen, wie dies neuerdings auch Wessely[4]) angibt, während solche in der Vorderkammer schon bei leichterer Reizung deutlich sind.

Nehmen wir an, daß für den Menschen gleiche Verhältnisse bestehen, so könnte trotzdem nach einer Staroperation die prophylaktische Pneumokokkenimmunität eine gewisse Bedeutung haben, weil die Eröffnung des Auges und der ganze Eingriff ein Zuströmen von den Gefäßen nach dem Augeninneren hin und zunächst nach außen bewirkt, mit welchem vielleicht auch mehr Schutzstoffe eintreten; ist eine Entzündung eingetreten, so wird die reaktive Ausschwitzung der Gefäße und unsere Therapie weiter in diesem Sinne wirken. Außerdem nimmt die Hornhaut, wie Römer nachwies, in höherem Maße teil an der Immunität. Es kann also die Serumanwendung immerhin von Nutzen sein. Ob sie allerdings die infektionsfördernde Wirkung der Linseneröffnung ausgleicht, wird wohl nicht allgemein zu bejahen sein.

---

[1]) Immunitätsverhältnisse der vorderen Augenkammer. Arch. f. Ophth., 1906, LXIV, S. 413. Siehe hier die gesamte einschlägige Literatur.

[2]) Klin. Monatsbl. f. Augenh., 1906, Bd. II.

[3]) Archiv f. Ophth., 1905, LX. Die Cataracta senilis vom Standpunkt der Serumforschung.

[4]) Deutsch. med. Woch., 1902, und »Flüssigkeitswechsel im menschl. Auge« in »Ergebnisse der Physiologie« 1905.

Es ist natürlich der sichere Beweis, daß solche Seruminjektion im Einzelfalle abwehrend gewirkt hat, nicht zu erbringen. Bisher ist mir kein immunisierter Fall an Pneumokokkeninfektion erkrankt; es wird aber von besonderem Wert für die Beurteilung der gewünschten Schutzkraft sein, wenn etwa doch Pneumokokkenvereiterungen bei Serumvorbehandelten zur Beobachtung kämen.

Die bereits eingetretene intraokulare Pneumokokkenentzündung wurde durch die bisherige Serumtherapie in keiner Weise beeinflußt, weder beim Experiment, noch bei klinischen Fällen[1]).

Etwas günstiger lauten die Versuche, welche Rymowicz[2]) mit der prinzipiell vielfach verwandten Streptokokkenimmunität erhielt. Rymowicz erreichte eine Immunisierung der Hornhaut durch vorherige Seruminjektion; gleichzeitige Seruminjektion ergab eine langsame Heilung einer Hornhautinfektion. Nachträgliche wirkte nicht. Gegen Vorderkammerinfektion schützte nur vorherige Immunisierung. Augen, welche linsenextrahiert und dann infiziert wurden, schützte vorherige Immunisierung nur mangelhaft; eine kurative nachträgliche Wirkung war auch hier nicht zu erzielen. Für Wundinfektionen wird ein Streptokokkenserum seltener anwendbar sein; speziell prophylaktisch für Operationen ist ein solches schon 1896 von Boucheron vorgeschlagen (Soc. de biologie, Avril 1896). Rogman, Angelucci[3]) und Attanasio[4]) empfahlen bei allen gefährdeten Fällen vorher Pneumokokkenserum und Streptokokkenserum zu geben. (Letzteres wird für schwere Bindehaut- und Hornhautinfektionen durch Streptokokken jedenfalls anzuwenden sein, wegen der Gefahr der Allgemeinerkrankung.)

Ganz analoge Ergebnisse hatte Rymowicz mit Staphylokokkenserum, während es Paltschikowski[5]) überhaupt nicht gelang, durch Immunisierung die Staphylokokkeninfektionen der Vorderkammer zu beeinflussen.

Daß die Cornea nicht nur an antitoxischer allgemeiner Immunität, z. B. gegen Diphtherieantitoxin (Römer), sondern auch an einer Bakterienimmunität sich beteiligt, ist von Löffler für die Hühnercholera, von Römer für die Pneumokokken experimentell nachgewiesen. Es gelingt durch aktive, passive oder simultane Immunisierung, die Hornhaut gegen eine nicht allzu große Dosis virulenter Pneumokokken zu schützen. Auch eine gewisse kurative Wirkung trat beim Tierexperiment hervor, aber freilich in viel geringerem Grade als die prophylaktische. Darauf hat Römer eine Serumprophylaxe und Serumtherapie der Pneumokokkeninfektion der Cornea, des Ulcus corneae serpens insbesondere, begründet, welche hier deshalb erwähnt wird, weil es sich ja meistens um Infektion kleiner Hornhautverletzungen handelt. Die Schwierigkeiten, welche einer einheitlich wirkenden Serumdarstellung entgegenstehen, die theoretische Grundlage derselben, die Ergebnisse sollen im Kapitel »Cornea« erörtert werden.

In den seltenen Fällen, wo nach Verletzung des Auges oder seiner

---

[1]) Axenfeld, Serumtherapie infektiöser Augenerkrankungen. Freiburg 1905 (U. Hochreuther) S. 76. In Zukunft wird man größere Dosen versuchen müssen.
[2]) Wjestnik oftalmol. 1903. Nr. 4—5.
[3]) Arch. di Ottalm., X, 1902, S. 79.
[4]) Ebd., IX, 1902, S. 401.
[5]) Cit. nach A. Leber, l. c.

Adnexe **Tetanus**[1]) entsteht, beginnend mit dem klinisch eigenartigen »facialen« Typus der Erkrankung, ist ein einwandfreier kultureller oder Impfnachweis der Bazillen mehrmals geglückt. Michel erzielte mit einem aus der Orbita entfernten Holzsplitter typische Infektion bei der Maus. Pes fand im Orbitalexsudat an Schilfspänen Tetanusbazillen, Ramsay im Wundeiter. Dagegen konnte Öller keine Bazillen finden. Ulbrich macht mit Recht den Vorschlag, ein Gewebsstückchen in solchem Falle anaërob in Bouillon zu legen und nach 2 Tagen von der Bouillon $^2/_{10}$ cbcm einer Maus zu injizieren. Stirbt sie an Tetanus, so ist der Beweis geführt. Ulbrich hat experimentell festgestellt, daß vom Glaskörper und von der Vorderkammer des Kaninchens aus reine Tetanusbazillen keinen Tetanus hervorrufen. Auch absichtliche Verunreinigung mit Subtilis, die bei subkutaner Injektion stets zum Ziele führt, erzeugte keinen Tetanus. Nur einmal trat ein solcher bei zufälliger Verunreinigung zutage. Im Auge selbst war die Reaktion nur gering, obwohl die Bazillen bis zum 8. Tage, Sporen aber bis nach 5 Wochen noch vorhanden waren.

Gegen Tetanus kommt das antitoxische Serum von Behring und Kitasato zur Verwendung, häufig mit Erfolg.

Endogene Wundinfektionen[2]).

Ein Trauma, eine Operation können als lokalisierender Reiz für zirkulierende Mikroorganismen dienen; doch ist diese Deutung in praxi großen Schwierigkeiten unterworfen, insofern es auszuschließen gilt, daß nicht durch die Wunde selbst die Erreger eingedrungen sind. Bei infektiösen Wundentzündungen, welche in den ersten Tagen auftreten, ist die ektogene Infektion immer das nächstliegende. Für solche, die nach Schluß der Wunde und anfänglich reizfreiem Stadium beginnen, kommt die Möglichkeit endogener Entstehung eher in Frage, um so mehr, je mehr Zeit seit dem Wundverschluß verstrichen ist. Allein selbst in diesen Fällen ist folgendes zu berücksichtigen:

1. Durch scheinbar geschlossene Wunden können noch Infektionswege entlang Kapselfäden, Iriseinlagerung usw. hindurchführen.

2. Es ist ein gewisses Stadium der Latenz für eine ektogene Wundinfektion möglich[3]). Die eingedrungenen Erreger müssen eine gewisse Menge, ihre Wirkung einen gewissen Grad erreicht haben, bevor sie sich äußern. Die in der tellerförmigen Grube sich entwickelnde ekto-

---

[1]) Marx, Inaug.-Dissert., Berlin 1893. Fromaget, Archives d'ophth., 1894, XIV, p. 658 (siehe hier auch ältere Literatur). Chevalier, Thèse de Bordeaux, 1894. Keiper, Ann. of ophth., 1895, IV, p. 336. Santos Fernandez, ibid., 1896, V, p. 335. Darier, Ann. d'ocul., 1897, CXVII, p. 444. Öller, Arch. f. Augenh., 1905, LI, S. 121. Ulbrich, Verhandl. d. Ophth. Gesellsch. in Heidelberg, 1905, S. 256. Wagenmann, ebd. Schmidt-Rimpler, Ophth. Kongr. Heidelberg 1904. Genth, Zeitschr. f. Augenh., IX, 1903. S. 55 (cf. hier Fälle von Dahlhaus, Pollack, Schnitzler, Roberts). Axenfeld, Serumtherapie infekt. Augenerkr., Freiburg 1905, S. 28. Newman, Brit. med. Journ., 1904, II, S. 1519. Ramsay, A. M., The Ophthalmoscope, 1905, III, p. 537. Michel, Berl. ophth. Gesellsch., Sept. 1905, ref. Kl. M. Bl. f. A. Worms, Thèse de Lyon, 1905 (cf. hier weitere Literatur). Gerok, Koenigshoefer, E. Levy, Vers. Württ. Augenärzte, Klin. Monatsbl. f. A., 1907, Bd. I, Januar.

[2]) Vgl. den Abschnitt »Endogene Infektionen«.

[3]) Nach Terriens Experimenten können auch im regenerierten Epithel latent miliare Abszeßchen sich tagelang halten und zu Spätinfektionen führen (Arch. d'opht., 1905, XXV, S. 360).

gene Eiterung macht aus solchem Grund oft erst mehrere Tage nach einer Staroperation ihre ersten Erscheinungen.

Bei eitrigen Entzündungen wird allerdings dieses Stadium der Latenz im Auge, besonders nach Staroperation, sich in engen Grenzen bewegen, insbesondere bei den überwiegend in Betracht kommenden Pneumokokken, sowie den selteneren anderen Eitererregern. Für diese Arten von Mikroben wird es sich bald entscheiden, ob sie entweder vom Auge unschädlich gemacht werden, oder ob sie festen Boden fassen. Dauerformen bildende Bakterien, deren eingedrungene Sporen erst nach einiger Zeit durch Übergang in vegetative Formen Eiterung erzeugten, sind nach Operationen bisher kaum beobachtet worden. Nur in einem von Hess (Pathologie der Linse, Handbuch Graefe-Saemisch, 2. Aufl. 1905) beschriebenen Falle ist eine spätere Entzündung beobachtet, bei der sich Subtilis fand. Im allgemeinen haben sich aber die Subtiliseiterungen nach Splitterverletzungen immer sehr schnell nach dem Trauma entwickelt, und auch Versuche mit Sporeninfektion haben noch keine längere Latenz ergeben (Ulbrich, Stregulina).

Zu den sub 1. genannten Fällen gehören, wenn wir den Begriff weiter fassen, ja auch die meisten Fälle, wo sich an Augen mit adhärenten Narben scheinbar spontan und oft sehr akut tiefe Eiterungen anschlossen, die in der Regel zur Panophthalmie führten. Leber und besonders Wagenmann[1]) haben den mikroskopischen Beweis geführt, daß auch in Augen, wo die adhärente Narbe nur ganz unscheinbar verändert erschien, doch von ihr aus die Infektion in die Tiefe führte, welche durch eine Epithelläsion den Eingang gefunden hatte, die sich möglicherweise bald wieder schließt. Von Terson[2]) u. a. sind weitere Belege erbracht worden, ich selbst habe mich wiederholt von diesem Zusammenhang überzeugt. Daß in solchen Augen auch einmal, als an einem Locus minoris resistentiae, zirkulierende Keime haften können, ist nicht ganz auszuschließen[3]). Allein dieser, besonders von E. Meyer betonte Modus ist jedenfalls sehr selten. Bei dieser Spätinfektion adhärenter Narben hat es sich vorwiegend um Kettenkokken und Pneumokokken gehandelt. Experimentelle Impfungen an adhärenten Narben der Kaninchencornea wurden vorgenommen von Dolganow und Sokolow (Arch. f. Augenh., 1903, 49, S. 361).

All diese Umstände müssen berücksichtigt werden, wenn endogene Entzündungen in einem verletzten oder perforierten Auge diskutiert werden; man darf solche nicht ohne zwingende Gründe im Einzelfalle annehmen, besonders wenn kein metastasefähiges Grundleiden nachweisbar ist.

Fälle, welche wahrscheinlich solche endogene Wundkomplikationen darstellen, sind Axenfeld[4]) (am zwölften Tage nach reizloser Heilung entwickelte sich im staroperierten Auge einer Frau in der Tiefe eine Eiterung, nachdem Tags vorher eine Pleuropneunomie mit Milzschwellung eingetreten war); Hjort (zwei Vereiterungen während interkurrenter Influenza); Panas, Weeks (tiefe Eiterungen nach reinen Kontusionen); Stock (20 Tage nach geheilter Operation tiefe Pneumokokkenvereiterung bei Influenza, Kl. M. B. 1906, II, S. 431); ferner Wopfner (Pneumoniebazillenmetastase im staroperierten Auge,

---

[1]) Arch. f. Ophth., 1891.
[2]) Ann. d'ocul., 1898, CIX, p. 116.
[3]) Arch. f. Ophth., 1894, XL, 2, S. 113 ff.
[4]) Arch. f. Ophth., 1894, XL, 3.

Klin. Monatsbl., 1906, XLIV, S. 386); in der Literatur der Staroperationen sind weiter hier und da solche Fälle mitgeteilt.

Man wird also gut tun, diesem Faktor nur einen sehr kleinen Spielraum zuzuerkennen und die Schuld der Wundentzündungen vorwiegend der ektogenen Infektion zuschreiben.

Experimentell sind von Panas (Soc. franç. d'ophth. 1897) und von Tornatola (Annali di Ottalmologia XIX, 1899, S. 480) endogene Wundeiterungen erzeugt worden, indem sie Tiere septikopyämisch machten (Panas mit Bacterium coli, Tornatola mit Eiterkokken) und dann ein Trauma dem einen Auge zufügten (Panas eine Nikotininjektion, Tornatola perforierende Wunden); es trat Eiterung auf der verletzten Seite ein. Moll (Zentralbl. f. Augenheilk., 1899, August und Dezember) hat das gleiche Resultat mit Pyocyaneus erzielt.

Es ist nun durch die Untersuchungen von Stock (Klin. Monatsbl. f. Augenh., 1903, XLI, 1, S. 81), von Selenkowski und Woizechowski (Arch. f. Augenh., 1903, XLVII, S. 299) nachgewiesen worden, daß mit virulenten Keimen blutinfizierte Kaninchen überhaupt sehr leicht Metastasen in den Augen bekommen und zwar doppelseitige. Wenn Selenkowski und Woizechowski dagegen mit subvirulenten Kulturen arbeiteten, so trat der lokalisierende Einfluß eines Reizes, einer Fremdkörperverletzung doch deutlich hervor. Es ist also die Möglichkeit der Reizlokalisation auch im Tierexperiment zuzugeben.

Ebenso ist die Möglichkeit vorhanden, daß endogene Tuberkulose, Lues und andere Prozesse sich im verletzten Auge lokalisieren; einer bakteriologischen Untersuchung ist diese Frage, die zurzeit besonders für die Keratitis parenchymatosa diskutiert wird, bisher nicht zugänglich gewesen.

Als völlig verfehlt aber sind die Experimente zu bezeichnen, mit denen Tornatola[1]) zu beweisen suchte, daß es auch eine toxische endogene Wundeiterung im Auge gebe. Bei umfangreichen Nachprüfungen hat Shimamura[2]) in meinem Laboratorium nachgewiesen, daß niemals nach subkutaner oder intravenöser Injektion des Toxins des Staph. aur., Streptoc., Bact. coli eine Eiterung oder Entzündung eines verletzten Auges entsteht, wenn anders auf peinlichste Asepsis bei der Verletzung und auf die Vermeidung lokaler Sekundärinfektionen geachtet wird. Neuerdings ist von Valenti[3]) eine experimentelle endogen-toxische Entzündung der Conjunctiva beschrieben worden, die nach subkutaner Injektion des Toxins von Bact. coli eingetreten sei. Am Bulbus waren keine Veränderungen zu bemerken. Diese ganze Arbeit und besonders die Frage, ob auf diesem Wege etwa Wundentzündungen experimentell sich erzeugen lassen, bedarf der Nachprüfung.

Auch die von Tornatola, Lagrange[4]), Gasparrini[5]), Rothenpieler[6]) als toxische Metastasen beschriebenen Fälle halten der Kritik nicht stand und können nicht als Beweis dafür gelten, daß eitrige Wundentzündungen auf endogen toxischem Wege zustande kommen.

[1]) Le inflammazione postoperatoria in oculistica, 1900, Messina.
[2]) Klin. Monatsbl. f. Augenheilk., 1902, XL, 1, S. 229 u. 273.
[3]) Arch. di Ottalm., 1900, VIII, p. 20.
[4]) Congrès de la Soc. franç. d'opht., 1896, p. 370.
[5]) Ann. di Ottalm., 1895, XXIV, p. 343.
[6]) Zentralbl. f. Augenheilk., 1897, S. 304.

Wo Eiterung nach Augenverletzungen sich bildet, da haben wir nach unseren bisherigen Kenntnissen Mikroorganismen anzunehmen.

Für die mehr chronischen und die vorwiegend plastisch serösen Wundentzündungen kommt die Möglichkeit endogen toxischer Entstehung eher in Betracht, da Analogien für lokalisierte Entzündungen durch zirkulierende Gifte aus der übrigen Pathologie vorliegen. Bewiesen ist aber eine solche endogen toxische Wundentzündung nicht und sie wird sich sehr schwer gegenüber einer ektogenen schleichenden Wundinfektion im Einzelfalle sicherstellen lassen.

In der Literatur liegen manche Nachrichten über derartige, nicht bakterielle Wundentzündungen vor: Vignes, Ann. d'ocul. CXVI, 1896, S. 376, Rockliffe und Nettleship, Transact. of the Ophth. Soc. XVI, S. 352 beschreiben gichtische Komplikationen (siehe auch Wagenmann, Arch. f. Ophth. 1896); ebenso werden dem Diabetes solche Störungen zugeschrieben.

Daß die zirkulierenden Gifte des Staphylococcus aureus bei langdauernder, wiederholter Injektion eine Infiltration des Nervus opticus und der Chorioidea hervorrufen, berichtet Dolganow (Arch. f. Augenh. XXXII, 1896, S. 262) experimentell nachgewiesen zu haben, ein Befund, der jedoch der Bestätigung bedarf. Beim Menschen kann auch ohne nachweisbare lokalisierte Mikrobenmetastase eine allerdings leichte Aderhautinfiltration entstehen (Goh, Arch. f. Ophth. XLIII, 1, S. 147, sowie Präparate von Yamaguchi); vorwiegend und nach dem klinischen Bilde ausschließlich wirken jedoch die Toxine der eitererregenden Mikroben im Auge vom Blute aus nur degenerativ-hämorrhagische Veränderungen in der Retina.

Bei den schleichenden Wundentzündungen, der Iridocyclitis traumatica insbesondere, ist jedenfalls auch mit der Möglichkeit einer längeren Latenz ektogen eingedrungener Keime in weit höherem Maße zu rechnen. Die zumeist unbekannten Erreger dieser Zustände, unter ihnen auch derjenige der sympathischen Ophthalmie, scheinen in dieser Hinsicht den Keimen der Tuberkulosegruppe ähnlich zu sein, auf deren Einimpfung ja ein wochenlanges Intervall folgen kann und welche in viel höherem Maße die Fähigkeit der Einheilung und späteren Rezidivfähigkeit besitzen, während für die Einheilung der eigentlichen Eitererreger geringere Möglichkeiten vorhanden sind. Im Auge besonders ist eine Einheilung lebensfähiger Eitererreger, die später wieder erneute Entzündung machen, nicht nachgewiesen, wenn dieselben auch selbst nach Perforation einer Panophthalmie länger im Bulbus [Schmidt-Rimplers Fall nach 4, Schirmers[1]) nach 3, Axenfelds Fall nach 5 Wochen[2])] nachweisbar bleiben können, als dies in der Erörterung über die sympathische Ophthalmie von Deutschmann angenommen wurde.

Auf die Experimentalarbeiten, bei Kaninchen eine traumatische Aureusinfektion der Cornea oder des Augeninneren (oder eine traumatische Tuberkulose[3])

---

[1]) Arch. f. Ophth., 1892, XXXVIII, 4, S. 95.
[2]) Arch. f. Ophth., 1894, XL, 1, S. 47.
[3]) Traumatische Augentuberkulose beim Menschen gehört zu den größten Seltenheiten (Schirmer).

durch Jodoformeinführung (Ostwald, Haab[1]), durch subconjunctivale Injektionen [Darier, Mellinger[2]), Bach u. a.], durch antiseptische Spülungen (Krasowski, Hauenschild[3]), durch Salben und Kompressen, durch Allgemeinbehandlung (Quecksilber nach Schirmer u. a.) zu bekämpfen, sei nur kurz verwiesen.

»Sympathisierende und sympathische Entzündungen nach Verletzungen des Auges« cf. Abschnitt »Endogene Infektionen«.

---

[1]) Cf. über die Literatur der intraokularen Desinfektion, besonders mit Jodoform, die ausführliche Arbeit von Krauss, Zeitschr. f. Augenheilk., 1904, XII, S. 97. Römer hat die Ansicht geäußert, daß besonders Staphylokokkeninfektionen durch die Jodoformtherapie beeinflußt wurden, die Subtilisinfektionen dagegen nicht.

[2]) Siehe dessen Literaturübersicht Zeitschr. f. Augenh., 1899, I, S. 273.

[3]) Cf. Literatur in meinen »Ergebnissen« 1894—1899 (J. F. Bergmann, Wiesbaden), ferner in Michel-Nagels Jahresbericht die Zusammenstellungen von Haab.

V. Conjunctivitis.

Allgemeines.

Die Entnahme und Bearbeitung von Material hat in der Einleitung, S. 1ff. ihre Darstellung gefunden.

Während auf der einen Seite die ätiologische Forschung der Bindehautentzündungen zahlreiche und interessevolle Bearbeitungen gefunden hat[1]) und findet, so daß der wissenschaftliche Wert allgemein anerkannt sein dürfte, sind Zeichen vorhanden dafür, daß das praktische Ergebnis weniger allgemein gewürdigt wird.

Ich bin der festen Überzeugung, daß auch die praktisch ablehnende oder doch skeptische Haltung, wie sie von manchen heutzutage noch eingenommen wird, um so schneller verschwinden wird, je mehr die Fachkollegen selbst auf diesem Gebiet die nötigen Erfahrungen sammeln und durch genügend ausgedehnte Nachuntersuchungen sich ein eigenes Urteil bilden. Diejenigen, welche jetzt während ihrer Ausbildung als Assistenten zu reichlichen Sekretuntersuchungen Gelegenheit finden, dürften ausnahmslos Anhänger derselben werden und in ihrer eigenen Tätigkeit diese Untersuchungen nicht mehr entbehren wollen.

Zur Erlangung eines begründeten Urteils über die bakteriologische Ätiologie der Bindehautentzündungen ist eine längere Serie von Fällen nötig; denn da wir nicht in der Lage sind, alle Bindehautkatarrhe ätiologisch definieren zu können, so kann es kommen, daß eine kleinere Anzahl von Fällen wenig Brauchbares bietet. Wer sich mit wenigen Untersuchungen begnügt, wird möglicherweise enttäuscht sein und zu ganz falschen Ansichten kommen.

Schwieriger oder nicht möglich ist es ferner, sich auf diesem Gebiet lediglich aus dem Studium der Literatur eine Anschauung zu bilden, einerseits deshalb, weil es nicht an direkt irrtümlichen und irreführenden Arbeiten gefehlt hat, andererseits deshalb, weil den einzelnen Infektionsformen keine absoluten Krankheitstypen entsprechen. Für manche klinische Einheit hat die bakteriologische Untersuchung eine verschiedenartige Ätiologie aufgedeckt, andere klinisch differente und früher völlig getrennte Zustände hat sie ätiologisch vereinigt. Die daraus entspringende Unmöglichkeit, aus dem Bakterienbefund allein jedesmal die Beurteilung des ganzen Falles vorzunehmen, erscheint manchem Fernerstehenden, der nicht selbst umfangreichere Sekretunter-

---

[1]) Daß Conjunctivitisepidemien auch bei Tieren vorkommen, zeigen z. B. die Mitteilungen von Guissart (Conjunctivitis bei Ziegen, Progrès vétérinaire 1898, p. 369), von Penberthi (bei Rindern, Journ. of compar. pathol. and ther., 1897, X, p. 363), Hoppe (Ophth. Klinik, 1899, III, S. 14), Liebrecht (Zool. Garten, 1902, S. 66), Hoppe, Bartels (Klin. Monatsbl. f. Augenheilk., 1904, 42, S. 239, cf. Literatur) bei Enten, ferner die »Geflügeldiphtherie«, über die eingehende bakteriologische Untersuchungen vorliegen, cf. Streit, Zeitschr. f. Hyp. u. Inf., 1904, 46, S. 407, sowie die Referate von Schleich, Jahresber. Michel-Nagel.

suchungen vorgenommen hat, die völlige Entbehrlichkeit derselben darzutun, zumal es ja nicht verlangt werden könne, daß jeder Augenarzt fachmännisch bakteriologische Kenntnisse sich aneignet.

Es kommt hinzu, daß die als Erreger nachgewiesenen Keime sich teilweise auch auf der gesunden Bindehaut finden können. Wie soll man da von ihrer Bedeutung sich wirklich überzeugen?

In Wirklichkeit ist es mit der klinischen Anwendbarkeit der bakteriologischen Untersuchung für die Bindehautentzündungen sehr günstig bestellt in vieler Beziehung. Ja die einfache Ausstrichuntersuchung ist für die Diagnose in vielen Fällen der Kultur überlegen, weil auf letzterer manche ursächlichen, im Sekretpräparat vorherrschenden Keime schwer angehen, während Nebenbefunde sich in den Vordergrund drängen können.

Ich darf zunächst hervorheben, daß schon derjenige hier manche für ihn wertvolle Kenntnis sich aneignen kann, der allgemeine bakteriologische Fachkenntnisse nur in beschränktem Maße besitzt. Denn die Erfahrung zahlreicher Autoren (Morax, Morax und Petit, Axenfeld, Uhthoff, L. Müller, zur Nedden, Saemisch, Groenouw, Gonin, Lundsgaard, Weeks, Gifford, Junius, Gasparrini, Veasey und de Schweinitz, Bach und Neumann, L. Müller, Hoffmann, Bietti, Coppez, Gourfein, Randolph, D. Smith, Pollock, Mc Nab, Hanke, Fergus, Stirling, G. S. Derby, Jameson, Evans, Cannas, Corsini, Griffith, Schmidt-Rimpler, A. Knapp, Krukenberg, Tooke, Greeff, Straub, Dalen, Brown-Pusey, Zia, Stoewer-Schmidt, Brewerton, Thomson, Duane und Hastings, Usher und Fraser u. a.) bestätigt, daß die Conjunctivitiserreger, dort wo sie einen Katarrh erzeugen, das Bild in der Regel so beherrschen, daß man sie, wenn zu geeigneter Zeit geeignetes Material untersucht wird, im Sekretpräparat leicht findet; ebenso daß für viele Fälle das morphologische Verhalten und die Färbung nach Gram zur Bestimmung genügt. Wieweit dies der Fall ist, welche Grenzen hier gezogen werden müssen, wird des weiteren zu erörtern sein.

Fragen wir: Worin besteht der **klinische** Nutzen der conjunctivalen Sekretuntersuchungen, so ist zu antworten:

Es lassen sich Epidemien ätiologisch bestimmen und prognostisch, prophylaktisch und therapeutisch beurteilen.

Das gleiche ist der Fall für die Mehrzahl der einzelnen Fälle akuter Conjunctivitis. Insbesondere die Deutung der schweren Fälle (Blennorrhoen, Diphtherien) in ihrem Beginn wie auf ihrer Höhe ist von großem Wert und ermöglicht oft eine spezifische Therapie.

Auf dem Gebiet der chronischen Conjunctivitis ist besonders der Nachweis der Diplobazillen sehr nützlich; die mannigfachen Beschwerden dieser überaus häufigen Infektion, welche oft genug verkannt werden, sind durch die geeignete Therapie sicher zu beseitigen.

Manche klinisch unscheinbaren Infektionen können für andere schwer infektiös sein; die Sekretuntersuchung macht uns darauf aufmerksam. Sie beruhigt andererseits uns und die Kranken oft genug über scheinbar heftige, nach dem Sekretbefund aber ungefährliche Zustände.

Zur Prophylaxe von Operationen sind wichtige Anhaltspunkte zu gewinnen.

Es sei hier hervorgehoben, daß für akute Epidemien, für den epidemischen Schwellungskatarrh fast nur in Frage kommen

die Koch-Weeksschen Bazillen,
(vielleicht auch Influenzabazillen,)
die Pneumokokken,
(in Ägypten auch Gonokokken;)
(ausnahmsweise B. subtilis [?]),
andere Conjunctivitiserreger jedenfalls nur ausnahmsweise.

Die reine Deckglasdiagnose ist mit einer, für den klinischen Bedarf genügenden Sicherheit durchführbar bei folgenden infektiösen Bindehauterkrankungen:

Gonorrhoe (beim Bild der Blennorrhoe), Koch-Weeksbazillen, Diplobazillen, Pneumokokken, Influenzabazillen, Bacterium coli, Staphylokokken, Streptokokken[1]), B. subtilis, wie auch für ihre Mischinfektionen.

Die Kultur ist hinzuzufügen:

1. wenn bei einfachem Katarrh oder auf gesunder Bindehaut gramnegative Diplokokken getroffen werden, besonders zur Unterscheidung von Gonokokken und Micr. catarrhalis, seltener Meningokokken;

2. zur Differentialdiagnose der Diphtheriebazillen bei Conjunctivitis pseudomembranacea, zur Unterscheidung von sog. Xerosebazillen.

Wer in den genannten beiden Fällen zu einer Kultur nicht in der Lage ist, wird therapeutisch mit den schlimmsten der im Ausstrichpräparat festgestellten Möglichkeiten rechnen, also mit der Möglichkeit von Gonokokken resp. Diphtheriebazillen.

Die Deckglas-Diagnose »Staphylokokken« (mit oder ohne Xerosebazillen) läßt sich insofern verwerten, als man damit bei einfacher Conjunctivitis einen nicht kontagiösen Prozeß vor sich hat, bei dem die Infektion oft nur sekundärer Bedeutung ist (cf. Kapitel Staphylokokkenconjunctivitis S. 215); oder auch handelt es sich um einen nebensächlichen Befund, um bakteriell unbestimmte Fälle, bei denen die Kokken ohne ursächliche Bedeutung gewuchert sind, so bei Trachomatösen, Conj. folliculosa.

Es nähern sich diese Befunde den »bakteriell negativen«, wo man gar nichts oder nur einzelne Kokken oder Xerosebazillen findet.

Wenn nun aber solche »bakteriell negativen« Fälle vorkommen, wird man fragen, wie soll man sich wirklich davon überzeugen, ob und wie weit Bakterien in anderen Fällen die Ursache einer Sekretion sind? Kann dieselbe nicht ganz anderer Art sein, wie eine solche bei den bakteriell negativen Fällen ja zweifellos vorhanden sein muß, zu denen die Vermehrung der Keime vielleicht nur als reines Accidens hinzutritt?

Über diese Frage wird die klinische Erfahrung verglichen mit dem bakteriologischen Befunde uns zu belehren haben.

Von größter Wichtigkeit sind hier zunächst die Ergebnisse der Übertragung von Reinkultur auf die menschliche Conjunctiva gewesen, wie sie an dazu bereiten Personen vorgenommen worden sind. Bei diesen artefiziellen Katarrhen waren die betreffenden Bakterien ja sicher die Ursache. Wo wir also bei analogem Krankheitsbild solche in gleicher Weise im Sekret finden, sind wir berechtigt,

[1]) In den allermeisten Fällen, cf. S. 191.

sie als die Ursache anzusehen. Durch weitere Beobachtungen ließ sich dann das klinische Bild vervollständigen.

Wenn nun diese Reinkulturimpfungen beim Koch-Weeksschen Bacillus, beim Diplobacillus Morax-Axenfeld fast ausnahmslos und bei den verschiedensten Menschen Conjunctivitis erzeugt hat, so spricht schon das dafür, daß wir Sekretionen, in welchen diese Keime nachweisbar sind, auch mit einer verschwindend kleinen Möglichkeit des Irrtums auf sie zu beziehen haben. Beim Gonococcus kann aus naheliegenden Gründen eine umfangreiche derartige Reinkulturerfahrung nicht zur Verfügung stehen. Dafür liegt die Übertragung von der Urethra klar zutage, auch durch zahlreiche Impfungen (Piringer), und nachdem die gonorrhoische Ätiologie der Urethraleiterungen — mit sehr seltenen Ausnahmen — absolut sichergestellt ist, auch durch zahlreiche Reinkulturimpfungen auf die menschliche Urethra, ist damit auch dieser Befund, wenn er in typischer Weise in der Bindehaut bei Blennorrhoe sich findet, nicht weniger als pathognomonisch dargetan, wie für die oben genannten Bazillen. Für die genannten Keime, welche für die Bindehaut als **hochinfektiös** bezeichnet werden müssen, deren Übertragung, vorausgesetzt, daß das Sekret haftet, auch entzündungserregend zu wirken pflegt, wird auch schon der Nachweis einer kleineren Zahl von Exemplaren die Diagnose sehr wahrscheinlich machen. Wo sie sich zahlreich finden — und das ist bei diesen Katarrhen weitaus die Regel — ist die Diagnose mit Bestimmtheit zu stellen.

Andererseits können wir uns ein positives Urteil darüber bilden, welche Mikroben mit Vorliebe rein sekundär auf der gereizten Bindehaut wuchern. Untersucht man z. B. die Bindehaut bei Iritikern, bei Personen, die sich in der Wundheilung einer aseptischen Operation befinden usw., auf den Keimgehalt der Bindehaut, so trifft man immer wieder, gelegentliche andere Keime abgerechnet, die Staphylokokken und Xerosebazillen, mitunter in großer Zahl. Die anderen sichergestellten Conjunctivitiserreger spielen hier keine Rolle, oder man findet sie, wie z. B. Pneumokokken, mitunter nur in vereinzelten Exemplaren.

Ich kann meine eigene Erfahrung in Übereinstimmung mit Morax dahin zusammenfassen:

Vereinzelte Vertreter der nicht hochinfektiösen, mehr **fakultativen** Conjunctivitiserreger, als welche besonders Pneumokokken, Streptokokken, Influenzabazillen, Pneumoniebazillen, B. coli, B. subtilis hier zu nennen wären, sind nicht ausreichend zu einer sicheren ätiologischen Diagnose. Wir werden in solchen Fällen gewiß aufmerksam werden, wir werden die Untersuchung wiederholen, wir werden überlegen, ob wir es etwa mit einer sich erst entwickelnden oder etwa einer abklingenden Entzündung zu tun haben, in welch beiden Fällen die Erreger noch nicht oder nicht mehr zahlreich zu sein brauchen. Auf ihre vereinzelte Anwesenheit allein aber dürfen wir keine sichere Diagnose stellen. Wo sie pathogen wirken, ist im geeigneten Stadium auch auf ihre reichlichere Anwesenheit zu rechnen. Wenn wir sie aber reichlich finden, so ist auch ihre ätiologische Bedeutung so wahrscheinlich, daß wir klinisch z. B. die Diagnose »Pneumokokkenconjunctivitis« usw. stellen, da die Möglichkeit eines Irrtums, d. h. einer rein saprophytären Anwesenheit alsdann zwar nicht ganz ausgeschlossen, aber doch

eine sehr geringe ist. Ich habe nur äußerst selten reichlicher Pneumokokken oder Streptokokken ohne ausgesprochene Entzündung gefunden, z. B. im stagnierenden Sekret bei evertiertem Tränenpunkt, bei Tränensackexstirpierten oder beginnendem Ektropium usw., während Staphylokokken, Xerosebazillen, mitunter auch Mikrococcus catarrhalis sich dabei in ungeheueren Massen finden können.

Die Staphylokokken sind sicher sehr oft selbst bei reichlicher Anwesenheit ohne ursächliche Bedeutung. Und erst recht ist dies bei den sogenannten Xerosebazillen der Fall.

Für die Frage des klinischen Nutzens ist es nun nicht nur von Interesse zu wissen, welche Erreger überhaupt in Frage kommen, welches Bild sie erzeugen, inwieweit sie Epidemien hervorrufen. Sondern durch größere Serienuntersuchung hat der Einzelne sich darüber zu unterrichten, welche Rolle den verschiedenen Infektionen in seinem Bezirk zukommt, da auch für diese Infektionskrankheiten epidemiologische und örtliche Differenzen in Frage kommen.

Es liegen eine ganze Reihe von Mitteilungen aus verschiedenen Gegenden[1]) vor, welche erkennen lassen, wie weit und mit welchen Unterschieden eine ätiologische Definition sich bis heute durchführen läßt. Aus der großen Zahl dieser das Gesamtgebiet der Conjunctivitisforschung behandelnden Arbeiten seien hier einige Daten gegeben[2]). Es soll dabei zunächst vorwiegend die Häufigkeit und Art der verschiedenen Infektionen berücksichtigt werden; genauere Angaben über die Einzelheiten der verschiedenen Formen werden dann die besonderen Kapitel bringen.

Unter 900 Fällen von akuter und chronischer Conjunctivitis, welche in den Jahren 1902—1905 inkl. in der Freiburger Poliklinik (unter etwa 12000 Patienten) zur Sekretuntersuchung kamen[3]), fanden sich

519	Fälle	von	Diplobazillen,
41	»	»	Koch-Weeksbazillen,
34	»	»	Pneumokokken,
12	»	»	Gonokokken,
6	»	»	Löfflersche Diphtherien,
5	»	»	Streptokokken-Diphtherien,
2	»	»	Pneumoniebazillen,
3	»	»	Pfeiffersche (Influenza-) Bazillen.

Bei den übrigbleibenden 278 Fällen fanden sich vielfach die gewöhnlichen Bindehautbewohner Staphylokokken und Xerosebazillen, neunmal Mikrococcus catarrhalis, jedenfalls aber kein sicher ätiologisch verwertbarer Befund. Bei einem Teil dieser Fälle waren Staphylokokken reichlicher, so daß vielleicht von Staphylokokkenconjunctivitis gesprochen werden konnte.

Mindestens, wenn wir die letztere Gruppe als zweifelhaft ansehen, ergab sich also in über zwei Drittel der Fälle ohne weiteres ein zur ätiologischen Diagnose brauchbarer Deckglasbefund. Es sind dabei in der Statistik

---

[1]) Es fehlt aber besonders noch sehr an ausführlichen Mitteilungen aus südlichen Klimaten. Hier ist eigentlich nur Ägypten vertreten.

[2]) Ich habe dazu nur einige neuere Arbeiten ausgewählt.

[3]) Cf. die demnächst erscheinende Dissertation von Geis.

diejenigen Mikroben angeführt, welche entweder rein oder nach ihrer überwiegenden Zahl für die einzelnen Fälle in erster Stelle in Betracht kamen. Die Mischinfektionen sind nicht einzeln aufgeführt. Über ihre Häufigkeit cf. die einzelnen Kapitel. —

Gonin hat eine Statistik von 365 Fällen, die während eines bestimmten Zeitraums in Behandlung kamen, veröffentlicht, von denen ausgeschlossen waren nur die Fälle von traumatischer und phlyktänulärer Conjunctivitis. Das Ergebnis war folgendes:

a) 13 Conj. pseudomembranosa: siebenmal Löfflersche Bazillen, viermal Staph., einmal Pneumoc., einmal Koch-Weeksbazillen;
b) 42 Conj. purulenta: 28mal Gonok., achtmal Koch-Weeksbaz., einmal Staph., einmal Strept., zweimal verschiedene, nicht charakteristische Mikr., zweimal gar keine;
c) 310 Conj. catarrhalis: 185 Diplobazillen, zehn Koch-Weeks, zehn Pneumok., fünf Strept., 83 Staphylokokken, sechs verschiedene Bazillen, elf nihil;
d) 33 Conj. neonatorum: 22 Gonokokken, vier Pneumokokken, drei Koch-Weeksbaz., zwei verschiedene Bakt., zwei nihil.

Die Deckglasuntersuchung des Sekrets — und diese ist es, welche über die Anwendbarkeit der bakteriologischen Untersuchung in der Praxis entscheidet — hat ihm bei diesen 365 Fällen 245mal ein positives, brauchbares Resultat gegeben. 15mal war der Befund ganz negativ, 100mal fanden sich zwar einzelne Mikroben (bes. Staphylokokken), aber der Befund war unbestimmt. Auf Grund dieser Untersuchung bejaht Gonin mit Recht die Frage, ob solche Untersuchungen in der Praxis von Nutzen sind.

Wie die obige Tabelle ferner zeigt, ist auch in Lausanne die Diplobazillenconjunctivitis sehr häufig, die anderen Infektionen treten dagegen ganz zurück.

Bezüglich der Klassifikation der Bindehautentzündungen ist Gonin mit Morax der Ansicht, daß für die Conjunctivitis durch Koch-Weeksbazillen, durch Gonokokken und durch Diplobazillen die bakteriologische Bezeichnung richtig und erschöpfend sei, weil diese Bakterien in der Regel die einzige Ursache der Erkrankungen seien. Für die anderen, welche in höherem Maße eine Disposition usw. voraussetzen, sei dagegen die klinische Bezeichnung mit der bakteriologischen zu vereinigen. —

Pollock fand unter 236 akuten schleimig-eitrigen Katarrhen 177 mit Koch-Weeksbazillen, neun mit Diplobazillen Morax, sechs mit Pneumokokken, drei mit Diplobazillen und Pneumokokken, zwei mit Gonokokken, einen mit Gonokokken und Koch-Weeksbazillen, sechs mit Staphylokokken, vier mit unbestimmtem, 28 mit negativem Befund.

Bei 69 subakuten Katarrhen fand sich siebenmal Koch-Weeksbaz., 51mal Diplobazillen, drei mit unbestimmtem, acht mit negativem Befund; bei zehn eitrigen Katarrhen dreimal Koch-Weeksb., einmal Koch-Weeksbazillen und Subtilis, einmal Pneumokokken, fünfmal Gonokokken.

Bei 18 Ophthalmia neonatorum zweimal Koch-Weeksbazillen, zweimal Pneumokokken, zehnmal Gonokokken rein, einmal Gonokokken und Streptokokken, einmal Gonokokken und Koch-Weeksbazillen, einmal Gonokokken und Pneumokokken, ein negativ;

bei zwei Fällen membranöser Conjunctivitis Staphylokokken,

bei 16 phlyktänulärer Conjunctivitis 16mal negativer Befund;

bei zehn mit Blepharitis komplizierten Katarrhen zweimal Diplobazillen, fünfmal Staphylokokken, zweimal Staphylokokken und Streptokokken, einmal negativ.

Im ganzen also unter 361 Fällen von Conjunctivitis

189mal Koch-Weeksbazillen,
62 » Diplobazillen Morax,
9 » Pneumokokken,
3 » Pneumok. und Diplobazillen,
17 » reine Gonokokken,
4 » Gonokokken mit anderen Erregern,
13 » Staphylokokken,
2 » Staph. und Strept.,
1 » Koch-Weeksb. und Subtilis,

also 299 positive Befunde

gegenüber 62 unbestimmten oder negativen.

Diese Pollocksche Statistik läßt auch deutlich erkennen, wie für manche Infektionen (Koch-Weeksbazillen, Diplobazillen) ein bestimmtes klinisches Bild in der überwiegenden Mehrzahl der Fälle eingehalten wird. Vergleicht man diese Zahlen mit den unsrigen aus Freiburg, so zeigt sich, wie verschieden häufig die verschiedenen Infektionen an verschiedenen Orten sind. —

Eine Serie von 820 Fällen untersuchten C. Usher und H. Fraser.
Darunter 310 Fälle, ausschließlich städtische Bevölkerung, mit Koch-Weeksbazillen, 36mal zusammen mit Diplobazillen. 242mal war klinisch die Vermutungsdiagnose gestellt (86,4%); 235 Fälle betrafen Kinder unter 14 Jahren.
274 Fälle mit Diplobazillen (davon 176 klinisch vermutet), meist Landleute, nur etwa der fünfte Teil Kinder; unter den »angularen« Conjunctivitiden waren 88% durch Diplobazillen verursacht.
24 reine Pneumokokkenfälle (mit wechselnden Symptomen).
18 Fälle mit Gonokokken.
1 Fall von Diphtherie.
114 unsichere Fälle (davon 72 einseitige) zeigten
(darunter 37 Staphylococcus pyogenes albus und Streptokokken).

In der Serie von Usher und Fraser trat bei der städtischen Bevölkerung eine Frequenzsteigerung der Conjunctivitisfälle im Frühjahr und im Herbst hervor; erstere besonders durch das Ansteigen der Diplobazilleninfektionen, letztere durch Häufung der Koch-Weeksbazillenfälle. —

Meyerhof fand in Ägypten, also bei meistens gleichzeitig Trachomatösen unter 304 Fällen akuter eitriger Conjunctivitis 157mal Koch-Weeksbazillen, 80mal Gonokokken, 37mal Diplobazillen, zehnmal Pneumokokken, viermal Streptokokken, zweimal Influenza (L. Müllers Bazillen), einmal Pneumoniebazillen und sieben negative Fälle. —

Duane und Hastings fanden bei 132 Fällen katharrhalischer Conjunctivitis einmal Gonokokken, 45mal Koch-Weeksbazillen (zehnmal rein, achtmal mit Xerosebazillen, 17mal außerdem mit Staphylococcus albus, viermal mit St. aureus, zweimal mit Mikrococcus catarrhalis, einmal mit Friedländers Pneumobazillen), 23mal Staphylococcus albus (18mal rein, fünfmal mit Mikrococcus catarrhalis), dreimal Staphylococcus citreus, sechsmal St. aureus, zweimal Streptokokken, 22mal Pneumokokken (alle mehr oder weniger gemischt mit anderen Keimen), fünfmal Morax-Diplobazillen, zweimal Diphtheriebazillen (bei Pseudomembranen), 30mal »Infektion mit Xerosebazillen«, 22mal negativer Befund.

Es wird richtig sein, die 30 Fälle mit Xerosebazillen als unbestimmte mit den negativen zusammenzurechnen; dann stehen (wenn wir die »Staphylokokken« zu den positiven rechnen) 80 positiven Ergebnissen 52 nicht verwertbare oder negative gegenüber.

Duane und Hastings betonen, daß gerade eine Mischung mehrerer Keime sich bei leichten Conjunctivitiden fände, gerade als ob sich die Keime gegenseitig hinderten.

Wenn Duane und Hastings schließen, man könne aus dem klinischen Bild keinerlei Anhalt für den ursächlichen Keim gewinnen, so geht das zu weit. Ich möchte auch die gleichzeitige Anwesenheit der Xerosebazillen, in vielen Fällen auch der weißen Staphylokokken nicht wie jene als »Mischinfektion« im eigentlichen Sinne bezeichnen, da diese Keime bei der Entzündung zumeist keine beweisbare Rolle spielen, höchstens als »Ammen« anderer Bakterien (cf. Normale Bindehaut, S. 41), oder als rein sekundär gewuchert. Die echte Mischinfektion, d. h. gleichzeitig pathogene Wirkung verschiedener Keime ist auf der Bindehaut keineswegs so häufig; vermeidet man beim Abimpfen Ränder und Winkel, so wird man oft Reinkulturen erhalten. Als Mischinfektion sind auch noch nicht zuzulassen Fälle, wo sich neben einem massenhaften Erreger ganz vereinzelte fakultative pathogene Keime finden.

Bei akuten Sekretionen von trachomatöser Schleimhaut fanden Duane und Hastings meist Sekundärinfektion (Koch-Weeks Bacillus, allein oder mit Staphyl., oder Pneumoc., oder Micrococcus catarrhalis, oder letztere allein oder gemischt), außerdem drei nur mit Staphylococcus albus und einen ganz negativen.

Gleichzeitigen Staphylokokken schreiben sie besonders die Fähigkeit zu, eine komplizierende Keratitis hervorzurufen, besonders dem Aureus. Bewiesen ist diese Meinung nicht. Sehr bestimmt treten sie dafür ein, daß auch der weiße Staphylococcus oft Entzündung der Conjunctiva und Cornea mache, indem er virulent werde. Sie berufen sich dabei besonders auf die Beobachtungen von Gifford und von Bossalino. —

Auch Oliver hält die Conj.-Infektionen zunächst für Mischinfektionen, bei denen dann der eine oder andere Keim in den Vordergrund trete und den weiteren Verlauf bestimme. Die Hornhautkomplikationen hält auch er für die Wirkung vorwiegend der pyogenen Keime, denen die anderen Conjunctivitiserreger nur den Weg bahnen. —

Morax, der schon früher mehrfach Übersichten gegeben hat, hat kürzlich statistische Erfahrungen niedergelegt in der Arbeit von R. Augé über 692 Conjunctivitisfälle:

175 Koch-Weeks-Bazillen (14 negativ),
258 Diplobazillen,
121 Gonokokken,
18 Pneumokokken,
6 Influenzabazillen,
2 Loefflersche Diphtherie,
6 Staphylokokken,
10 unbestimmte Bazillen oder Kokken,
96 »amicrobiennes«, darunter 8 mit reichlichen Xerosebazillen.

Bemerkenswert ist ferner die statistische Angabe, daß unter 165 Neugeborenenkatarrhen 70 gonorrhoisch, 95 nicht gonorrhoisch waren, unter letzteren nicht weniger als 77 »amicrobiennes«. —

Bach und Neumann fanden unter 110 Fällen 35 mal Diplobazillen (fünfmal rein, viermal mit Xerosebazillen, 22 mal mit Staphylokokken, einmal mit Pneumokokken, einmal mit Pneumobazillen, zweimal mit Streptokokken).

15mal Pneumokokken (sechsmal rein, siebenmal mit Staphylokokken, zweimal mit Streptokokken, Staphylokokken und Xerosebazillen).

53 mit vorwiegend Staphylokokken, neben diesen Xerosebazillen und öfters Sarcinen (von dieser Gruppe würden mindestens ein erheblicher Teil als ätiologisch zweifelhaft gelten müssen). —

Veasey fand bei 64 Fällen akuter katarrhalischer Conjunctivitis dreimal Weeksbazillen, 53mal Pneumokokken (zehnmal mit anderen Mikroben), sechsmal Staphylokokken. Also ein enormes Überwiegen der Pneumokokkeninfektionen. —

Lundsgaard hatte in 68 von 107 Fällen ein positives Resultat: 38mal Diplobazillen, 15mal Pneumokokken, fünf Gonokokken, fünf Staphylokokken, einen Diphtheriebazillen, einen Bact. coli, dreimal Koch-Weeksbazillen.

Literatur.

Augé, R., Recherches statistiques sur la proportion des affections contagieuses observées dans une consultation ophthalmologique. Thèse de Paris 1906.
Axenfeld, Bakteriologie des Auges, 1894—1900, in »Ergebnissen der pathol. Anatomie« von Lubarsch u. Ostertag (cf. hier Literatur).
Bach, Zeitschr. f. A., 1904, XI, S. 1.
Bach und Neumann, Arch. f. Augenh., 1898, XXXVII, S. 93.
Bietti, Klin. Monatsbl. f. A., 1903, Festschr. f. Manz.
Brewerton, The bacteriology of conjunctivitis. Lancet, April 1903.
Corsini, Batteriologia della congiuntiva. Policlinico, Suppl., 1900.
Dalén, Om konjunktiviternas bakteriologi, 1899, Hygiea, p. 329 bis 330.
Doyne, R. W., Septic conjunctivitis. Lancet, 1903, Vol. II, p. 1299.
Duane and Hastings, Bacteriological types of acute conjunctivitis. New York Med. journ., 1906, 26. May.
Evans, Ophthalmoscope 1905, April bis Juni.
Feilchenfeld, Epidemische Augenentzündungen in Schulen. Zeitschr. f. Schulgesundheitspflege, 1903, XVI, S. 677.
Fernandez, Santos, Las oftalmias en Cuba. Arch. de oft., 1904, p. 141.
Fergus, F., Some practical aspects of conj. bact. Brit. Med. Journ., 1905, p. 522.
van Fleet, Ophthalmology, 1905, p. 472.
Gabrielidès, Ophthalmologie mikrobiologique, I. Conjonctive. Konstantinopel 1906.
Gifford, Archives of ophth., 1898, XXVII, 6.
Gonin, De la nature microbienne des conjonctivites. Revue méd. de la Suisse Romande 1899, févr. et mars.
Griffith, Thompson Yates Lab. Rep. Liverpool, 1901.
Hirota, Inaug.-Dissert., Halle 1903.
Kibbe, Arch. f. Augenh., 1899, XXXVIII, S. 273.
Krukenberg, Zeitschr. f. Krankenpflege, 1901, XXIII, Nr. 6.
Lewin und Guillery, Bd. II. Berlin 1904 (Hirschwald).
Lobanow, Luftinfektion und Auge. Arch. f. Ophth., 1900, LI, S. 431.
Lundsgaard, Bakteriologiske Studier over Konjunktivitis. Kopenhagen, 1900.
Minne, La bactériologie dans la pratique ophthalmologique. Gand 1900.
Meyerhof, Klin. Monatsbl. f. A., 1905, XLIII, 9.
Monthus et Opin, Paris 1902 (Steinheil).
Morax, Recherches sur l'étiologie des conjonctivites aiguës. Thèse de Paris 1894.
Morax et Petit, Annales d'ocul., 1898, CXX, p. 161.
Oliver, Journ. of the Amer. med. asso., 1905, XLIII, p. 420.
Pollock, W. B. J., The bacteriology of conjunctivitis. Transact. of the ophth. Soc. of the United Kingdom, 1905, XXV.
Poulard, Adénopathie dans les infect. conjonct. Ann. d'ocul. CXXX, p. 318.
Pusey, Brown, Ophth. Record, 1903, p. 290.
Randolph, Journ. of the Amer. Med. Assoc., 1903, XL, p. 821.
Rochat, Oogheelkund. Bijdragen 1905, Nr. 46.
Schmidt, Über das Vork. infektiöser äußerer Augenentzündungen im westfälischen Industriebezirk. Arch. f. A., 1902, XLV, S. 79.

Shumway, E. A., The pathogenic bacteria of the conjunctiva. Amer. ophth. Congress 1906. Journ. of the Amer. med assoc., 1906.
Smith, D., Archives of ophth., 1905, XXXIV, p. 481; XXXV, 1906, S. 356.
Smith, 100 cases with bacter. exam. Journ. of eye, ear etc., 1904, p. 98.
Stirling, Montreal Med. journ., Okt. 1905 (Ophthalmology Jan. 1906).
Uhthoff, Über den gegenwärtigen Stand der Bindehaut- und Hornhautentzündungen. Samml. zwangl. Abhandl. von Vossius (Halle 1899, Marhold).
Usher, C. H., and Fraser, H., Ophthalmic Hospital Reports, 1906, p. 430ff.
Veasey, Bacteriology of acute conjunctivitis. Ophth. Review 1899, p. 354.
Schweinitz und Veasey, Ophth. Record, 1899, S. 80 u. 87.
Valenti, Sulla azione di alcune sostanze tossiche sulla congiuntiva oculare. Archivio di Ottalmol., 1900, VIII, p. 20.
Zia, Inaug.-Dissert., Marburg, 1903.
Zur Nedden, »Ergebnisse« (Lubarsch-Ostertag), 1900—1905.

All die referierten und die anderen analogen Arbeiten lassen zunächst im Verein mit den später in den Einzelkapiteln besprochenen erkennen, daß es absolut typische klinische Bilder für die einzelnen Infektionsarten nicht gibt. Andererseits muß jedoch besonders betont werden, daß relativ charakteristische Befunde doch existieren in dem Sinne, als z. B. bei der Diplobazillenconjunctivitis zweifellos das Bild der Ophthalmia angularis vorherrscht, während bei der Pneumokokkenconjunctivitis das in seiner klinischen Eigenart zuerst vom Verfasser charakterisierte Bild besonders häufig ist. In gleicher Weise gilt diese relative Bevorzugung für die Gonorrhoe, die Diphtherie, die Koch-Weeksschen Bazillen. Man darf also aus den Mitteilungen, welche über Abweichungen berichten, nicht den übertriebenen Schluß ziehen, als höre jede ätiologische Vermutungsdiagnose ganz auf. Das ist nicht der Fall. Ebenso sind bezüglich der Kontagiosität, der Komplikationen, der disponierenden Bedingungen weitgehende relative Unterschiede festzuhalten. Das Resultat ist, wie von allen Seiten hervorgehoben wird, daß klinische Diagnose und mikroskopischer Befund sich ergänzen müssen, weil in ätiologischer, prognostischer und auch oft prophylaktisch-therapeutischer Hinsicht eine ungleich größere Sicherheit dadurch gegeben wird. Ein Blick in die Arbeiten z. B. über epidemische Pneumokokkenconjunctivitis zeigt dies aufs deutlichste. Auch darüber werden die folgenden Einzelkapitel noch nähere Mitteilungen machen.

Es wird örtlich in verschiedenem Maße möglich sein, aus dem klinischen Bilde eine bakteriologische Wahrscheinlichkeitsdiagnose zu vermuten. An Orten, wo sowohl die Pneumokokkenconjunctivitis und die Infektion mit Koch-Weeksschen Bazillen häufiger vorkommen, wird man bei akuten Katarrhen zurückhaltend sein müssen, da es Fälle gibt, wo sich klinisch diese Infektionen nicht unterscheiden lassen, wenn auch bei Beachtung des ganzen Verlaufs und aller Einzelheiten auch hier für den Geübten manche Unterscheidung möglich ist. Wo dagegen, wie das in manchen Gegenden der Fall ist, nur die eine oder die andere Infektion vorkommt, wird die Vermutung sich auf eine bestimmte Infektion konzentrieren dürfen. So habe ich z. B. in Rostock, Breslau und Marburg die Wahrscheinlichkeitsdiagnose »Pneumokokkenconjunctivitis« fast immer richtig gestellt; in Freiburg, wo auch die K. W. Conjunctivitis oft vorkommt, sind Verwechslungen eher möglich.

Wir wissen, daß das Zustandekommen und das Bild einer Conjunctivitis von der pathogenen Eigenschaft der Bakterien sowohl, wie von der Beschaffenheit des Bodens abhängig ist, wenn auch diese

letztere, »die **Disposition**« bei den verschiedenen Bakterien eine sehr verschiedene Bedeutung besitzt. Ich meine damit nicht die verschiedene Gelegenheit zur Infektion, wie sie von den zufälligen äußeren Verhältnissen[1]) der Hygiene, Indolenz usw. abhängt, sondern die verschiedene Empfänglichkeit.

Daß dieser in dem Gebiet der Infektionskrankheiten so vielseitig sich äußernde Faktor der Disposition, der nach der ersten extremen, rein bakteriologischen Auffassung überall wieder zur Geltung und Anerkennung gelangt ist, auch bei manchen Augeninfektionen eine hervorragende Rolle spielt, ist eigentlich ganz selbstverständlich. Es muß aber auf diese Verhältnisse besonderer Nachdruck gelegt werden, da bis in die neueste Zeit manche Kollegen immer wieder daran Anstoß nehmen, daß dieselben Keime, z. B. Diphtheriebazillen, Pneumokokken bei verschiedenen Krankheitsbildern, ja sogar gelegentlich auf der gesunden Bindehaut angetroffen werden.

Der scharfe Unterschied, den man früher zwischen pathogenen und nicht pathogenen, saprophytischen Bakterien machte, hat sich ja überhaupt in der Bakteriologie mehr und mehr gemildert, indem innerhalb der natürlichen Familien vielfach Übergänge nachgewiesen wurden, welche für eine gemeinsame Entwicklung und Abstammung sprachen. Manche als reine nicht pathogene oder saprophytische Keime angesehene Bakterien haben sich als gelegentliche Krankheitserreger herausgestellt; und Kranheitserreger können ihre Virulenz mehr und mehr verlieren und dadurch unwirksam werden, wie auch andere morphologische und kulturelle Eigenschaften der Bakterien variieren.

Daher sind vielfach »Gruppen«, »Familien« hervorgetreten, welche die verwandten Unterarten zusammenfassen, und es ist die Aufgabe festzustellen, in welcher Beziehung die einzelnen Unterarten zu einander stehen. Auch die ophthalmologische Bakteriologie hat solche Aufgaben zu lösen: die Gruppe der Corynebakterien resp. des Diphtheriebacillus, die der Staphylokokken, der Gramnegativen Diplokokken, der Kettenbildner, der hämophilen Bakterien (Koch-Weeks und Influenza) unterliegen dieser Bearbeitung, und ich habe es mir angelegen sein lassen, das vorhandene Tatsachenmaterial und die offenen Fragen gerade in dieser Hinsicht darzulegen.

Wo wir sonst als pathogen uns bekannte Keime beim Gesunden finden, ist also entweder mangelnde Pathogenität der Bakterien oder refraktäre Beschaffenheit des Bodens möglich, oder beides kann sich in verschiedenem Grade kombinieren.

In welchem Maß diese Umstände bei den verschiedenen Bindehautinfektionen von Bedeutung sind, wird in den einzelnen Kapiteln zu erörtern sein. Ich gebe aber hier bereits eine orientierende Übersicht.

Das Vorkommen eines Bacteriums auch beim Gesunden macht in keiner Weise die bei gegebener Gelegenheit pathogene Bedeutung zweifelhaft, wenn anders sonstige sichere Beweise für letztere vorliegen. Ebensowenig, wie bei einer Choleraepidemie jeder, der mit dem Virus behaftet wird, erkranken muß, braucht dies bei den Bindehautinfektionen der Fall zu sein. Es kann refraktäre Individuen geben, ebenso solche, die nur wenig reagieren. Und ebenso, wie es sehr

[1]) Experimentalversuche, wie weit Brillen gegen Infektion durch trockene und feuchte Verstäubung einen Schutz bieten (sie tun das fast gar nicht) und wie weit eine infizierte Brille überträgt (sie tat dies regelmäßig), hat O. Rosenthal unter von Michels Leitung angestellt (Inaug.-Dissert., Berlin 1905).

ansteckende und wenig ansteckende Infektionskrankheiten, wie es abortive und schwere Fälle, wie es nach einmaliger Erkrankung immune Personen geben kann, so wird auch auf der Bindehaut ein absolutes Schema nicht gefordert werden dürfen.

Die Gonokokken, Koch-Weeksbazillen verlieren offenbar ihre entzündungserregende Wirkung für die Bindehaut nur sehr schwer, und ebenso sind sie von einer Disposition weitgehend unabhängig. Für den Diplobacillus Morax-Axenfeld gilt das nicht ganz in derselben Weise, aber doch auch in hohem Maße.

Diese, früher etwas zu weitgehend als »bedingungslos kontagiös« bezeichneten Keime sind für die Bindehaut in der Regel so pathogen, daß selbst da, wo man in einem Sekret nur einzelne Exemplare findet, die Wahrscheinlichkeit sehr groß ist, daß sie die Erreger sind, da ja bei starker Virulenz und entsprechender Empfänglichkeit eine kleine Zahl bereits genügen kann.

Aber gelegentlich können einzelne Exemplare — wohl nie größere Mengen — auch der genannten Keime ohne krankheitserregend zu wirken auf der Bindehaut sich finden.

Daß nicht jede Infektion mit diesen Keimen zur Erkrankung führt, geht für die Gonorrhoe schon aus ihrer nicht so ganz seltenen Einseitigkeit[1]) hervor. Ist auch wohl anzunehmen, daß manches Sekret auf der anderen Seite einfach nicht haftet infolge Fortspülung durch Tränen, daß ferner nicht immer eine Übertragung geschieht, so muß doch auch Empfänglichkeit bzw. Immunität hier eine Rolle spielen[2]). Denn bei den Koch-Weeksschen Bazillen und den Diplobazillen, die doch weniger sezernieren, teilt sich der Katarrh fast immer der anderen Seite mit. Es ist also eine Verschiedenheit in der Disposition der beiden Augen desselben Individuums möglich.

Daß nach überstandener Gonorrhoe es tatsächlich eine Zeitlang Immunität für die Bindehaut gegen Gonokokken geben kann, wird von Groenouw und Meyerhof hervorgehoben. (Diese Frage bedarf weiterer Prüfung unter Berücksichtigung der anderen gramnegativen Diplokokken.)

Plaut und v. Zelewski haben in meiner Klinik den Diplobacillus einigemale auf der gesunden Bindehaut von Personen angetroffen, denen der Tränensack exstirpiert worden war. Ebenfalls bei Gesunden fanden ihn Erdmann und Rymowicz.

Äußerst selten beim Gesunden ist bisher der Koch-Weekssche Bacillus gefunden (Plaut und v. Zelewski). Daß er auf der trachomatösen Schleimhaut überwintern könne, ohne Katarrh zu erzeugen, berichtet Meyerhof.

Dies und die Tatsache, daß es ganz leichte, kaum beachtete Fälle von Koch-Weeks-Conjunctivitis gibt, von denen aus andere schwer infiziert werden können, macht es nicht unwahrscheinlich, daß auch dieser Keim einmal »unschädlich« sein kann. Die Pathogenität der genannten Keime, die durch zahlreiche positive Übertragungen sichergestellt ist, wird dadurch natürlich in keiner Weise erschüttert werden.

Während für die Gonokokken, die Koch-Weeksschen Bazillen, die Diplobazillen anzunehmen ist, daß sie kurz vor der Erkrankung dem

---

[1]) Cf. auch den Abschnitt »Blennorrhoe« S. 209.

[2]) Panas und Randolph betonen, daß die einseitige Gonorrhoe beim Erwachsenen häufiger rechtsseitig und auf Einreiben mit der rechten Hand zurückzuführen sei. Die Disposition liege also hier an einem mechanischen Insult. Auch von Michel und Bach wird auf das Reiben der Augen Wert gelegt.

Träger durch Übertragung von außen[1]) zugeführt worden sind, und daß nur ausnahmsweise es sich um eine Erkrankung durch Virulentwerden schon vorhandener, aber latent anwesender Keime handelt, liegt diese letztere Möglichkeit bei den anderen »fakultativen« Conjunctivitiserregern in viel höherem Maße vor. Bei den Pneumokokken ist zwar die Möglichkeit von Kontaktübertragung vorhanden; es liegen sichere Impfbeweise vor und das Vorkommen von Epidemien spricht in dieser Richtung. Aber, wie der Verfasser zuerst betont hat, daneben ist auch daran zu denken, daß infolge von gesteigerter Empfänglichkeit oder gesteigerter Virulenz eine Art von »Selbstinfektion« vorkommen kann, ausgehend von bis dahin mehr saprophytär vorhandenen Pneumokokken, wie sie ja öfters auf der normalen Bindehaut vorkommen. Besonders sporadische Fälle finden damit ihre Erkläruug.

Das gleiche könnte für manche Influenzabazillenfälle in Betracht kommen, für Steptokokken. Ob für die Diphtheriebazillen in dem Sinne eine »Selbstinfektion« vorkommt, daß die sog. Xerosebazillen, die konstanten Saprophyten, sich bei gegebener Gelegenheit in giftige Löfflersche Bazillen verwandeln, ist noch strittig. Für die Staphylokokken, wo sie conjunctivitiserregend wirken, würde nicht die Infektion von außen, sondern der Modus der »Selbstinfektion« in erster Linie zu berücksichtigen sein.

---

[1]) Die Infektion der Bindehaut erfolgt, soweit sie von außen her geschieht, entweder durch direkten oder indirekten Kontakt (auch an die Übertragung durch Fliegen sei erinnert [Welander]), oder durch Übertragung durch die Luft. Letzterer Weg wird im allgemeinen gegenüber dem ersteren sehr zurücktreten. Für eine Luftübertragung kommt zunächst eine Tröpfcheninfektion (Flügge) in Betracht, indem Erreger von der Bindehaut sich der Nase und der Mundrachenhöhle mitteilen (durch den Ductus nasolacrimalis, durch herabfließendes Sekret usw.) oder von vornherein dort sind und von dort durch Sprechen, Husten, Niesen verstäubt werden können. Wir haben zuerst in der Arbeit von Lobanow (Arch. f. Ophth., 1900, LI, S. 431) auf diese Möglichkeit hingewiesen. Bei sehr rapid sich ausbreitenden Epidemien ist dieser Modus vielleicht beteiligt.

Die Möglichkeit einer Luftübertragung ausgetrockneter oder an feinste Staubteilchen gebundener Bakterien hängt natürlich ab von der Austrocknungsfähigkeit und Verstäubbarkeit der betreffenden Bakterien. Die Literatur über diese Frage ist in der erwähnten Arbeit von Lobanow zusammengestellt. Nach den Ergebnissen von Germano und M. Neisser ist von den augenpathogenen Keimen der Gonococcus sehr wenig resistent gegen Austrocknung; Streptokokken, Pneumokokken länger, doch bei verschiedenen Stämmen in sehr verschiedenem Grade; der Diphtheriebacillus noch mehr und die Staphylokokken noch mehr. Die Sporenbildner, unter denen hier der Subtilis zu nennen ist, sind am resistentesten. Gerade für diesen letzten Keim gibt Gourfein an, daß er mit Staub oder Erde übertragen werde. Es werden in dieser Hinsicht auch für die einzelnen Keime sich Verschiedenheiten ergeben, auch nach der Art der Eintrocknung; in Sekret eingetrocknete Bakterien werden sich relativ länger halten, als eingetrocknete Reinkultur, wie dies ja besonders z. B. für Pneumokokken bekannt ist. Auch ist ein Unterschied zu machen zwischen Austrocknung bis zu feinster Verstäubung derart, daß die schwebende Zimmerluft transportiert, und einer Eintrocknung in gröberen Partikelchen, welche nur durch stärkere Luftbewegung transportiert werden können. Mit schwebendem Zimmerstaub waren die von Lobanow daraufhin geprüften conjunctivalen Xerosebazillen zumeist nicht verstäubbar, so daß er für dieselben die vielfach übliche Bezeichnung »Luftstäbchen« ablehnt. Es bedarf weiterer Untersuchungen über diese Frage, besonders hinsichtlich der Conjunctivitiserreger.

Im allgemeinen aber wird, um das zu wiederholen, die Luftübertragung in der Pathogenese der epidemischen Bindehautentzündungen keine große Rolle spielen gegenüber direktem und indirektem Kontakt.

Unter diesen Umständen wird die Wechselwirkung zwischen Pathogenität und Disposition besonders bei den »fakultativen« Conjunctivitiserregern von großer Bedeutung sein.

Die Pneumokokken-Erkrankung der Bindehaut mit ihrem oft kritischen, eigenartigen Verlauf bietet ein sehr interessantes Beispiel dafür, daß zahlreiche Personen gegen sie eine immune Bindehaut besitzen können, und daß doch diese Keime bei anderen auf dem Wege der Kontaktübertragung zweifellos krankheitserregend wirken. Es sind einerseits eine ganze Reihe Übertragungen auf den Menschen mit positivem Erfolge ausgeführt worden, denen andererseits meine zahlreichen negativen Impfungen gegenüber stehen, ohne daß diese Ergebnisse jedoch einen Widerspruch darstellen. (Bei dieser eigentümlichen Infektionskrankheit — auch darin gleicht sie der Pneumonie — ist zudem der Einfluß klimatischer Schädlichkeiten in manchen Fällen wahrscheinlich; die »Erkältung«, welche eine Zeitlang als unmodern aus dem medizinischen Sprachschatz verschwinden sollte, scheint hier wieder zu ihrem Rechte zu kommen.)

Für den Diphtheriebacillus sind die disponierenden Faktoren schon in den Arbeiten von Sourdille und Uhthoff eingehend erörtert, ihnen schließen sich fast alle neueren Untersucher an. Beweisende Übertragungen dieser Bakterien auf den Menschen sind hier allerdings nicht ausführbar gewesen; wohl aber haben Morax und Elmassian mit Diphtherietoxin (durch protrahierte Einträuflungen) bei Kaninchen typische membranöse Bindehauterkrankungen hervorgerufen. Daß seine Giftwirkung für das Bild vieler Diphtherien von entscheidender Bedeutung ist, ja daß sie allein zur Erzeugung einer Diphtherie imstande ist, ist nach diesen Morax-Elmassianschen Experimenten nicht zu bestreiten. Dieselben sind um so wichtiger, als mit den Bazillen ganz analoge Prozesse beim Tier sich nur gelegentlich hervorrufen lassen (Henke, Arbeiten aus dem pathol. Institut Tübingen, II, S. 321). Bei der einmaligen Applikation der Bakterien kommt es offenbar nicht immer zu genügender Entfaltung der Toxinwirkung. Die Befunde virulenter Diphtheriebazillen auf gesunder oder einfach katarrhalischer Bindehaut (Pichler, A. v. Hippel, Pes, Mc Kee, Vossius-Wagner, Mathieu) ändern daran nichts, wie übrigens die letztgenannten Autoren in diesen Befunden auch keineswegs einen Gegenbeweis gegen die Pathogenität erblickt haben.

Für die Streptokokken ist, trotz fehlenden Impfbeweises beim Menschen, eine conjunctivitiserregende Eigenschaft für manche Personen so gut wie sicher, weil in Übereinstimmung mit den Befunden im Rachen die nekrotisierende Wirkung ihrer Ansiedelung in der Schleimhaut ohne weiteres hervortritt, ganz besonders wegen des meist schweren Verlaufs dieser Fälle. Die mit reinem Streptokokkenfiltrat von Bardelli erzielten experimentellen Entzündungen werden allerdings von Coppez (597) bestritten; es scheint hier der Mikroben selbst und ihres Endotoxins zu bedürfen.

Die enorme Häufigkeit der Staphylokokken auf der gesunden Bindehaut sowie bei Reizungen, mit denen sie sicher nichts zu tun haben, läßt für die nicht hochvirulenten Vertreter dieser Art allerdings die pathogene Bedeutung unbewiesen erscheinen. Jedoch ist es nicht ausgeschlossen, daß dort, wo sie sich in großer Zahl und virulent vorfinden und besondere disponierende Umstände einwirken, sie gelegentlich Ursache von Bindehautentzündungen, besonders pseudomembranösen, werden können. Hier ist aber nach wie vor Zurückhaltung geboten, weil die vorgenommenen Übertragungen massenhafter virulenter Kokken (Leber, Sattler u. a.) niemals einen nennenswerten Katarrh haben erzeugen können.

Über das Bacterium coli haben wir bisher eine nur geringe Erfahrung. Beweisende Impfungen fehlen noch, doch ist seine gelegentliche katarrherregende Wirkung durch die Fälle von Taylor, Axenfeld, Bietti, Groenouw und Cramer sehr wahrscheinlich gemacht, — auch nach Analogie mit anderen Schleimhäuten.

Die conjunctivitiserregende Wirkung der Influenzabazillen, die nach Angabe von Giarrè-Picchi und Rymowicz auch auf gesunder Bindehaut vorkommen, ist bisher nicht exakt bewiesen. Die Impfungen menschlicher Conjunctiven (Luerssen, Axenfeld) waren ergebnislos. Doch bietet ihre massenhafte und oft ausschließliche Anwesenheit im Sekret mancher Bindehautentzündungen immerhin eine Berechtigung, von einer »Influenzabazillenconjunctivitis« zu sprechen, zumal ihre entzündungserregende Wirkung auf andere Schleimhäute, besonders die Luftwege, sehr wahrscheinlich ist.

Ebenso zu beurteilen sind die Pneumoniebazillen. Ihre katarrherzeugende Fähigkeit ist wahrscheinlich wegen der schwer pyogenen Wirkung im Gewebe, in der Lunge, den Nasennebenhöhlen usw.

Die gelegentliche conjunctivitiserregende Wirkung des Bacillus subtilis ist durch die neuesten Untersuchungen von Michalski und Gourfein einigermaßen wahrscheinlich gemacht, obwohl hier keine Analogien von anderen Schleimhäuten vorliegen. Notwendig scheint dazu aber ein einleitender traumatischer Reiz, das Eindringen von Erde oder Staub zu sein.

Eine charakteristische Tatsache zum Kapitel der »Disposition« ist die Erscheinung, daß die genannten Bindehautinfektionen bei ausgesprochen »skrofulösen« Personen das Bild der »Conjunctivitis phlyctaenulosa« herbeiführen können. Ich darf diese Tatsache, auf die später noch eingegangen wird, schon hier besonders hervorheben; insbesondere die Diplobazillen unterhalten und veranlassen häufig das typische Bild der phlyktänulären Keratoconjunctivitis. Die Sekretuntersuchung ist für solche Kranke dann besonders wertvoll, weil oft erst die gegen die Diplobazillen gerichtete Zinktherapie die Entzündung endlich zur Ruhe bringt. Gerade das dürfte ein prägnantes Beispiel dafür sein, daß auf ein und dieselbe Noxe der infizierte Boden in verschiedener und charakteristischer Weise reagiert.

In das Kapitel der »Disposition« gehört auch die Tatsache, daß manche der verschiedenen Arten der Conjunctivitis epidemiologisch auf der Erdoberfläche verschieden sich verteilen. Spielt hier auch vielfach die äußere Gelegenheit zur Infektion eine Rolle, so zeigen sich doch andererseits manche Unterschiede, die darauf allein nicht zurückzuführen sind. In den einzelnen Kapiteln der Bindehautinfektionen wird auf diese Epidemiologie noch weiter eingegangenwerden.

Ob auf diesem Gebiete die Rasse überhaupt eine Rolle spielt, scheint zweifelhaft und noch unbewiesen; nur auf dem Gebiete des Trachoms tauchen solche Angaben immer wieder hervor.

Im übrigen kann der Allgemeinzustand eine Rolle spielen; wir wissen dies besonders für den Verlauf bei der Blennorrhoea neonatorum.

Wie weit wir von einer spezifischen erworbenen Immunität der Bindehaut sprechen dürfen, wird in den einzelnen Kapiteln zu besprechen sein.

Daß die Bindehaut an allgemeiner Immunität teilnimmt, ist für die antitoxische Diphtherieimmunität erwiesen. (Analoges kennen wir von der Abrinimmunität; es gibt auch eine rein lokale Abrinimmunität der

Conjunctiva [Römer].) Für die Pneumokokkenimmunität liegt die gleiche Annahme nahe, wenn sie auch, wegen der unsicheren Wirkung der Pneumokokken auch auf die Schleimhaut nicht immunisierter Tiere, schwer zu beweisen ist.

Für Gonokokken lassen sich bei Versuchstieren Schutzstoffe erzeugen; wieweit beim Menschen solche Umstände für die Bindehaut in Betracht kommen, entzieht sich der Beurteilung. Für Diplobazillen und Koch-Weeks-Bazillen mit ihrer ausschließlichen Bindehautpathogenität ist die Frage überhaupt nicht zu diskutieren.

Bei den anderen falkultativen Erregern wird allgemeine Immunität jedenfalls viel weniger für die Nichterkrankenden in Betracht zu ziehen sein, als die disponierende Wirkung anderweitig entstandener lokaler Reizzustände oder die Schädigung und Resistenzherabsetzung der Gewebe bei den erkrankenden Personen auslösend wirkt.

Cramer zeigte an einem großen Material, wie sehr rein machanische Läsionen der Lider bei der Geburt auf das Zustandekommen der Neugeborenenkatarrhe von Einfluß sind.

Lobanow infizierte die Bindehaut von Kaninchen unter verschiedenen Verhältnissen mit Staph. pyog. aur., Streptokokken oder Pneumokokken und stellte fest, daß die Unterdrückung des Lidschlages eine schwere Entzündung veranlasse, ebenso ein Verschluß des Tränenkanälchens sowie eine Verengerung der Lidspalte. Junge Tiere waren empfänglicher und erkrankten in der Regel schwerer. Eine verstärkte Tränenabsonderung hatte keinen Einfluß, so daß eine eigentlich bakterizide Wirkung der Tränen in Abrede gestellt wird. Wurde die Cornea ihres Epithels beraubt, so trat eitrige Keratitis ein.

Römer konnte nachweisen, daß Einwirkung verschiedenen sterilen Staubes (Steinkohlenstaub, Eisenschleifstaub, Wollscherstaub, Wollspinnstaub, Holzstaub, Tabakstaub, Straßenstaub) die Keimzahl der Bindehaut außerordentlich vermehrte. Der Staub rief, je nach der mechanischen und chemischen (Tabak!) Reizung Hyperämie und Sekretion hervor. Zweimal trat unter 100 Versuchen eine eitrige Keratitis auf, nachdem wahrscheinlich Staubpartikel das Epithel verletzt hatten, so daß eine Infektion mit Staphylokokken zustande kommen konnte.

Um festzustellen, in welchem Umfange der Staub Infektionen herbeiführt, brachte Römer Milzbrandbazillen und Sporen mit Staub vermengt in den Conjunctivalsack; es trat nur bei wenigen Tieren Entzündung und Allgemeininfektion ein. Wenn er aber nach der Einbringung die geschlossenen Lider des Tieres einige Male rieb, so waren die Infektionen häufiger. Es geht daraus hervor, daß für die Hadernkrankheit auch einmal die Bindehaut die Eingangspforte sein kann. Da ferner Milzbrandsporen, an Staub angetrocknet, noch nach 7 Tagen sich aus dem Conjunctivalsack virulent züchten ließen, wird man es für möglich halten müssen, daß Bakterien mit Staub vermengt nicht immer schnell nach der Nase weggespült werden, sondern daß sie sich längere Zeit halten können.

Für die Ätiologie der Bindehautentzündungen beim Menschen geben die Staubversuche Römers wertvolle Anhaltspunkte, indem sie zeigen, wie kleinste Verletzungen und chemische Reize die Bindehaut empfänglich machen können.

Wie kommt aber ohne dieselben, z. B. bei Bouillonimpfungen der menschlichen Bindehaut, eine Infektion zustande? Preßt hier der Liddruck die Bakterien ein? Werden gerade nur die pathogenen von den Epithelien — zu deren Verhängnis — aufgenom-

men, wegen ihrer besonderen Affinitäten? Oder findet eine Aufnahme doch auch von anderen Bakterien statt, nur daß diese unwirksam werden? Wie vollziehen die Epithelien die Aufnahme von Bakterien? Oder findet ein Transport durch Leukocyten statt? Oder geschieht ein aktives Eindringen der Bakterien? Wo halten sich dieselben während der Inkubationszeit auf? Liegt doch hier die merkwürdige und interessante Tatsache vor, daß z. B. nach Übertragung von Diplobazillen auf die menschliche Schleimhaut die Bakterien zunächst verschwinden oder doch nicht nachweisbar werden (Morax, Axenfeld), um am 3. oder 4. Tage mit Beginn der Entzündung hervorzutreten. Daß während der Entzündung die Erreger z. T. in den Schleimhautepithelien liegen, ist bekannt. Vermutlich wird dies auch während der Inkubation der Fall sein. Die notorisch sich sehr selten selbständig entzündende Bindehaut des Kaninchens wird uns über diese Fragen voraussichtlich niemals ganz belehren können.

Ist nun aber die Infektion geschehen und haften die Keime, so entfalten sie ihre Giftwirkung. Daß ihre Toxine auf die Eigenart des sich dann entwickelnden Bildes einwirken, geht aus den Untersuchungen von Morax und Elmassian hervor, welche ein besonderes theoretisches Interesse beanspruchen.

Sie machten mit filtrierten und abgetöteten Kulturen stundenlang fortgesetzte Einträufelungen in den Conjunctivalsack des Kaninchens. Da Gonokokken, Koch-Weeksche Bazillen und Diplobazillen sich nicht selbst auf tierischer Schleimhaut vermehren, schien ihnen diese Instillationsmethode der einzige Weg, die gleiche Einwirkung wie beim Menschen zu entfalten.

Mit Gonokokkentoxin, welches sie 4—5 Stunden lang alle 2 Minuten einträufelten, erzielten sie 12 Stunden später eine heftige Entzündung, welche nach 24 Stunden zurückging. Sie war um so heftiger, je virulenter die Kultur war. Auch auf 58° erwärmt behielt das Toxin diese Wirkung, während dieselbe bei höheren Temperaturen schnell verloren ging. Analoge, nur nicht so protrahierte Einträufelungen beim Menschen wirkten in gleicher Weise.

Morax und Elmassian machten dann den Versuch, ob mit diesem Toxin eine Heileinwirkung auf das Trachom sich erzielen ließe; doch war das nicht der Fall.

Filtrate resp. abgetötete Kulturen des Diplobacillus, des Koch-Weeksschen Bacillus wirkten sehr viel geringer; auch bei diesen trat die Reizung erst einige Stunden nach Beendigung der Einträufelung hervor.

Das Toxin hochvirulenter Staphylokokken wirkte ähnlich wie das der Gonokokken.

Am intensivsten wirkte Diphtherietoxin. Erst 10—18 Stunden nach Beginn der 6—8 stundenlangen Einträufelungen zeigt sich die erste Reizung; nach etwa 24 Stunden treten unter erheblicher Schwellung und Entzündung die ersten Pseudomembranen hervor, bis zu 48 Stunden steigt der Prozeß immer noch an und bietet dann das typische Bild der Diphtherie, klingt ab und ist nach 4—5 Tagen ausgeheilt. Dabei ist es nicht möglich, durch stärkere Toxinkonzentrationen die Inkubationszeit und die Entwicklung abzukürzen; nur die toxischen Allgemeinerscheinungen treten stärker hervor. Durch intaktes Epithel dringt dies Toxin offenbar langsam, durch einen Epitheldefekt hindurch aber dringt es sehr schnell ein, indem es eine ausgesprochene Keratitis hervorruft.

Manche anderen Gifte wirken im Gegensatz zu diesen Toxinen schon nach einmaligem Aufträufeln, z. B. Schlangengift und Abrin. Ersteres wirkt sofort, das Abrin dagegen erst nach einer Inkubation von etwa 12 Stunden.

Randolph [1]) bestreitet demgegenüber, daß fortgesetzte (bis 8 Stunden lang) Einträufelungen filtrierter Kulturen (er prüfte 2 Wochen alte Kulturen von Gonokokken, Staph. pyog. aur., Staph. alb. epidermidis, B. coli, Diphtheriebazillen, Xerosebazillen, Streptococcus pyogenes) die gesunde Conjunctiva in Entzündung versetzen, während Injektion in die Conjunctiva oder die vordere Kammer eine Reaktion hervorruft. Hatte jedoch eine Epithelläsion stattgefunden, dann trat auch nach Einträufelung die Wirkung ein. Er hält Injektion unter die Bindehaut für ein feines Erkennungsmittel toxischer Wirkung.

Wir sind jedoch nicht berechtigt, die positiven Resultate von Morax-Elmassian etwa auf unbeabsichtigte Verletzungen zurückzuführen. Die Frage bedarf vielmehr erneuter Prüfung.

Valenti [2]) hat ebenfalls mit der Einträufelung von Toxinen des Staphylococcus aureus, der Diphtheriebazillen, des Typhus und des Milzbrandes keine erhebliche Reaktion erhalten, wohl aber mit dem des Bacterium coli. Über das Colitoxin macht er ferner die auffallende Angabe, daß auch nach subkutaner Injektion fern vom Auge eine Conjunctivitis eintrat; 8—10 Stunden nach der Injektion beginne die Giftausscheidung auf die Conjunctiva vom Blute aus. Die vorher schon auf der Bindehaut vorhandenen Mikroorganismen sollen durch den Einfluß dieser Toxine giftiger werden und sich an der Conjunctivitis beteiligen. Es wäre, wenn sich diese Angaben bestätigen, dadurch das Vorkommen einer endogenen toxischen Conjunctivitis nachgewiesen.

Wieweit Toxine vom Bindehautsack auf die Cornea wirken, zeigen die interessanten Untersuchungen von Coppez.

Danach ist das Diphtherietoxin, auch ohne Mitwirkung von Eiterkokken, imstande, überall, wo ein Epitheldefekt besteht, intensiv reizend und zerstörend auf das Cornealgewebe zu wirken. Allmählich vermag es auch das intakte Cornealepithel zu lockern.

Streptokokkentoxin wirkte auf die Hornhaut nur sehr wenig, auch bei Epitheldefekten. Coppez glaubt nach seinen Versuchen, daß die entgegengesetzten Angaben von Bardelli darauf beruhen, daß er nicht Filtrate, sondern Bouillonkulturen benutzte, in denen die Kokken durch desinfizierende Zusätze abgetötet waren.

Pneumokokkentoxin wirkte nur wenig, auch dort, wo das Epithel defekt war.

Staphylokokkentoxin hat Coppez nicht selbst benutzt. Die Angaben von Solowiew und Molodorowsky hält er für der Nachprüfung bedürftig.

Es ist nach diesen Mitteilungen leicht zu berechnen, wieweit bei den verschiedenen Conjunctivalinfektionen Hornhautkomplikationen lediglich von den Toxinen herrühren können. In erster Linie wird es sich um Eindringen der Bakterien selbst bzw. gleichzeitig anwesender Entzündungserreger handeln, deren Einwirkung jedoch durch die Toxine mehr oder weniger unterstützt werden kann. Hinter dem Diphtherietoxin stehen in dieser Hinsicht alle anderen weit zurück.

Wie aus den mitgeteilten statistischen Daten ersichtlich, ist der **bakteriologisch negative Teil** der Bindehautentzündungen auch heute noch erheblich, bei welchen wir gar nichts, oder denselben Befund, wie auf der normalen Bindehaut, oder doch nur Keime finden,

---

[1]) The rôle of the toxins in inflammations of the eye. Bulletin of the John Hopkins Hospital, Baltimore 1903, XIV, p. 47.

[2]) Arch. di Ottalm., 1900, VIII, p. 20.

denen wir eine sichere ätiologische Bedeutung nicht beilegen dürfen[1]). Solch ein »negativer« oder bakteriell nicht verwertbarer Befund läßt uns zunächst fragen, ob nicht eine traumatische, oder rein chemisch-physikalische Einwirkung vorliegt (z. B. auch die Wirkung von Stellungsanomalien, reibenden Cilien, Konkrementen, Einwirkung von Staub[2]) und Dämpfen usw.), oder ob nicht benachbarte Reizzustände (Lidveränderungen usw.[3]) die Bindehaut nur indirekt beteiligen.

Es kommen weiter folgende Möglichkeiten in Betracht:

1. Die Erreger sind vielleicht mit unseren Methoden noch nicht festzustellen, obwohl es sich um eine von außen übertragene mikroparasitäre Erkrankung handelt. Das ist sicher der Fall beim Trachom (Conjunctivitis granulosa), sowie bei einem Teil der follikulären Bindehauterkrankungen von unzweifelhaft infektiösem Charakter.

Die Möglichkeit, daß die Ursache in für uns noch nicht nachweisbaren Bakterien besteht, wird mit mehr oder weniger großer Wahrscheinlichkeit auch für andere Bindehautentzündungen offen zu lassen sein, z. B. für den Frühjahrskatarrh(?), einen Teil der sogenannten skrofulösen Entzündungen, die Parinaudsche Conjunctivitis.

Allein bei den »negativen« Fällen, besonders bei den zahlreichen sporadischen Fällen, denen Kontagiosität nicht eigen ist, oder doch nicht eigen zu sein scheint, ist zu überlegen auch

2. die Möglichkeit, ob und inwieweit es endogene Reize sind, welche die Schleimhaut treffen.

Auf den ersten Blick wird diese Möglichkeit sehr fernliegend erscheinen. Eine Schleimhaut soll katarrhalisch erkranken durch Schädlichkeiten, die auf dem Wege der Blutbahn ihr zugeführt werden?

Was soll besonders bei doppelseitiger Erkrankung gerade in den Bindehäuten infektiöse Schädlichkeiten lokalisieren?

Wird nicht diese Entstehungsweise stets eine ganz hypothetische und sehr unwahrscheinliche sein, der gegenüber wir auch bei bakteriologisch negativem Sekret doch immer lieber annehmen werden, daß die ektogen eingedrungene Ursache für uns eben nur noch nicht nachweisbar ist?

Solche Überlegungen scheinen sehr am Platze und es würde natürlich ganz falsch sein, wollten wir bei den bisher bakteriell nicht definierbaren Fällen (ich sehe hier natürlich von dem sicher ektogenen Trachom und anderen übertragbaren Formen ab) einfach sagen, sie seien endogen, etwa nach der Weise der alten Erkältungslehre.

Andererseits sind wir aber doch mehr verpflichtet, als manche zugeben wollen, die Möglichkeit endogener Bindehautentzündung im Auge zu behalten, weil wir einige unzweifelhafte endogene Formen[4]) tatsächlich kennen.

Auf die Tatsache, daß es eine endogene gonorrhoische Bindehautentzündung gibt, hat zuert Fournier[5]) aufmerksam gemacht, der sie unter dem Namen »Conjonctivite blennorrhagique spontanée« beschrieb.

---

[1]) Den gewöhnlichen Staph. albus und die Xerosebazillen, die sich öfters finden, als Ursache zu bezeichnen, wie Randolph dies tut, ist nicht gerechtfertigt.

[2]) Einwirkung von scharfem Staub, von Raupenhaaren kann sogar epidemieartig wirken.

[3]) Ein Fall solcher »sekundären Conjunctivitis« ist auch beim Molluscum contagiosum des Lidrandes gegeben (Peters, Elschnig).

[4]) Die endogene Infektion der Bindehaut bei schwerer Sepsis (Wagenmann, Arch. f. Ophth., 1888, XXXIV, p. 251; Axenfeld, ibid., 1894, XVI, 4) ist sehr selten und bleibt für die Conjunctivitis acuta im allgemeinen außer Betracht.

[5]) Gazette des hopitaux, 1885, Dez.

Er bezeichnete so diejenigen Fälle, wo gleichzeitig mit Anfällen von Tripperrheumatismus und mit diesem rezidivierend eine Bindehautentzündung meist doppelseitig hervortrat, welche zwar heftig und mit starken Beschwerden und auffallend lebhafter Injektion der Conjunctiva bulbi verbunden war, aber doch nicht den schwer eitrigen Charakter der gewöhnlichen ektogenen Gonorrhoe besaß, auch fast niemals zu Hornhautkomplikationen führte[1]).

1887 brachte HALTENHOFF[2]) unter der Bezeichnung »Conjonctivite blennorrhagique sans inoculation« eine Reihe weiterer Beobachtungen.

Er machte zuerst darauf aufmerksam, daß diese Form sich vorwiegend bei Männern findet.

VAN DER STRAETEN[3]) wies darauf hin, daß sie sich von der ektogenen Blennorrhoe durch das Fehlen der Gonokokken im Sekret unterscheidet.

Dies wurde von MORAX[4]), der genaue bakteriologische Untersuchungen vornahm, im allgemeinen bestätigt. Er betonte jedoch, daß es auch Fälle mit spärlichen Gonokokken gebe (eine Ausnahme stellt der Fall von NOBBE[5]) dar), ähnliches hat PARINAUD gesehen (cf. MORAX), eine Erfahrung, welche von VAN MOLL später bestätigt wurde.

Natürlich ist in einem Falle mit positivem Gonokokkenbefunde der Einwurf naheliegend, daß hier keine metastatische, sondern doch eine ektogene Übertragungsgonorrhoe vorgelegen habe.

Allein auch für diese Fälle von MORAX und VAN MOLL ist deshalb an der endogenen Natur nicht zu zweifeln, weil die Bindehautentzündung doppelseitig zu gleicher Zeit mit Gelenkergüssen einsetzte, gutartig ablief, nur ganz in derselben Weise mit Rheumatismus rezidivierte.

Dieser inkonstante Bakterienbefund im Sekret solcher Fälle (meist negativ bzw. nur gewöhnliche Staphylokokken, oder Xerosebazillen, gelegentlich Gonokokken[6])) bietet dem prinzipiellen Verständnis keine Schwierigkeiten.

Wie MORAX und AXENFELD[7]) hervorgehoben haben, kann sich das Fehlen der Gonokokken analog den oft negativen Befunden in gonorrhoischen Gelenkergüssen in der Weise erklären, daß die Gonokokken in den Gefäßen bzw. im Gewebe der Bindehaut sitzen und eine Schleimhautreizung bewirken können, ohne dabei selbst an die Oberfläche auszutreten[8]). Es ist deshalb nicht statthaft, aus dem negativen Gonokokkenbefund mit Bestimmtheit schließen zu wollen, die Entzündung sei hier nicht durch eine Metastase der Gonokokken selbst entstanden, sondern es handle sich um eine reine Toxinmetastase (ein Begriff für den sichere Beweise bisher fehlen[9]), wenn eine solche auch nicht mit Sicherheit ausgeschlossen werden darf). Es ist auch nicht zutreffend, aus dem Befund von Staphylokokken in den gonokokkenfreien Fällen mit Bestimmtheit

---

[1]) Eine weitere Mitteilung erfolgte von RÜCKERT, Klin. Monatsbl. f. Augenh., 1886.

[2]) Arch. f. Augenheilk., 1887.

[3]) Archives medicales belges, juillet 1891.

[4]) Etiologie des conjonctivites aiguës. Thèse de Paris 1894, p. 69, und Internat. Ophth. Kongr. Utrecht, 1899, Disk. zu VAN MOLL.

[5]) Med. Zeitung 1895, Nr. 33.

[6]) Übrigens wird es für solche »Gonokokken«befunde in Zukunft der kulturellen Differentialdiagnose gegen die anderen gramnegativen Diplokokken bedürfen.

[7]) Ergebnisse der pathol. Anat. von LUBARSCH-OSTERTAG, Abs. Bakteriol. des Auges 1895/96, S. 575, und internat. Ophth. Kongr. Utrecht, 1899, Disk. zu VAN MOLL.

[8]) NOBLE, Allg. Wien. med. Zeitg., 1895, Nr. 33.

[9]) Experimentell gelingt es beim Kaninchen, dem Staphylotoxin oder Toxin des Bac. pyocyaneus einverleibt sind, nicht, eine lokalisierte Entzündung am Auge hervorzurufen, auch nicht wenn man starke Reize, Verletzungen lokal appliziert (cf. SHIMAMURA). Die entgegenstehenden Angaben von TORNATOLA beruhen auf Untersuchungsfehlern. Klin. Monatsbl. f. A., 1901; doch cf. auch VALENTI, S. 117.

zu schließen, hier sei eine Mischinfektion anzunehmen, da Staphylokokken auf der Bindehaut eine allzuhäufige Erscheinung sind, ohne daß sie ätiologisch eine Rolle spielen.

Weitere Mitteilungen über die metastatisch-gonorrhoische Conjunctivitis bringen die Arbeiten von Peters und Gieler[1]). Aus ihnen ist die wichtige Tatsache hervorzuheben, daß die Rezidive auf der Bindehaut auch ohne Gelenkerscheinungen für sich allein auftreten können. Die Autoren entnehmen daraus, daß man bei ätiologisch dunkeln Fällen akuter Conjunctivitis immer auch an eine urethrale Ursache denken solle.

Scheffels und Burchardt haben betont, daß gleichzeitig Chorioretinitis vorkommen könne. Becker sah mit solcher Conjunctivitis Schwellungen der Ohrmuschel auftreten.

Wicherkiewicz und Bahr berichteten über gleiche Beobachtungen und der letztere gab an, auch bei anderen Gelenkerkrankungen das gleiche gesehen zu haben. Auch die letzten Jahre brachten bestätigende Erfahrungen (Kaldovitz, Knapp, Lechner, Kurka u. a.), so daß an dieser endogenen Conjunctivitis nicht mehr zu zweifeln ist[2]).

Die Frequenz und die Pathogenese ist jedoch auch heute noch ein Gegenstand der Kontroverse (cf. die Diskussion in der Wiener Ophth. Ges. 6. Dez. 1905, Vortrag von Ullmann. Z. f. A., XV, S. 92; ferner in der Ophth. Ges. von Philadelphia, 20. Nov. 1906, Vortrag von Campbel Posey).

Auch bei manchen exanthematischen Krankheiten [Scarlatina, Morbillen, Erythromelalgie (Hilbert), Erythema exsudativum (Chaillous, Steffens, Reis) und anderen Krankheiten] kommen wohl endogene Schädlichkeiten in Frage. Bei den Masern legt gerade der wechselnde, nicht charakteristische Befund (Morax, Franz. ophth. Kong. 1903) den Gedanken nahe, daß als Wesentliches eine endogene Reizung vorliegen könnte.

Giarré und Picchi berichten bei Masernkranken Influenzabazillen auf der Bindehaut gefunden zu haben, ebenso einigemale M. Neisser und Morax. Schottelius fand auffallend oft Streptokokken. Andere Fälle von Masernkatarrh zeigen die bekannten Conjunctivitiserreger und dürften auf Komplikationen beruhen. Die Art dieser Keime kann natürlich auf den weiteren Verlauf von Einfluß sein; im übrigen sind sie nicht die erste Ursache.

Unter diesen Umständen darf die Möglichkeit endogener Faktoren bei der weiteren Erforschung der ätiologisch dunkeln Fälle von Conjunctivitis nicht vernachlässigt werden. Ich selbst habe beobachten können, daß manche dunkeln Conjunctivitiden von leichter Iritis begleitet oder gefolgt waren, so z. B., daß zunächst nur das Bild der akuten Conjunctivitis bestand, daß aber während des Abklingens derselben iritische Reizung hervortrat. Solche Kombination erinnert an endogene Reizung, wenn sie auch noch kein sicherer Beweis ist. Erinnert sei hier auch an Conjunctivalreizungen bei gichtischen Personen. Es ist nicht einzusehen, warum nicht anderweitige Allgemeininfektionen als die gonorrhoische die Conjunctiva gelegentlich beteiligen können, besonders solche, die zu Gelenkerscheinungen führen (cf. Wagenmann, Arch. f. Ophth., 1897, XLIII, 1, S. 83; Desmons, Conjonctivite rhumatismale. Thèse de Lille 1905).

Eine interessante und prinzipiell bemerkenswerte Beobachtung zur Frage der endogenen Conjunctivitis, wie der hämatogenen Schleimhauterkrankungen

---

[1]) Inaug.-Dissert., Bonn 1897.

[2]) Cf. auch Thorner und Greeff, Charité-Annalen XXVIII u. XXIX, 1904 u. 1905, ferner Burnett, Journ. of the Amer. med. assoc., 1905, 23. Dez. Analog sind zu beurteilen die metastatisch-genorrhoischen Entzündungen der Tränendrüse, cf. S. 269.

überhaupt, bringt die bei C. Fränkel (Halle) entstandene Arbeit von E. Cohn: »Untersuchungen über eine neue tierpathogene Hefeart« (Hefe Klein, Centralbl. f. Bakteriologie und Parasiten XXXI, 1. Gbt. 1902, Nr. 15, ferner ibid. XXXVI, 1904, S. 369). Während beim Kaninchen die unmittelbare Einreibung von Hefezellen weder auf der Nasenschleimhaut noch auf der Bindehaut eine Reaktion hervorrief, trat nach intravenöser Injektion regelmäßig nach 2—3 Wochen eine doppelseitige Conjunctivitis und Rhinitis auf, die nicht selten eitrigen Charakter annahm.

In dem Sekret der Bindehaut waren alsdann Hefezellen nachweisbar. Auch bei einem Schwein trat 8 Tage nach der intravenösen Injektion heftige eitrige Conjunctivitis ein, ohne Hefezellen in der Absonderung. (E. Cohn findet diesen Mißerfolg des Nachweises unerklärlich, doch entspricht er den oben geschilderten Verhältnissen bei der metastatischen gonorrhoischen Conjunctivitis.) Bei einem Hunde trat Conjunctivitis ein mit Hefezellen im Sekret.

Die Mundschleimhaut blieb verschont, dagegen war öfters der Darm befallen.

Beim Meerschweinchen war ebenfalls stets eine Conjunctivitis zu erzielen, doch ließ sich bei ihnen auch eine direkte Impfconjunctivitis hervorrufen.

Stock erhielt experimentell endogene Bindehauttuberkulose.

Eine neue, erst kürzlich bekannt gewordene experimentell-endogene Conjunctivitis tritt häufig bei Allgemeininfektionen von Ratten und Mäusen mit Trypanosomen ein (Stargardt)[1]. Die Trypanosomen traten dabei nicht in das Bindehautsekret über, waren dagegen massenhaft im Gewebe der Conjunctiva gelegen.

Es sei schließlich hier nochmals auf die Angaben von Valenti (s. o.) verwiesen, der endogene toxische Conjunctivitiden experimentell erzielt zu haben berichtet, eine Angabe, die allerdings noch der Nachprüfung bedarf, wenn auch die Ausscheidung von Giften auf Schleimhäute und dadurch entstehende katarrhalische Entzündungen sonst eine bekannte Erscheinung sind (Jodkatarrhe[2]) usw.

---

[1]) Berl. ophth. Ges., Klin. Monatsbl. f. Augenh., 1906, II u. Bericht der Heidelberger ophthalmol. Gesellsch., 1906.

[2]) Nach Muck soll das Zusammentreffen des Jod mit dem Rhodan auf der Conjunctiva die Reizwirkung hervorrufen (Münch. med. Wochenschr., 1900, S. 1168 und 1732).

VI. Die einzelnen Bindehautinfektionen.

I. Conjunctivitis des Koch-Weeksschen Bacillus. Influenzabazillen.

(Hierzu Tafel A, Fig. I.)

Historisches.

Im Jahre 1883 hat R. Koch während der Choleraepidemie in Alexandrien zum erstenmal eine Reihe »ägyptischer Augenentzündungen« mikroskopisch untersucht. Er fand, daß mit dem Namen dieser Krankheit zwei verschiedene Krankheitsprozesse belegt werden. Bei der einen, schwer eitrigen fand er Diplokokken, welche er mit größter Wahrscheinlichkeit mit den Gonokokken identifizierte; bei der mehr katarrhalischen Form fand er regelmäßig in den Eiterkörperchen kleine Bazillen, die er mit den feinen Bazillen der Mäuseseptikämie vergleicht. Eine Kultivierung konnte damals nicht vorgenommen werden.

1887 erschienen, unabhängig voneinander, die Arbeiten von Weeks und Kartulis.

Weeks hatte in New York zuerst bei einigen kleineren Familienepidemien, dann bei größeren Epidemien besonders im Frühjahr und im Herbst und in der Zwischenzeit bei zahlreichen sporadischen Fällen eine akute Conjunctivitis wechselnder Intensität beobachtet, in deren Sekret er konstant zahlreiche sehr kleine, feine Stäbchen fand, die gern in Eiterzellen oder auch frei in kleinen Häufchen lagen. (Die von ihm gegebene Abbildung zeigt die völlige Übereinstimmung mit den Befunden der späteren Untersucher.) Die Kultur bereitete große Schwierigkeiten; es gelang Weeks nur, die kleinen Bazillen gleichzeitig mit anderen keulenförmigen (sog. Xerosebazillen) auf 0,5proz. Agar zum Wachstum zu bringen und in dieser Mischung bis zur 16. Generation weiterzuzüchten, er unterscheidet jedoch in dem Gemisch richtig die beiden Bazillenarten und bildet sie zutreffend ab; eine Reinzüchtung wollte dagegen nicht gelingen. Die Angaben von Weeks über die Wachstumsverhältnisse sind deshalb in der ersten Arbeit noch lückenhaft und zum Teil unrichtig. Immerhin hat er mit großer Wahrscheinlichkeit die pathogene Bedeutung der kleinen Bazillen festzustellen gewußt, indem er Reinkulturen der Keulenbazillen, welche sich auf 1proz. Agar leicht gewinnen ließen, auf menschliche Bindehäute übertrug, auf andere dagegen das Gemisch der beiden Bazillen. Nur das Gemisch erzeugte Conjunctivitis, und zwar dieselbe klinische Form bei fünf Personen, mit einer Inkubation von 36—48 Stunden. Die Infektion übertrug sich dann jedesmal von dem geimpften auch auf das andere Auge. Deshalb erklärt er mit Recht den Keulenbacillus für eine nebensächliche Verunreinigung der Bindehaut.

Kartulis (Alexandrien) fand die Kochschen kleinen Bazillen wieder. Er betont bereits, daß diese Bazillenconjunctivitis mit dem Trachom selbst nichts zu tun habe, aber sich mit ihm vergesellschaften könne. Reinkulturen sind

Kartulis offenbar nicht gelungen, da seine Beschreibungen auf den unvermeidlichen Xerosebacillus passen. Daher wohl auch die Erscheinung, daß er mit seinen Kulturen bei sechs Impfungen auf die menschliche Bindehaut fünfmal keinen Erfolg hatte.

1890 hat Weeks dann auf dem internationalen medizinischen Kongreß in Berlin berichtet, er habe nun auch Reinkulturen der kleinen Bazillen erhalten und mit diesen erfolgreiche Impfungen ausgeführt. Bei über 1000 Kranken habe er seitdem diese Bazillen gefunden. In einer weiteren Mitteilung aus dem Jahre 1895 kommt Weeks nochmals auf diese Reinkulturen zu sprechen und führt an der Hand von Abbildungen aus, daß dieselben in jeder Hinsicht mit den inzwischen von Morax gewonnenen Kulturen übereinstimmen.

Morax hat uns 1894 die genaueste und exakteste Beschreibung der Wachstumsverhältnisse der Koch-Weeksschen Bazillen geliefert. Bezüglich des klinischen Bildes, welches er schon seit 1891 studiert hatte, weist er darauf hin, daß der Grad der Entzündung variieren kann.

Für Tiere waren die kleinen Bazillen absolut nicht pathogen; dagegen rief bei Morax selbst ein Tropfen einer Serumbouillon-Reinkultur (dritte Generation) mit 48stündiger Inkubation eine typische akute Conjunctivitis hervor. In einer späteren Arbeit hebt Morax hervor, daß die Kolonien sehr denen des Influenzabacillus glichen. In einer weiteren Mitteilung von Morax und Petit erkennen die Autoren an, daß der Name der Conjonctivite aiguë contagieuse doch nicht nur derjenigen des Koch-Weeksschen Bacillus zukomme, nachdem die Erfahrungen von Axenfeld und Gifford gezeigt hatten, daß auch die Pneumokokkenconjunctivitis in akut kontagiöser Form auftreten könne.

In demselben Jahre (1894) berichten Wilbrand-Saenger-Staehlin, bei einer großen Epidemie in Hamburg den Bacillus gefunden zu haben, aber vielfach zusammen mit Diplokokken, welche den Gonokokken glichen, sich aber nach Gram nicht entfärbten. Bei letzteren Fällen kam es zur Entwicklung von Follikeln, bei denjenigen, welche nur Bazillen enthielten, nicht. Bezüglich der Kulturen treten gewisse Unterschiede hervor, welche es zweifelhaft erscheinen lassen, ob die Autoren Reinkulturen erhielten. Nach einer späteren Mitteilung von Wilbrand (Diskussion zum Vortrage von Axenfeld, Heidelberger Ophth. Vers. 1896) kommen seit jener Epidemie in Hamburg sporadische Fälle immer wieder zur Beobachtung.

Weitere umfassende Untersuchungen sind von Weichselbaum und Müller mitgeteilt, welche sie bei einer relativ leichten Epidemie in Ziersdorf (Niederösterreich) machten. Die Autoren weisen zunächst auf die bereits erwähnten Unvollkommenheiten und teilweisen Widersprüche der ersten Arbeiten über den Koch-Weeksschen Bacillus hin, welche in der anfänglichen Unmöglichkeit, Reinkulturen zu erhalten, und in einer teilweisen Verwechselung mit den gleichzeitigen Xerosebazillen ihren Grund haben. (Doch gehen Weichselbaum und Müller in ihrer Kritik zu weit, wenn sie einen Widerspruch auch darin sehen, daß Weeks nie Hornhautkomplikationen sah, während Morax solche beobachtete; derartige Variationen sind bei der gleichen Krankheit sehr wohl möglich.) Weichselbaum und Müller erhielten fast nur mit menschlichem Serumagar Kulturen, am besten, wenn gleichzeitig einzelne sog. »Luftkeime« sich auf der Kultur befanden. Sie haben zehnmal positive Übertragungen auf den Menschen ausgeführt, meist mit Reinkulturen, und dabei bestätigt, daß von scheinbar milden Fällen bei anderen schwere Erkrankungen vorkommen können, ja daß eine Art von Latenz vorkommen kann, indem scheinbar Gesunde längere Zeit die Bazillen beherbergen können.

Von erheblichem Interesse, besonders auch für die Beziehungen zum Trachom und zu seinen »Trachombazillen«, bzw. den Influenzabazillen, sind die weiteren Untersuchungen, welche L. Müller in Ägypten selbst anstellte. Er konstatierte hier von neuem die morphologische Ähnlichkeit mit seinen bzw. den Influenzabazillen und überzeugte sich von dem »pandemischen Vorkommen« der Koch-Weeksschen Bazillen.

Bei der von Kamen 1899 in Czernowitz beobachteten großen Epidemie ließen sich die Bazillen, von denen der Autor ausgezeichnete Photogramme liefert (siehe Abb. S. 497), auf Nährböden mit Menschenblut leicht und in langen Generationen züchten. Kamen betont auch die nahe Verwandtschaft mit den Influenzabazillen, mit denen sie zu einer Gruppe gehören.

Eingehende Untersuchungen hat Hofmann aus der Greifswalder Augenklinik gebracht. Die dort durch polnische Schnitter eingeschleppte Krankheit zeigte klinisch ein auffälliges Verhalten insofern, als mehrfach ein chronischer Verlauf mit starken papillären Wucherungen beobachtet wurde. Drei Reinkulturimpfungen auf menschliche Bindehäute ergaben ein positives Resultat.

Eine ausgebreitete Epidemie wurde schließlich von Markus in den Volksschulen von Bitterfeld und bei fünf Erwachsenen beobachtet. Die Fälle kombinierten sich zum Teil mit starker Follikelbildung, im Beginn bestanden regelmäßig »Phlyktänen«, außerdem kleine Blutungen der Conjunctiva bulbi, besonders in der oberen Hälfte.

Rymowitsch (Kasan) trat besonders entschieden für die völlige Identifizierung der Koch-Weeksschen Bazillen mit den Influenzabazillen ein, eine Ansicht, welche auch von Jundell ausgesprochen wurde. Letzterer Autor beobachtete bei Säuglingen mit gleichzeitiger Bronchitis und zum Teil auch typischer Influenzafieberkurve eine akute Conjunctivitis, deren Bazillen denen der Influenza völlig glichen und wie diese auf Blutnährböden vorzüglich gediehen. Schon vor ihm hatte zur Nedden »Influenzabazillen« gefunden, die er — mit Recht — von den Koch-Weeksschen Bazillen unterscheidet.

Eine weitere, von positivem Erfolg begleitete Impfung der eigenen Bindehaut mit Koch-Weeksschen Bazillen, die von Trachom herrührten, nahm Luerssen vor. Er stellte außerdem genaue Vergleiche mit den Influenzabazillen (Müllerschen Bazillen) an und bestätigt ihre Verschiedenheit. Er traf den Koch-Weeks-Bacillus auch in der Nase an, ohne daß dort eine Entzündung bestanden hätte.

Weitere mehr kasuistische Mitteilungen werden im folgenden Kapitel kurz erwähnt werden.

Geographische Verbreitung. Epidemiologie.

Die vorstehende historische Einleitung ergibt, daß die Conjunctivitis des Koch-Weeksschen Bacillus auf der Erde weit verbreitet ist.

Sie ist nachgewiesen in Ägypten (Koch, Kartulis, L. Müller, Morax, Lakah und Kouri, Meyerhof), im nördlichen Italien (Gasparrini in Siena, Giarré u. Picchi, Corsini, Cannas), in Paris (Morax, Panas), Amiens (Fage), Toulouse (Mallet), in der französischen Schweiz (Gonin), in Brüssel (Coppez, Wibo), in Kopenhagen (Lundsgaard), in Kasan (Rymowitsch), in Kiew (Gromakowski), in Czernowitz (Kamen), in Lemberg (Dudzinski, Dziennik Tjagda lekarzy 1900, Nr. 3), in Deutschland in Hamburg (Wilbrand-Saenger-Staehlin), Greifswald (Hofmann), Rostock (Axenfeld), Halle (Markus), Bonn-Köln (zur Nedden, Saemisch), Freiburg (Axenfeld, sie ist hier ziemlich häufig), Königsberg (Luerssen), in England (Sydney-Stephenson, Mayou, Juler, Griffith, Thomson), Glasgow, Schottland (Pollock), Aberdeen

(Usher und Fraser). In Nordamerika in New York (Weeks, Duane und Hastings), Bridgeport (Dorland Smith), Chicago (Brown-Pusey), Philadelphia (Veasey, de Schweinitz, Shumway), Cuba (Santos Fernandez); aus Südamerika liegt die Mitteilung von Elmassian vor, daß sie in Paraguay häufig beobachtet wird. Subow fand sie im transkaspischen Asien; nach de Haan kommen sie auch in Java, nach Mc Dill und Berry auch auf den Philippinen vor.

Es ist danach nicht daran zu zweifeln, daß bei genauerem Nachsuchen man diese Infektionskrankheit noch an vielen anderen Orten finden wird, vielleicht daß kein Land und kein Klima gegen sie geschützt ist.

Trotzdem würde es fehlerhaft sein, ihre gleichmäßig ubiquitäre Verbreitung anzunehmen.

Es liegen vielmehr eine Anzahl zuverlässiger Mitteilungen vor, nach denen trotz umfangreicher und sachkundiger[1]) Untersuchungen einer großen Zahl von Bindehautentzündungen der Koch-Weeksscbe Bacillus während längerer Beobachtungszeiten nicht angetroffen wurde. Gifford (Nebraska, U. S. A.), der sehr oft die Pneumokokkenconjunctivitis fand, berichtet ausdrücklich, daß in seinem Gebiet, im Gegensatz zu New York, die Koch-Weeksschen Bazillen nicht vorkamen. Ähnlich liegt es nach Brown-Pusey in Chicago. Veasey fand in Philadelphia ganz überwiegend Pneumokokken, seltener Koch-Weeksscbe Bazillen; dasselbe berichtet Lundsgaard für Kopenhagen. Axenfeld ist in Marburg und Breslau denselben gar nicht, in Rostock nur sporadisch bei eingewanderten Polen begegnet, dagegen der Pneumokokkenconjunctivitis sehr häufig. Hanke fand sie in Wien nur ausnahmsweise. Bach & Neumann berichten das gleiche für Würzburg.

Nehmen wir hinzu, daß an den Orten, wo die Koch-Weeksscbe Bazillenconjunctivitis beobachtet ist, ihre Frequenz sehr erheblich schwankt, indem sie nach zeitweise epidemischem Auftreten für längere Zeit sehr zurücktreten kann (z. B. in Hamburg trotz der hochgradigen Kontagiosität), während sie an anderen Orten endemisch, in mehr oder weniger gleicher Häufigkeit grassiert (in Freiburg z. B., ohne bisher jemals epidemisch aufgetreten zu sein), so müssen wir feststellen, daß ihre Verbreitung wie die anderer Infektionskrankheiten von Bedingungen abhängt, für welche bestimmte klimatische oder sonstige besonders disponierende Umstände sich bisher nicht mit Sicherheit feststellen lassen[2]). Auch insofern sind auffällige Unterschiede vorhanden, als an dem einen Ort, z. B. in Freiburg, unter der Gesamtzahl der akuten Conjunctivitiden die Koch-Weeksschen Bazillen nur einen kleinen Bruchteil verursachen, während sie anderwärts so überwiegend an diesem Krankheitsbild beteiligt sind, daß man sie anfangs als die Erreger der akuten kontagiösen Conjunctivitis bezeichnete, so in Paris, in New York. In Glasgow (Pollock) waren unter 236 Fällen akuter Bindehautentzündung 177 solche mit Koch-Weeksschen Bazillen.

Nach älteren Darstellungen nimmt in Ägypten die Frequenz dieser Katarrhe, wie es scheint, im Sommer zu; das sehr häufig gleichzeitig vorhandene Trachom wird dadurch »flüssiger«. Man war gewohnt,

---

[1]) Nicht unerwähnt darf ich lassen, daß gerade die K. W. Bazillen zu denjenigen Keimen gehören, die vom Anfänger nicht selten übersehen werden, wenn sie nicht etwa reichlich und scharf gefärbt in helleren Zellen liegen. Man muß besonders in diffusgefärbten Präparaten genau hinsehen. Von den oben zitierten Beobachtern aber dürfen wir annehmen, daß sie mit den K. W. Bazillen vertraut waren.

[2]) Siehe Axenfeld, »Ergebnisse« von Lubarsch-Ostertag, Bakteriologie des Auges, 1895—1899.

diese Exacerbation mit der Zeit der Nilüberschwemmungen zusammenzulegen. Vielleicht übertragen in dieser Jahreszeit die massenhaften Fliegen leichter den Infektionsstoff (L. Müller, Lakah und Khouri). Wie jedoch die Arbeit von Lakah und Khouri feststellt, ist für die Koch-Weeksche Infektion das Maximum in den Monaten Mai bis Juni (für die Gonorrhoe der Bindehaut von Juli bis Oktober) gelegen, eine Angabe, die neuerdings auch von Meyerhof bestätigt wird. Sie beginnt also für die Koch-Weeksschen Bazillen schon vor dem Steigen des Nils. Die Frequenzsteigerung betrifft vorwiegend Kinder. Folglich kann sie nicht an der Temperatur allein liegen. Vielleicht aber, daß in der Wärme der Infektionsstoff länger virulent bleibt. Mit dem Feuchtigkeitsgehalt der Luft, auf den L. Müller zurückgriff, zeigt dies Ansteigen eine gewisse, aber weniger auffällige Übereinstimmung.

Welcher von all diesen Umständen ausschlaggebend wirkt, läßt sich vor der Hand noch nicht bestimmt sagen. Die Häufigkeit von Hornhautkomplikationen bei der Conjunctivitis der Koch-Weeksschen Bazillen war relativ am größten ebenfalls im Monat Mai bis Juni. Neuerdings tritt Meyerhof dafür ein, daß der Einfluß der Wärme, nicht der Feuchtigkeit, der Sonne oder des Staubes ausschlaggebend sei; erst bei über 18° Tagesmittel setze die Koch-Weekssche Conjunctivitis epidemisch ein.

Für New York gibt Weeks eine Steigerung der Frequenz im Frühjahr und Herbst an. Morax konnte während jahrelanger Beobachtungen in Paris eine regelmäßige Frequenzsteigerung nach der Jahreszeit nicht konstatieren. Andererseits ist eine Begünstigung durch »Erkältungen«, wie sie besonders für die Pneumokokkenconjunctivitis so oft geschildert wird, für die Koch-Weekssche Bazillenconjunctivitis nicht augenscheinlich.

(Es läßt sich nicht behaupten, daß die epidemische Verbreitung dieser Bindehautentzündung irgendwie gleichen Schritt mit der Ausbreitung der epidemischen Influenza gehalten hätte. Die Nachrichten über die enorme, auch heute noch unveränderte Häufigkeit der Koch-Weeksschen Bindehautinfektion in Ägypten datieren aus einer Zeit vor dem neuen letzten Seuchenzuge der Influenza. Auch das spricht gegen die Zugehörigkeit der Koch-Weeks-Bazillen zu den Influenzainfektionen.)

Klinisches Bild.

Nach der übereinstimmenden Beschreibung und besonders den nach Übertragung auf die gesunde menschliche Bindehaut gemachten Beobachtungen (Weeks, Morax, Weichselbaum-Müller, Hofmann, Luerssen) ist die Inkubationszeit relativ kurz. Sie wird von Weeks und Morax auf 36—48 Stunden angegeben, auch Weichselbaum-Müller beobachteten im allgemeinen dies Intervall, während Hofmann schon 12 Stunden nach vorgenommener Übertragung Beschwerden beginnen und bereits nach 24 Stunden das Vollbild sich zeigen sah, Luerssen bekam sogar schon nach 4 Stunden die erste Eiterflocke, nach 12 Stunden war bereits reichliche zäheitrige Absonderung vorhanden. Wenn die entzündlichen Erscheinungen beginnen, pflegen sie schnell, innerhalb weniger Tage, den Höhepunkt zu erreichen.

Die Lider sind an den Rändern gerötet, leicht geschwollen, sind morgens früh verklebt, können aber sonst, mit Ausnahme der seltenen ganz schweren

Fälle[1]), spontan geöffnet werden; an den Lidrändern und im Lidwinkel sammelt sich schleimig-eitriges Sekret an, das zumeist in großer Menge, mit Tränen vermischt, abgesondert wird. Auch die Absonderung der Meibomschen Drüsen ist oft deutlich gesteigert (Bishop-Harmann, Pollock). Die Augen sind oft lichtscheu, brennend und schmerzhaft. Bei heftigen Fällen können erhebliche periorbitale und Kopfschmerzen bestehen. Bei sehr heftigen Fällen sah Morax im Beginn auch Oberkieferschmerzen und schmerzhafte Schwellung der Präaurikulardrüse. Es besteht ausgesprochene Rötung der Conjunctiva palpebralis; dieselbe ist deutlich geschwollen, dabei meist glatt und glänzend. Nicht selten finden sich leichte Pseudomembranen (bei der »Forme suraiguë«, wenn dieselbe dazu gehört, können sie sehr beträchtlich sein); eine Bildung von Follikeln ist bei den Impffällen nicht hervorgetreten. Wo Follikel in großer Zahl beobachtet sind, wird (von Wilbrand-Saenger-Staehlin, Pollock) eine Mischinfektion angenommen, während Markus und Gromakowski sie bei den subakut beginnenden und chronisch verlaufenden Fällen doch z. T. auf die Koch-Weeksschen Bazillen zurückführen. In Ägypten und in anderen Trachomgegenden findet sich bei dem Koch-Weeksschen Katarrh naturgemäß sehr oft eine körnige Bindehaut (Kartulis, L. Müller, Morax, Luerssen u. a.). Das gleiche gilt für etwaige Narben.

Auch die Conjunctiva bulbi ist lebhaft gerötet, bei heftigen Fällen sehr hochgradig, mitunter bläulichrot, auf der Höhe der Erkrankung oft ein wenig chemotisch. L. Müller betont, daß mitunter die Conjunctiva bulbi vorwiegend befallen sei, mit eigentümlich bläulichem Farbenton; mitunter (bei der Markusschen Epidemie sehr oft) und besonders oben finden sich in ihr kleine Hämorrhagien (nach Stephenson bei Erwachsenen häufiger als bei Kindern. Morax erklärt diese Hämorrhagien für charakteristisch; sie kommen jedoch auch bei Pneumokokkenconjunctivitis vor). Öfters treten im Limbus conjunctivae kleine, trübe Bläschen auf. Morax unterscheidet dieselben von den eigentlichen Phlyktänen; sie seien echte, flüssigkeitsgefüllte Bläschen, nicht Leukocytenknötchen, wie die echten Phlyktänen. Markus dagegen, der sie bei allen seinen Patienten sah, ebenso Wilbrand, Saenger, Staehlin, Gasparrini und Saemisch sprechen von Phlyktänen. L. Müller sah in Ägypten Phlyktänen nur bei »skrofulösen« Kindern auftreten.

Bei den verschiedenen Mitgliedern ein und derselben, also von demselben Sekret infizierten Familie kann die Heftigkeit der Symptome sehr verschieden sein, besonders bei den Kindern sind sie nicht selten viel leichter als bei den Erwachsenen. Ich habe z. B., während der Vater einen sehr heftigen Schwellungskatarrh hatte, die Kinder mit ganz geringer Conjunctivitis, aber ebenfalls reichlich Koch-Weeksschen Bazillen gefunden.

Mitunter bilden sich Hornhautinfiltrate in der Nähe des Randes oder auch zentral, noch seltener kommen schwerere Ulcerationen zustande (Morax und Petit, Shumway, Meyerhof, Terlinck). Schwere Hornhautkomplikationen sind bei Erwachsenen relativ häufiger, als bei Kindern (Morax, Meyerhof). Wenn Hornhautkomplikationen auftreten, so pflegt das in den ersten Tagen der Erkrankung zu geschehen.

Die akuten Fälle mittleren Grades dauern in der Regel 2—4 Wochen; nur selten bleibt das Bild heftiger Conjunctivitis monatelang bestehen. Die Dauer hängt wesentlich von der Behandlung ab. Ohne eine solche aber kann sich das Leiden in der Weise erheblich in die Länge ziehen, daß, wie Hof-

[1]) L. Müller rechnet hierher die von Sameh als »Conjonctivites suraiguës« bezeichneten Fälle. Doch ist für deren Zugehörigkeit zur Conj. des Koch-Weeksschen Bacillus der bakteriologische Beweis noch nicht geliefert.

MANN und MARKUS beobachtet haben, eine stark papilläre Beschaffenheit der Bindehaut, besonders an der oberen Übergangsfalte bestehen bleibt, in deren Nischen sich die Bazillen lange zu halten scheinen. Auch wenn bei längerer Dauer die Absonderung und die entzündliche Reizung nachläßt, so daß ein Bild mäßiger chronischer Conjunctivitis zu bestehen scheint, sind diese Fälle doch noch zu Rezidiven und Ansteckung anderer Personen fähig. Überhaupt können sich Rezidive in kurzer Zeit mehrmals wiederholen (MORAX, USHER und FRASER, MEYERHOF).

Die Dauer der leichten Fälle ist, wiewohl dieselben oft schnell ausheilen, doch nicht immer kürzer, als die der schweren.

Nach L. MÜLLER pflegt der Katarrh in Ägypten bei den Erwachsenen, welche Trachomnarben haben, viel weniger heftig zu sein (für die zum Narbentrachom superponierte Gonorrhoe wird das von MEYERHOF bestritten), während sonst die Erwachsenen häufiger sehr heftig erkranken. SIDNEY-STEPHENSON betont, daß bei Erwachsenen besonders die Conjunctiva bulbi häufig stärker beteiligt und hämorrhagisch sei. Bei schweren Fällen kann das Bild anfangs dem einer Blennorrhoe gleichen, auch ohne daß Mischinfektion mit Gonokokken besteht; doch beteiligt sich auch in diesen Fällen die Cornea nur ausnahmsweise schwer; die Conjunctiva kann dabei sich mit Pseudomembranen bedecken, die Präaurikulardrüse erheblich geschwollen sein. Bei den im allgemeinen nicht häufigen schwer pseudomembranösen Fällen, zu denen, wie schon erwähnt, L. MÜLLER auch die ägyptische Conjonctivite suraiguë hinzurechnet, kommen periphere Hornhautinfiltrate häufiger vor. Diese Hornhautkomplikationen brauchen nicht, wie WEEKS anfangs meinte, durch Mischinfektion zu entstehen, sondern können durch die KOCH-WEEKS-schen Bazillen hervorgerufen sein. Einmal beobachtete MORAX gleichzeitig den Ausbruch eines Herpes zoster frontalis.

Die Krankheit pflegt zunächst ein Auge zu befallen, wird aber fast immer bald doppelseitig, wenn nicht die Behandlung dies verhindert.

Das Allgemeinbefinden ist nur bei sehr heftigen Fällen durch die Schmerzen und Schlaflosigkeit gestört. Fieberhafte Erscheinungen u. dergl. werden nicht beschrieben. Ein leichter Schnupfen stellt sich nicht selten während der Krankheit ein, ohne die tieferen Teile der Nasenrachenhöhle zu beteiligen (MORAX).

Sekretbefund.

Besonders während des Aufsteigens und auf der Höhe der Erkrankung, aber auch bei den chronischen Fällen findet man in und zwischen den Leukocyten, unter denen die großen polynukleären vorherrschen, gegenüber den selteneren großen und kleinen mononukleären und den sehr seltenen eosinophilen und basophilen Zellen (MAYOU), die außerordentlich feinen, schlanken Bazillen oft in großer Zahl. Wo sie freiliegen, liegen sie gern in Häufchen zusammen, finden sich aber auch vielfach einzeln. Die Zahl der Phagocyten ist meist beträchtlich, nicht selten trifft man in jedem Gesichtsfeld zahlreiche Zellen, die mit den Bazillen vollgepfropft erscheinen.

Die Bazillen ähneln denjenigen der Mäuseseptikämie, zum Teil auch denen der Influenza, sind aber im Durchschnitt länger und dünner als letztere. Ihre Länge ist verschieden; viele sind nicht viel mehr als 0,5—1 μ lang, andere länger, bis 2 μ. Letztere Formen scheinen jedoch schon fadenförmige Verbände zu sein. Die kurzen Bazillen liegen gern zu zweit, so daß sie wie kurze Bazillenketten erscheinen. Mitunter ist eine Andeutung von Polfärbung vorhanden. Die Ecken sind

etwas abgerundet. Die Breite der Bazillen ist sehr konstant; sie sind außerordentlich fein. Die Lagerung der Bazillen zueinander ist wechselnd.

Nach der Gramschen Methode entfärben sich die Bazillen sehr schnell und vollständig. Sie färben sich am besten mit sehr verdünntem Karbolfuchsin (10 Minuten), Karbolthionin nach Nicolle, warmem Löffler-schen Methylenblau, nehmen aber im allgemeinen die Farben nicht sehr intensiv an. Speziell mit Safranin, wie es zur Gegenfärbung nach dem Gramschen Verfahren vielfach benutzt wird, färben sie sich nur zart.

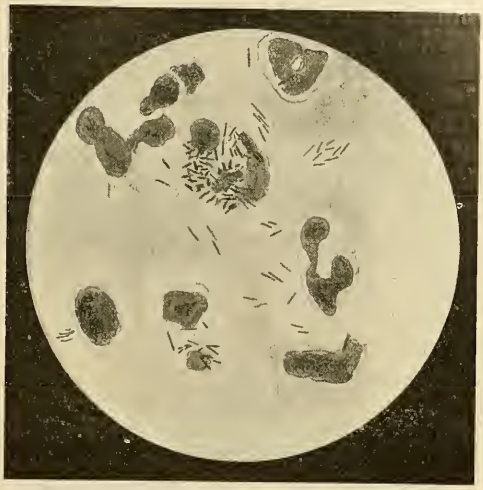

Abb. 11. Sekretpräparat (Freiburg). 1000fache Vergrößerung.

In der Regel sieht man im Sekretpräparat nur die Koch-Weeksschen Bazillen, oder doch neben ihnen nur vereinzelte Kokken und Bazillen (besonders Xerosebazillen). (Voraussetzung ist, daß man nicht während des Abklingens der Erkrankung entnimmt, wo die Saprophyten

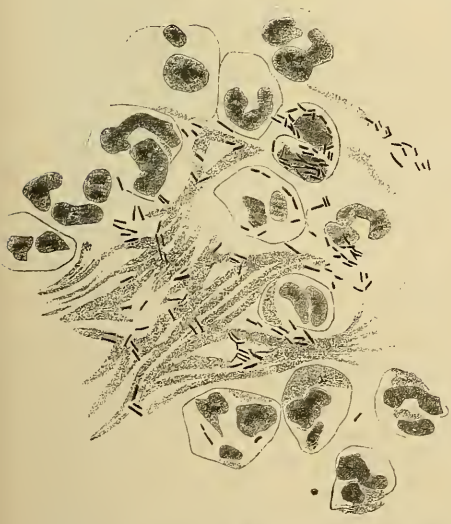

Abb. 12. Sekretpräparat (Pariser Epidemie, Morax). 1000fache Vergr.[1])

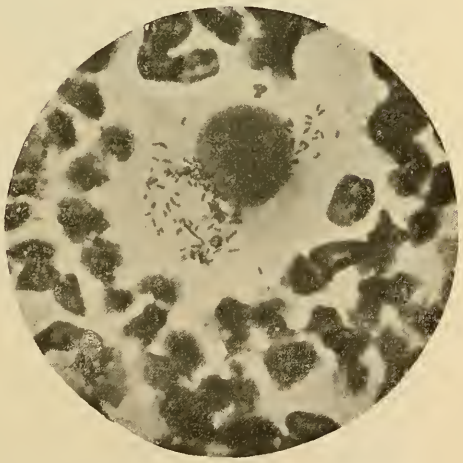

Abb. 13. Sekretpräparat der Czernowitzer Epidemie (Kamen). 1000fache Vergr.

sich wieder in den Vordergrund drängen.) Der scheinbare Widerspruch zwischen dieser Tatsache und der Erscheinung, daß auf der Kultur

[1]) Die Bazillen sind z. T. etwas zu dick dargestellt.

fast immer Xerosebazillen und nicht selten einzelne Staphylokokken mit aufgehen, erklärt sich dadurch, daß diese, obwohl geringer an Zahl, doch viel üppiger wachsen und sich so auf der Kultur in den Vordergrund drängen.

Mischinfektionen der Koch-Weeksschen Bazillen mit Gonokokken, Pneumokokken, Diplobazillen sind nach allgemeiner Erfahrung nicht häufig. Besonders charakteristische klinische Merkmale sind für solche Fälle, ausgenommen die in Ägypten öfters beobachtete Komplikation mit Gonorrhoe, nicht bemerkbar gewesen. Meyerhof fand einigemal gleichzeitig Diphtheriebazillen, welche nach dem Verschwinden der K.-W. Bazillen eine pseudomembranöse Entzündung hervorriefen. Morax teilt mit, daß bei einer Masernepidemie sich zu der exanthematischen Reizung der Conjunctiva Infektionen mit K.-Ws. Bazillen hinzugesellten. Sehr gern gesellt sich der Koch-Weekssche Bacillus zum Trachom hinzu und täuscht dann das Bild des akuten Trachoms vor. In der Epidemie von Wilbrand-Saenger-Staehlin waren die Koch-Weeksschen Bazillen oft mit »Pseudogonokokken«, d. h. zur Gruppe der Staphylokokken gehörigen Diplokokken vergesellschaftet; gerade diese Fälle gingen nach Angabe der Autoren mit Follikelbildung einher und erinnerten an die Michel-Sattlerschen Follikularepidemien.

Während des Abklingens der Sekretion pflegen die spezifischen Bazillen schnell abzunehmen. Andererseits können sie sich auch bei relativ geringem Reizzustand relativ lange »latent« halten (Morax, Hofmann, Meyerhof).

Über die Lebensfähigkeit der Bazillen im Sekret siehe unter »Übertragung« S. 133.

Kultur.

Der Koch-Weekssche Bacillus wächst nur bei Bruttemperatur. Von den gewöhnlichen Nährböden ist bei reichlicher Sekretübertragung nur sehr feuchtes (0,5%) Peptonagar von nicht zu starker Alkaleszenz gelegentlich verwendbar. Doch ist auch darauf die Kultur nur wenigen Untersuchern für die erste Generation gelungen (nur einmal kam Morax bis zur dritten Generation), längere Übertragungen sind damit nicht zu erwarten. Morax betont, daß nur von heftigen Erkrankungen mit stark virulenten Bazillen diese Kultur zu glücken pflege. Wenn Weichselbaum-Müller andererseits die von Morax kultivierten Bazillen nicht mit den ihrigen identifizieren wollen, weil ihnen auf einfachem Agar die Kultur überhaupt nicht glückte, so hält Morax dem mit Recht entgegen, daß ihre Fälle erheblich milder waren.

Im allgemeinen bedarf es besonders präparierter Nährböden.

Morax und Weichselbaum-Müller fanden am besten Wertheimsches Serumagar (Zusatz von Ascites, Ovarialcystenflüssigkeit, Hydrocele und dergl.). Auf letzterem Nährboden konnte Morax über 100 Generationen züchten. Usher und Fraser kamen bis zur 50. Generation. Hofmann verwandte auch mit Nutzen das Wassermannsche Schweinsserumnutroseagar[1]), später auch eine Mischung von schwach alkalischem Glyzerinpeptonagar zu zwei Teilen und einen Teil Ascitesflüssigkeit, welcher steriles Hammel- oder Menschenblut im Verhältnis von 1 : 2 beigemischt war. Auf letzterem Nährboden züchtete Hofmann bis zur 25. Generation. Auf einfachem Agar mit Menschenblut gelang Hofmann die Kultur nicht.

[1]) Kamen erhielt darauf kein Wachstum.

Kamen und Markus erhielten dagegen sehr gute Resultate mit Pfeiffer-schem Blutnährboden (Menschenblut), auf welchen sie regelmäßig und beliebig lange weiterzüchten konnten. Reines Serumagar wurde von ihnen nicht benutzt.

Weichselbaum-Müller haben anfangs betont, daß der Koch-Weeks-sche Bacillus überhaupt nur auf Serumagar gedeihe. Später haben jedoch auch sie auf Blutnährboden bei einzelnen Fällen Kulturen erhalten. Auch in dieser Hinsicht scheint der Charakter der Epidemien sich etwas verschieden zu gestalten. Kamens und Markus' Fälle waren sehr akut und heftig, erheblich mehr als diejenigen der Weichselbaum-Müllerschen Epidemie und die von Hofmann beobachteten Fälle. Auch sind die Nährböden und das angewandte Blut nicht immer gleich geeignet. Es sind die bisherigen Angaben also dahin zusammenzufassen, daß der Koch-Weekssche Bacillus am besten auf Serumagar und in Serumbouillon gedeiht, außerdem aber, wenn auch nicht so sicher bei allen Epidemien, auch auf Blutnährböden sich züchten läßt, wobei aber zu betonen ist, mit Rücksicht auf die Stellung der Bazillen zu den Influenzabazillen, daß meist nur Menschenblut (nicht Taubenblut) verwandt wurde. Luerssen berichtet jedoch, daß er auch einen Stamm Koch-Weeksbazillen bis über die 50. Generation hinaus auf Taubenblutagar auch ohne fördernde andere Keime züchten konnte. Er rechnet überhaupt die Koch-Weeksbazillen zu den »hämophilen« Bakterien und stellt sie in dieser Hinsicht mit dem Influenzabacillus in eine Reihe, wenn er sie auch im übrigen von denselben trennt. zur Nedden betont, daß das mit dem Blut übertragene Menschenserum die Kultur ermöglichte.

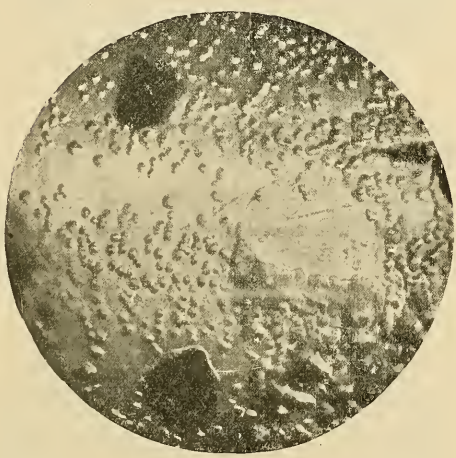

Abb. 14. Blutagarkultur Koch-Weeksscher Bazillen. Photographie von Kamen. Die großen Kolonien sind Staphylokokken.

Nur ausnahmsweise erhält man die Bazillen sogleich rein; sie sind meist vergesellschaftet mit Xerosebazillen, oft auch mit einzelnen Staphylokokken. Wie Rymowitsch, Usher und Fraser angeben, und wie auch ich bestätigen kann, begünstigt auf der Kultur die gleichzeitige Anwesenheit von Xerosebazillen, von Diphtheriebazillen oder Staphylokokken das Wachstum des Koch-Weeksschen Bacillus[1]). Dasselbe haben schon Weichselbaum-Müller betont für die sogenannten »Luftkeime«, worunter sie nach dem Vorgang von Grassberger Staphylokokken verstehen. Usher und Fraser fanden, daß auch die Diplobazillen das Wachstum begünstigten und betonen, daß Stämme der Koch-Weeksschen Bazillen, die direkt nicht weiter züchtbar waren, durch Kultur neben den begünstigenden Keimen dahin gebracht werden

[1]) In gleicher Weise begünstigen Xerosebazillen das Wachstum des Influenzabacillus (M. Neisser), mit welchen die Rymowitschschen Bazillen identisch gewesen sein dürften.

konnten, daß sie dann auch allein weiterwuchsen. Es ist aber doch zur Kultivierung nicht unbedingt nötig, daß derartige andere Keime zugegen sind, besonders von heftigen Erkrankungsfällen mit besonders lebensfähigen Bazillen lassen sich leichter Reinkulturen weiterzüchten (Morax).



Abb. 16. Kultur der Koch-Weeksschen Bazillen (Kamen). (1000fache Vergr.)



Abb. 17. Sogenannte Xerosebazillen von Koch-Weeksscher Conjunctivitis (Kamen).

Abb. 15. Koch-Weeksbazillen von Ascitesagar. Die größeren dunklen Bazillen sind Xerosebazillen. 1000fache Vergr.

Die Kolonien des Koch-Weeksschen Bacillus sind nach 24 bis 48 Stunden als feuchte, durchscheinende, glänzende Pünktchen oder Tröpfchen wahrnehmbar. Mit schwacher Vergrößerung bei hoher Einstellung erscheinen sie ähnlich wie kleine Luftblasen; bei genauer Einstellung des Randes erscheint derselbe rund. Sie sitzen der Oberfläche nur lose auf, lassen sich leicht abnehmen. Sie ähneln anfangs den Kolonien von Influenzabazillen, sind wie diese unter der Lupe von glatter Kontur, homogenem Aussehen. Mit stärkerer (80facher) Vergrößerung läßt sich an den Kulturen eine bis zum Rande reichende sehr feine Punktierung erkennen[1]). Sie haben keine große Neigung zum Konfluieren, bleiben aber nach zur Nedden doch nicht so scharf abgesetzt, wie Influenzakolonien, und werden auf dem Nährboden schneller unsichtbar als letztere. Wo

[1]) Nach L. Müller sollte diese zarte Körnung einen Unterschied gegenüber seinen d. h. den Influenzabazillen darstellen. Nach Luerssen trifft das aber nicht für alle Fälle zu, indem vorübergehend auch die Influenzabazillen ganz zart punktierte Kolonien zeigten.

sie isoliert liegen, und besonders in der Nähe jener oben genannten anderen Keime, können sie größer werden, ihre Kontur wird leicht gewellt, ihr Aussehen undurchsichtiger, körniger; mitunter tritt alsdann eine gelbliche Farbe ein.

In der Serumbouillon bzw. Blutbouillon bildet sich eine zarte diffuse Trübung, die dann sich zu Boden setzt.

Morphologie. Von der Kultur erscheinen die Bazillen ebenso wie im Sekret als feinste Bazillen verschiedener Länge. Es treten oft längere Scheinfäden auf, mitunter auch gewundene, längere Involutionsformen, die eine etwas größere Dicke besitzen.

Schon Morax erwähnt solche; besonders reichlich sah sie Hofmann bei älteren Kolonien, auch Weichselbaum-Müller und Kamen beschreiben sie und ich selbst habe sie in dieser Weise öfters gesehen. Mitunter sind bei den längeren Formen die Enden leicht verdickt; doch sind auch diese mit den viel dickeren, außerdem nach Gram positiv gefärbten Xerosebazillen nicht zu verwechseln (siehe Abbildung 15, 16 und 17).

Die Bazillen sind unbeweglich. Sie entfärben sich schnell nach Gram. Sie sind sauerstoffbedürftig.

Resistenz der Kultur. Auf den Kulturen sterben die Bazillen meist schnell ab, nach 5 Tagen pflegen sie nicht mehr übertragbar zu sein, oft schon viel früher. Bei 20° entwickeln sie sich nicht mehr, sie bleiben aber, feucht gehalten, mitunter bis 60 Stunden entwicklungsfähig. Nach einer bis 10 Minuten langen Erwärmung auf 50° fanden sich noch lebensfähige Bazillen; nur 1—2 Minuten lang vermochten sie einer Temperatur von 60° zu widerstehen. Weichselbaum-Müller sahen nach 15 Minuten bei 60° ihre Kulturen absterben.

Hofmann konnte an Reinkulturen sich überzeugen, daß ein anderthalbstündiger Aufenthalt bei — 7° die Bazillen nicht tötete. Er hält es deshalb für denkbar, daß unter besonders günstigen Umständen sich die Bazillen auch außerhalb des Menschen doch vielleicht länger halten können. In flüssigem Menschenserum hielten sie sich bei Bruttemperatur 6 Tage lang.

Eine $^1/_2$stündige Sonnenbestrahlung der bei 43° gehaltenen Kultur tötete die Bazillen noch nicht ab; nach $2^1/_2$ Stunden waren sie nicht mehr lebensfähig.

Übertragung. Prophylaxe.

Wegen der außerordentlich rapiden Ausbreitung der von ihnen beobachteten Epidemie glaubten Wilbrand-Saenger-Staehlin auch eine Übertragung durch die Luft annehmen zu müssen.

Die Versuche von Weichselbaum-Müller sprechen nicht dafür, daß in trockenem Zustande die Koch-Weeksschen Bazillen übertragen werden können. Diese Autoren brachten Exsudatflocken in trockene Petrische Schalen; nach $6^1/_2$ Stunden waren sie eingetrocknet und ergaben keine Kulturen mehr. Das 8 Stunden lang getrocknete Sekret eines frischerkrankten Kindes rief auf einer gesunden menschlichen Bindehaut keine Infektion mehr hervor, während dies mit frischem feuchten Sekret gelang. Auch weitere Versuche ergaben ihnen, daß mit der völligen Austrocknung keine lebenden Bazillen mehr nachzuweisen waren. Hofmann fand ebenfalls nach 3stündigem Aufenthalt in trockenen Petrischen Schalen bei 20° C. die Bazillen in den Exsudat-

flocken abgestorben. Unter diesen Umständen ist der Koch-Weekssche Bacillus als nicht verstäubbar anzusehen.

Dagegen möchte ich auf einen Übertragungsmodus hinweisen, bei dem doch die Luft in Frage kommt, der aber bisher vernachlässigt wird[1]). Da bei diesen sezernierenden Katarrhen durch den nicht selten gleichzeitigen Schnupfen, durch herabfließende Tränen, durch Vermittlung des Ductus nasolacrimalis infektiöses Material in den Nasenrachenraum und besonders auch in den Mund gelangen kann, so ist es nicht unmöglich, daß durch Sprechen, Husten und dergl. eine Tröpfchenverstäubung (Flügge) geschieht, welche die Augen durch die Luft erreichen kann[1]). Ich habe z. B. bei der Diplobazillenconjunctivitis in den Mundwinkeln die Diplobazillen nachgewiesen (siehe Lobanow, Arch. f. Ophth. LI, 1898); bei dem viel stärker sezernierenden Katarrh des Koch-Weeksschen Bacillus wird das noch leichter vorkommen. (Bei der Verwandtschaft mit den Influenzabazillen sei daran erinnert, daß diese die Austrocknung ebenfalls schlecht vertragen, dagegen in feuchtem Zustande sich länger halten können.)

Die Übertragung geschieht im allgemeinen durch Kontakt, durch unmittelbare oder mittelbare Übertragung des Sekrets. Müller-Weichselbaum erhielten allerdings aus Leitungswasser, in welches eine Reinkultur übertragen war, schon nach 15 Minuten keine Kulturen mehr. Ebenso konnte Hofmann nachweisen, daß Exsudatflocken in destilliertem wie in Leitungswasser bei 20° nach 3 Stunden nicht mehr übertragungsfähig waren. Bei Bruttemperatur gehalten aber waren sie um diese Zeit noch übertragbar; physiologische Kochsalzlösung konservierte auch bei 20° die Exsudatflocken mit lebensfähigen Bazillen bis zu 7 Stunden. Einfach in feuchter Kammer aufbewahrt, hielten sich die Bazillen in Exsudatflocken bis zu 18 Stunden lebensfähig.

Jedenfalls ist anzunehmen, daß das Wasser kurze Zeit als Übertragungsmedium dienen kann; an feuchter Wäsche und dgl. können erheblich länger infizierende Sekretmassen erhalten bleiben. Für Ägypten ist schon von Koch die seitdem viel erörterte Möglichkeit betont worden, daß die massenhaften Fliegen die Ansteckung verbreiten helfen.

Hier ist nochmals hervorzuheben, daß nach den übereinstimmenden Beobachtungen von Morax, Weichselbaum-Müller, Hofmann auch chronische Formen mit sehr geringen, leicht übersehenen entzündlichen Erscheinungen noch monatelang der Verbreitung dienen können. Sie erklären das Erlöschen und Wiederaufflackern der Epidemien[2]). Meyerhof spricht geradezu von einer »chronischen Infektion mit akuten Exacerbationen«.

Pathologisch-anatomisch fanden Morax und Mayou ausgedehnte schleimige Umwandlung der Epithelien, Infiltration der Mucosa, anfangs vorwiegend mit polynukleären Zellen, später mit Lymphocyten und Plasmazellen.

(Die Prophylaxe gegen den Koch-Weeksschen Bacillus besteht in Reinlichkeit und sorgsamer Vermeidung der direkten und indirekten Sekretübertragung. Schwerere Fälle bedürfen der Isolierung; Schulen

---

[1]) C. Fränkel berührt in seiner Arbeit über »Meningokokkenconjunctivitis« diese Möglichkeit.

[2]) Es sei darauf hingewiesen, daß ganz das gleiche von der Influenza gilt; Bäumler, Pfeiffer, Wassermann, Clemens, Parsons u. a. haben solch ein längeres Persistieren nachgewiesen und führen darauf die erneuten Ausbrüche von Epidemien zurück.

sind bei heftigeren und zahlreicheren Erkrankungen zu schließen, jedenfalls die erkrankten Kinder auszuschließen.

Für die Therapie erweist sich gerade gegen diese Form am wirksamsten das Argent. nitricum in 1—2 proz. Lösung. Das gegen andere Infektionen, besonders die Diplobazillen, so wirksame Zink läßt hier oft im Stich.

Wichtig ist auch die gründliche Behandlung der zum chronischen Verlauf neigenden Formen.)

Pathogenität. Disposition.

Der Koch-Weekssche Bacillus hat sich bei den Impfungen von Morax, Hofmann, Weichselbaum-Müller, welche solche Versuche vorzugsweise machten, für Tiere als gänzlich wirkungslos erwiesen. Affe, Hund, Kaninchen, Meerschweinchen, Ratte, Maus, Huhn, Taube, Kalb, Ferkel erwiesen sich als refraktär, für alle Arten der subkutanen usw. Impfung, auch in die Bindehaut hinein. Auch die vorherige Erzeugung heftiger Reizzustände, wie Morax sie mit Jequirity hervorrief zur Erzielung einer Disposition, brachten keine Bakterienwirkung auf der Bindehaut zustande. An der Infektionsstelle waren sie nach 24 Stunden überhaupt nicht mehr nachweisbar. Nur Kamen erhielt einmal mit einer Exsudatflocke beim Kaninchen eine kurz dauernde Entzündung.

Jedenfalls sind die Bazillen nicht imstande, im Tierkörper weiterzuwachsen. Dagegen legt ihnen Rymowitsch doch toxische Eigenschaften zu, die mit denen der Influenzabazillen übereinstimmen sollen, indem die Einverleibung großer Dosen toxisch wirke.

Die menschliche Bindehaut erweist sich dagegen in hohem Maße empfänglich. Die Kontagiosität ist hier so groß, daß 15 Übertragungen auf den Menschen (Morax, Weeks, Weichselbaum-Müller, Hofmann, Luerssen), welche bisher vorgenommen wurden, und zwar zumeist mit Reinkulturen, krankheitserregend wirkten. Hofmann erzielte sie sogar mit 110 und 120 Stunden alten Kulturen. Nur einmal, bei Übertragung von »abgeschwächtem« (wie, wird nicht angegeben) Virus auf seine eigene Bindehaut blieb bei L. Müller der Erfolg aus. Selbst von den mit Mischkulturen vorgenommenen 6 Impfungen von Weeks sind 5 positiv ausgefallen.

Es scheint demnach eine fast ausnahmslose Empfänglichkeit zu bestehen. Die Koch-Weekssche Bazillenconjunctivitis gehört damit zu den kontagiösesten Infektionskrankheiten, welche wir überhaupt kennen. Der Verlauf dieser Impfentzündungen, der Befund im Sekret entsprach durchaus dem der ursächlichen Erkrankungen, von denen das Material entnommen war. Auch bei mehrere Stunden fortgesetzter Aufträufelung abgetöteter Kultur (durch Erhitzen auf 58°) oder eines Filtrates auf die menschliche Bindehaut erhielten Morax und Elmassian nach mehrstündigem freien Intervall einen, allerdings schnell vorübergehenden Katarrh. Filtrierte Kulturen wirkten erheblich weniger. Das Toxin sitzt somit vorwiegend in den Bazillen (dasselbe ist beim Influenzabacillus der Fall, Kolle und Delius).

Eine Immunität nach überstandener Erkrankung ist jedenfalls nur in beschränktem Maße vorhanden. Morax und Petit, L. Müller, Usher und Fraser haben mehrfach wiederholte Erkrankungen derselben Personen in kurzer Zeit beobachtet. Weichselbaum und Müller impften dieselbe Person vier Wochen nach Überstehen der ersten Impfconjunc-

tivitis nochmals, wieder mit positivem Erfolg. Trotzdem erscheint das Vorkommen einer gewissen Immunität nach überstandener Erkrankung nicht ganz ausgeschlossen[1]), im Gegenteil würde das Erlöschen der Epidemien sich damit am ehesten erklären können. Dafür spricht auch das lange Persistieren virulenter Bazillen nach Aufhören der entzündlichen Erscheinungen bei fast ausgeheilter Bindehaut. L. Müller berichtet sogar eine Beobachtung dafür, daß die Koch-Weeksschen Bazillen auf gesunder Bindehaut längere Zeit persistieren können nach abgelaufener Conjunctivitis, um nach mehreren Monaten absoluter Gesundheit, ohne daß der betreffende Patient irgend welche Gelegenheit hätte sich von neuem zu infizieren, zu einem Rückfall zu führen.

L. Müller führt an, daß bei ihm mit »abgeschwächtem Virus« keine Conjunctivitis hervorzurufen war; bei einem anderen entstand eine nur einen Tag anhaltende Bindehautentzündung.

Eine verschiedene Empfänglichkeit ist auch insofern festzustellen, als von einem schweren Fall andere eine ganz leichte Erkrankung beziehen können (Morax, Morax und Petit, Weeks, Hofmann) und umgekehrt. Unter den Fällen von Morax und Petit sind auch einige von sehr geringen klinischen Veränderungen. Es dürfte aber jedenfalls eine Ausnahme sein, daß die Übertragung von wirksamem Material dieser Art in die Bindehaut überhaupt keine Conjunctivitis hervorruft.

Zu erwähnen ist hier noch, daß nach L. Müllers Erfahrungen eine narbige Bindehaut auf die Koch-Weeksschen Bazillen relativ oft wenig heftig reagiert.

Dasselbe teilte Meyerhof mir brieflich mit; er hat bei einigen Fällen die Bazillen im Winter auf klinisch normaler Bindehaut gefunden; bei Eintritt der warmen Witterung erkrankten dieselben an typischer Conjunctivitis. Auf der trachomatösen, aber zurzeit nicht katarrhalischen Schleimhaut persistierten sie noch viel häufiger.

Differentialdiagnose.

Die neuerdings von Pes behauptete Identität der Koch-Weeksschen Bazillen mit den Diphtheriebazillen bzw. Xerosebazillen bedarf keiner näheren Widerlegung, da für jeden Sachverständigen ein Blick auf die Eigenschaften des Koch-Weeksschen Bacillus genügt, um diese Identifizierung als völlig falsch erscheinen zu lassen. Die Erscheinung, daß mit den Koch-Weeksschen Bazillen zusammen mit Vorliebe die zur Gruppe der Diphtheriebazillen gehörigen Xerosebazillen[2]) auf der Kultur aufgehen, wird an dieser Täuschung schuld sein, wie es ja auch in den ersten Untersuchungen nicht gelang, Reinkulturen zu erhalten. Heutzutage sind beide leicht und sicher zu trennen. Auch im Sekretpräparat ist diese Verwechslung nicht möglich, zumal nicht bei Anwendung des Gramschen Verfahrens.

Kruse (Die Mikroorganismen von Flügge, 1896, II, S. 441) berichtet, daß Kartulis aus Conjunctivalsekret einen Bacillus von gleichem morphologischen Aussehen, aber üppigerem und kanariengelbem Wachstum gezüchtet hat, der anfangs Gelatine langsam verflüssigte, später

[1]) Für die nahestehende Influenza wird eine solche auch von mancher Seite (Bäumler, Wassermann, Clemens, Parsons u. a.) angenommen, obwohl sie sich bei Tieren nicht erreichen läßt (Kolle und Doenitz).

[2]) Auch die Influenzabazillen gedeihen nach den Angaben von Rymowitsch und M. Neisser besser in Symbiose mit sog. Xerosebazillen.

eine Nagelstichkultur gab, auch auf Kartoffel wuchs. Kruse nennt ihn »Bacillus pseudoconjunctivitidis«. Ferner haben im Kruseschen hygien. Institut Ibrahim und Fuad aus der Luft zwei diesem Kartulisschen ähnliche Bazillen gezüchtet, welche sie Bacillus aëris minutissimus und Bacillus aureus minutissimus nennen. Alle drei entfärbten sich nach Gram.

Es handelt sich hier um ganz vereinzelte Befunde, die bei den massenhaften Untersuchungen des Bindehautsekrets mit den Koch-Weeksschen Bazillen sonst nie gesehen worden sind, und deshalb praktisch für die Differentialdiagnose kaum in Betracht kommen. Auch mit allen anderen Conjunctivalbakterien der Menschen (Influenzabazillen s. u.) kann der Koch-Weekssche Bacillus von dem Geübten nicht verwechselt werden. Sein Aussehen einschließlich des Verhaltens zur Gramschen Färbung ist durchaus charakteristisch und es ist nicht richtig, wenn Jundell davor warnt, aus dem Deckglaspräparat die Diagnose zu stellen. Er tut das deshalb, weil er in einigen Fällen, wo er sie stellte, in der Kultur auf Blutagar keine solchen Bakterien, sondern nur pneumokokkenartige oder Xerosebazillen erhielt. Das ist schon deshalb nicht richtig, weil die Anwendung der Gramschen Färbung eine Verwechslung dieser Bakterien im Sekretpräparat ausschließt. Dann aber lehrt die Literatur, daß die Koch-Weeksschen Bazillen auf Tierblutnährböden oft nicht aufgehen. Das Sekretpräparat sagt hier öfters mehr als die Kultur. Einzig und allein mit Influenzabazillen und den mit letzteren morphologisch und kulturell übereinstimmenden L. Müllerschen Bazillen haben sie Ähnlichkeit.

In welchem Verhältnis stehen nun aber die Koch-Weeksschen Bazillen zu den Influenzabazillen (Pfeifferschen Bazillen) und den mit letzteren wohl identischen L. Müllerschen Bazillen?

Sind sie mit ihnen identisch, so daß man auch ihre Conjunctivitis als »Influenzabazillen-Conjunctivitis« bezeichnen kann, wie dies neuerdings besonders von Jundell, Smitt, Rymowitsch, Giarré und Picchi befürwortet wird?

Zur Beurteilung dieser Frage muß zunächst festgestellt werden, daß es eine Conjunctivitis tatsächlich gibt mit einem Bakterienbefund, welcher in jeder Hinsicht mit den Pfeifferschen Bazillen übereinstimmt.

Influenzabazillen (Pfeiffer).

(Hierzu auch Tafel I, Fig. IIa—d.)

Morphologie, Kultur. Sehr kleines, dünnes, keine Sporen bildendes Stäbchen mit abgerundeten Enden, fast wie ein Coccus, kürzer als die den Mäuseseptikämiebazillen gleichenden Koch-Weeksschen Bazillen; liegen einzeln oder sehr oft zu zweit, fast wie Doppelkokken. Gramnegativ. Oft tritt deutliche Polfärbung ein. Obligat aërob, gedeiht nur bei Bruttemperatur über 26° und mit Sicherheit nur auf Blutnährböden, besonders bei Anwendung des hämoglobinreichen Taubenbluts. Ausnahmsweise wächst er auch auf Serum-Nährboden (wohl durch beigemischtes Hämoglobin); auf hämoglobinfreien gelegentlich in Symbiose mit andern, sein Wachstum begünstigenden Keimen (manchen Staphylokokken, besonders auch Xerosebazillen). Grassberger und Gohn haben einzelne Stämme durch längere Fortzüchtung auch an einfache Nährböden gewöhnen können.

Im Sekret liegen die Bazillen gern in Häufchen beisammen (cf. Abb. 18), wie »Fischschwärme«. Auf Nährboden treten auch längere Stäbchen hervor.

Für Kaninchen besteht ausgesprochene Giftwirkung der Kulturen, mit denen sich nach Cantani auch eine gewisse bakterizide Immunität erzielen läßt, was allerdings von anderer Seite (Delius und Kolle) bestritten wird.

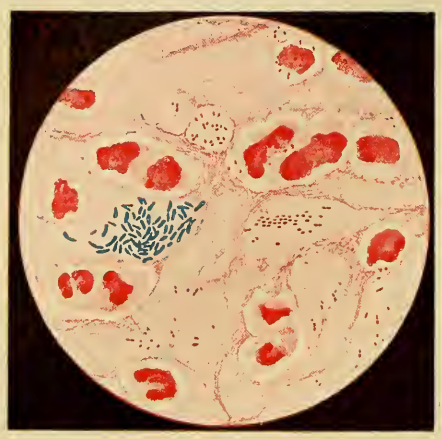

Abb. 18. Conjunctivalsekret von einer Dakryoconjunctivitis mit Influenza- und Xerosebazillen.

Die von Pfeiffer als »Pseudoinfluenzabazillen« beschriebene Varietät, welche auf der Kultur größere, z. T. gewundene Fäden bildet, wird von der Mehrzahl der Autoren den Influenzabazillen zugerechnet. Ebenso stehen sehr nahe oder sind völlig identisch die bei Keuchhusten[1]), Masern und anderen Infektionskrankheiten gefundenen gramnegativen »Polbakterien«, wie überhaupt Bazillen mit den Merkmalen der »Influenzabazillen« auf der Schleimhaut der Nase weitverbreitet sind, wie sie wie auch gelegentlich auf anderen Schleimhäuten oft ein saprophytäres Dasein fristen.

Vorkommen am Auge. Zuerst hat L. Müller im eitrigen Trachomsekret Stäbchen gefunden, deren Übereinstimmung mit Influenzabazillen er eingehend schildert. Diese Müllerschen Bazillen, die ein häufiger, aber durchaus nicht konstanter Befund bei Trachomatösen waren, werden aber von ihm doch nicht mit den Influenzabazillen indentifiziert, weil die Kranken keine deutlichen Influenzaerscheinungen darboten. Auch waren keine epidemiologischen Beziehungen zur Influenza erkennbar. L. Müller betonte besonders, daß seine Bazillen mit Sicherheit nur auf Blutnährböden wachsen, besonders auf Taubenblut, und besonders üppig in Symbiose mit gewissen Staphylokokken. Von den ebenfalls von ihm eingehend studierten Koch-Weeksschen Bazillen trennt er seine Stäbchen bzw. die Influenzabazillen mit Recht, weil die Koch-Weeksschen Bazillen im allgemeinen Serum bedürfen, auf Taubenblut nicht zu wachsen pflegen — was aber nicht immer zutrifft (s. u. Luerssen) — auch schlanker und länger sind. L. Müller und Weichselbaum betonen auch, daß die Kolonien der Koch-Weeksschen Bazillen auf

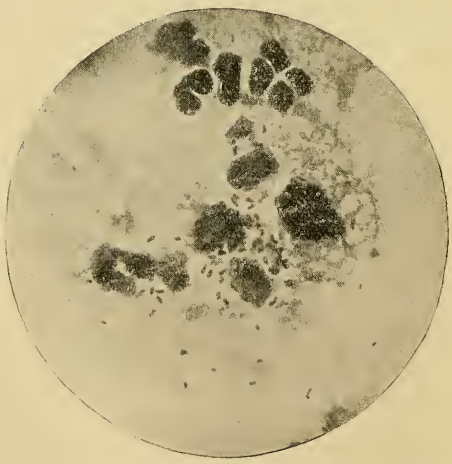

Abb. 19. Mikrophotographie nach einem Sekretpräparat von Rymowitsch und Matsehinsky. 1000fache Vergr. »Influenza«.

[1]) Cf. Jochmann, Zeitschr. f. Hyg., 1903, XLIV, S. 498. Auerbach, Zeitschr. f. Hyg. u. Infekt. Bd. 47. Klieneberger, Deutsche med. Woch., 1906, S. 1580.

Serumagar noch kleiner seien, als die der Influenza, und daß ihr Rand bei 80facher Vergrößerung zart gekörnt sei, im Gegensatz zu den glatten, homogenen Influenzakolonien (nach LUERSSEN kein konstanter Unterschied).

Durchaus den gleichen Befund hatte ZUR NEDDEN bei einem Falle von nicht gonorrhoischer Blennorrhoea neonatorum und weiteren Fällen von Conjunctivitis acuta wechselnden Grades. Zweimal war die Bindehautentzündung nur sehr gering. Er nannte die Bazillen wegen der längeren und gewundenen Involutionsformen auf der Kultur anfangs »Pseudoinfluenzabazillen«, hat aber dieselben mit Rücksicht auf die inzwischen geänderte Auffassung (GRASBERGER) später als »Influenzabazillen« bezeichnet[1]). In diesen Fällen und ebenso bei den weiteren, über die er kürzlich berichtet, fanden sich jedoch oft auch andere katarrhalische Influenzaerscheinungen in den Luftwegen, auch Otitis media, Dakryocystoblennorrhoe wurden beobachtet (SAEMISCH); sie traten auf, während in Bonn eine Influenzaepidemie bestand, hörten mit letzterer auf, und mit einer neuen Influenzaepidemie kamen wieder neue Fälle zum Vorschein. Unter 13 Fällen, die vorwiegend Kinder betrafen, war nur fünfmal ausschließlich die Bindehaut erkrankt; ZUR NEDDEN hält diese Conjunctivitis deshalb für nicht ungefährlich. Auch hat er einen Fall von schwerer eitriger Keratitis mitgeteilt mit ausschließlichem Befund von Influenzabazillen im Geschwürsgrunde. Meist fand er die Influenzabazillen fast ausschließlich, nur einigemale mit Pneumokokken und Streptokokken gemischt. ZUR NEDDEN betont mit Recht zum Unterschiede von den KOCH-WEEKSschen Bazillen, daß die Influenzabazillen nicht so schlank und lang sind, besonders aber durchaus hämoglobinbedürftig. Er stimmt mit L. MÜLLER überein, daß sie auf Taubenblut gut wuchsen, was die KOCH-WEEKSschen Bazillen in der Regel — Ausnahmen be-

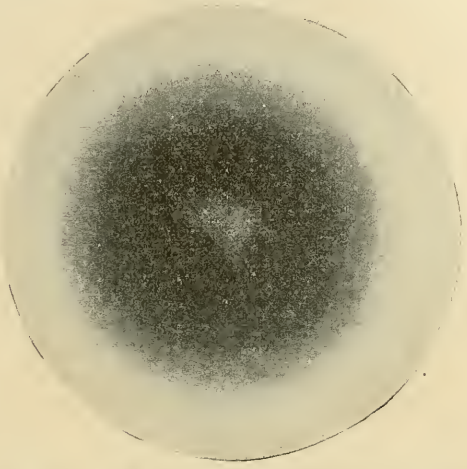

Abb. 20. Klatschpräparat (RYMOWITSCH) einer 24stündigen Hämoglobinagarkultur. 270fache Vergr. »Influenza«.

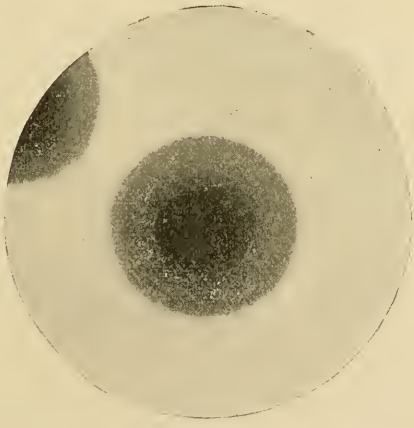

Abb. 21. Dasselbe, 90fach. »Influenza«.

[1]) In der jüngst aus dem PFEIFFERschen Institut erschienenen Arbeit von LUERSSEN wird wieder zwischen Influenzabazillen und Pseudoinfluenzabazillen unterschieden. Doch beschränkt sich der Unterschied nur auf die morphologischen Eigenheiten gewisser Kulturen.

richtet Luerssen — nicht in gleichem Maße tun. Auch behalten nach ihm die Influenzakolonien auf Blutagar ihre homogene Beschaffenheit, ihre halbkuglige Prominenz, während die Kolonien der Koch-Weeksschen Bazillen, die viel schwerer züchtbar sind, auf dem Nährboden bald unsichtbar werden[1]). Auch seien Bazillen von dem Aussehen der Koch-Weeksschen niemals bisher im Bronchialsekret gefunden. zur Nedden verwirft deshalb die von Jundell geäußerte Identifizierung, ein Standpunkt, dem ich nach Vergleich zahlreicher Fälle durchaus beistimmen muß. Auch ich muß betonen (cf. Tafel I), daß morphologisch Koch-Weeksche Bazillen und Influenzabazillen im Sekret sicher zu unterscheiden sind. zur Nedden betont, daß nur Erfahrung mit beiden Bakterien ein Urteil gestatte. In dieser Hinsicht ist beachtenswert, daß Morax, ein hervorragend erfahrener Kenner der Koch-Weeksschen Bazillen, der aber auch, wie er berichtet, öfters Influenza-conjunctivitis untersucht hat, sich gegen die völlige Identifizierung ausspricht, aus denselben Gründen, wie zur Nedden. Auch gibt er an, in Ägypten sehr oft den Koch-Weeksschen Bacillus, nie aber den L. Müllerschen gefunden zu haben. Andererseits hat Meyerhof den L. Müllerschen bzw. den Influenzabacillus in Ägypten mehrmals auch auf nicht trachomatösen Bindehäuten getroffen; er möchte ihn für einen harmlosen Schmarotzer halten. Den gleichen Anschauungen stimmt zu A. Knapp.

Schwierigkeiten entstehen, wenn beide miteinander gemischt sind; es ist dann möglich, daß auf einem Blutnährboden nur die ja leichter züchtbaren Influenzabazillen wachsen, was den Eindruck der Identität beider erhöhen wird (Taf. I, Fig. II a und c). Auf der Kultur ist die Unterscheidung überhaupt schwieriger durchzuführen, da manche Influenzastämme mit etwas längeren Formen wachsen (Taf. I, Fig. II b und d). Auch Luerssen betont diese gelegentlichen Schwierigkeiten.

A. Knapp fand im Sekret von 40 Trachomfällen viermal diese Bazillen, im Follikelinhalt von 80 Fällen ebenfalls viermal. Ferner fand er dieselben, d. h. »Influenzabazillen« bei einer schweren Conjunctivitis pseudomembranosa eines Neugeborenen, welche zur Zerstörung der einen Hornhaut führte[2]). Alle diese Bazillen waren obligat hämoglobinbedürftig und auch sonst morphologisch und kulturell typisch. Mehrmals bei akuter Conjunctivitis fand ihn auch Brown-Pusey.

Jundell hat, wie es scheint, nur Fälle untersucht, welche bei typischer, fieberhafter allgemeiner Influenza an Bindehautentzündung erkrankten. Er fand bei derartigen Säuglingen in einer Reihe von Fällen eine Conjunctivitis verschiedenen Grades mit massenhaften typischen Influenzabazillen. Für ihn ist es nicht entscheidend, daß der Koch-Weeksche Bacillus im allgemeinen auf Serum wachse, da auch bei Influenzabazillen dies vorkomme, wenigstens gegenüber manchen Arten von Ascites u. dergl. Dem hält aber zur Nedden entgegen, daß es wohl der (wenn auch geringe) Hämoglobingehalt sei, den manches menschliche Serum enthalte, der den Nährboden ausnahmsweise für Influenza bekömmlich mache; wo andererseits der Koch-Weeksche Bacillus

---

[1]) Als einen weiteren Unterschied bezeichnet Luerssen, daß der K. W. Bacillus durch gewisse Normalsera stark agglutiniert werde, während die von ihm untersuchten Stämme von Influenza und Müllers Bacillus dies nicht taten. Auch ließ sich der K. W. Bacillus nicht ohne weiteres in physiol. Kochsalzlösung aufschwemmen, sondern erst, wenn er vorher in destilliertem Wasser verrieben war.

[2]) In eitrigen Hornhautgeschwüren Erwachsener hat bereits Doetsch dreimal Influenzabazillen gefunden, ein Befund, der kürzlich auch in einem Falle von zur Nedden erhoben wurde. Es ist das aber jedenfalls selten.

auf Blut wachse, habe es sich um Menschenblut gehandelt, dessen Serumbestandteil das Wachstum ermögliche.

Sodann teilt Rymowitsch mit, daß er mit Bazillen (siehe Abb. 19, S. 138), welche er als Koch-Weekssche bezeichnet, die aber wohl echte Influenzabazillen waren, in jeder Hinsicht, auch bezüglich des Tierversuchs (toxische Wirkung bei Anwendung großer Dosen) eine Identität mit Influenzabazillen erhalten habe; der gleichen Ansicht geben Ausdruck Smitt, Giarré, Picchi.

Eine Influenzaconjunctivitis beschreiben neuerdings noch Morax und M. Neisser. Die letztgenannten Autoren und ebenso A. Mayer, Klieneberger fanden Influenzabazillen im Bindehautsekret von Masernkranken, freilich keineswegs konstant.

Ich selbst habe Influenzabazillen bereits 1896 bei einer kleinen Hausepidemie spontan völlig ausheilender gutartiger Conjunctivitis folliculosa im Sekret nachgewiesen und gezüchtet (Tafel I, Fig. IIb).

Je genauer ich seither darauf untersuchte, je feiner die angewandten Methoden waren, um so häufiger bin ich derartigen Bazillen begegnet. Im Tränensackinhalt sind sie nach meiner Erfahrung relativ häufig, wenn auch nur selten in solchen Mengen, wie sie in Abbildung S. 138 dargestellt sind nach einem Sekretpräparat. Derartige Fälle von Dakryocystitis brauchen zu Trachom gar keine Beziehungen zu haben, wie solche L. Müller vermutete, der ebenfalls die Häufigkeit der Bazillen im Tränensacksekret betont. Daß sie auch, und zwar nicht so ganz selten, in einzelnen Exemplaren auf der gesunden Bindehaut vorkommen, ist nach den Angaben von Rymowitsch und von Giarré und Picchi nicht zu bezweifeln. Die letzteren Autoren geben an, den »Bacillo haemofilo« in 5,8% der gesunden Conjunctiven gefunden zu haben, in 90% der Fälle von akuter epidemisch-katarrhalischer Conjunctivitis (hier wird der Koch-Weeksbacillus mit dem Influenzabacillus identifiziert), in 83% auf der Conjunctiva von Masernkranken (auf der ihn auch Morax einigemal und Meyer häufig angetroffen haben), in 66% ebenda bei Influenzakranken gefunden zu haben; bei Trachom fanden sie ihn nicht, was auffällig zu den anderen Angaben in Widerspruch steht[1]).

Die vorliegenden Mitteilungen über Koch-Weekssche Bazillen lassen allgemein erkennen, daß die Koch-Weeksschen Bazillen nicht in dem Maße auf Hämoglobin angewiesen sind, als dies die Pfeifferschen Bazillen zu sein pflegen (s. o.).

Während der Pfeiffersche Influenzabacillus eine deutliche Tierpathogenität, besonders für Affen, für Kaninchen und Meerschweinchen (Peritoneum!) besitzt derart, daß eine toxische Erkrankung meist ohne Vermehrung der Bazillen eintritt[2]), haben die Tierimpfungen mit dem Koch-Weeksschen Bacillus ein völlig negatives Resultat gehabt. Nur Rymowitsch legt den von ihm gefundenen Bazillen die gleichen toxischen Eigenschaften bei, wie den Influenzabazillen. Allein diese

---

[1]) Es sei noch bemerkt, daß Siegrist Influenzabazillen in einem Orbitalabszeß fand. Duclos fand sie neben Pneumokokken im Eiter einer postoperativen Panophthalmie; das gleiche habe ich einmal konstatiert, außerdem fand ich sie im Orbitaleiter nach Sinuitis frontalis. Morax hat Influenzabazillen in einer infizierten Conjunctivalcyste gefunden, von Krüdener bei eitriger Dakryoadenitis, Panja, Dianoux, Casali bei metastatischer Influenzaophthalmie.

[2]) Siehe Kolle und Delius, Zeitschr. f. Hyg. u. Inf., Bd. 24.

Rymowitschschen Bazillen sind eben keine Koch-Weeksschen gewesen; seine hier wiedergegebene Photographie entspricht den Influenzabazillen. Ich halte es jedoch für sehr wünschenswert, daß mit dem Koch-Weeksschen Bacillus weitere Tierversuche angestellt werden, da bisher große Dosen zur Impfung mit demselben nicht benutzt worden zu sein scheinen. Bei dem schon erwähnten Ausbleiben einer Tierimmunität für den Influenzabacillus wird sich allerdings der spezifische Immunisierungsbeweis zur Identifizierung nicht führen lassen.

In klinischer Hinsicht ist, wie erwähnt, der völligen Identifizierung der Koch-Weeksschen Bazillen mit den Influenzabazilllen auch die Tatsache entgegen gehalten worden, daß bei den durch Koch-Weeksschen Bazillen hervorgerufenen Erkrankungen, besonders den großen Epidemien, Störungen des Allgemeinbefindens (abgesehen von einem allgemeinen Unbehagen und leichtem Schnupfen auf der Höhe der Erkrankung), die als Influenzasymptome gelten dürften, ganz gefehlt haben. Auch gingen diese Bindehautepidemien durchaus nicht parallel mit der Ausbreitung der »Influenza«. Die Mitteilungen von Koch, Kartulis, Weeks liegen, wie auch Jundell betont, vor der letzten Pandemie und lassen von gleichzeitiger Influenza ebensowenig etwas erkennen, wie die späteren Mitteilungen. Demgegenüber muß jedoch darauf verwiesen werden, daß L. Müller seine von den Influenzabazillen nicht zu trennenden Bazillen ebenfalls ohne sonstige Influenzasymptome fand; auch zur Nedden, A. Knapp, Luerssen sahen einige solche Fälle, ich selbst ebenfalls. Will man also L. Müllers Bazillen mit Influenzabazillen identifizieren, so muß man zugeben, daß es auch eine ausschließliche Erkrankung der Bindehaut durch Pfeiffersche Bazillen ohne sonstige Influenzasymptome geben kann. Bei anderen Fällen dieser Conjunctivitis aber sind die sonstigen Influenzasymptome doch sehr ausgesprochen vorhanden.

Daß das eine Mal vorwiegend lokale Symptome von seiten der Bindehaut, das andere Mal mehr die allgemeinen der Influenza hervortreten, ist nicht ohne Analogie. Wir haben auch andere Erfahrungen dafür, daß Infektionen der Bindehaut mit ihrer relativ kleinen Oberfläche das Allgemeinbefinden weniger stören, als bei Lokalisation der Erkrankung im Tractus respiratorius, so bei der Diphtherie, so besonders bei der Pneumokokkenconjunctivitis, bei der nur ausnahmsweise stärkere Allgemeinerscheinungen zu beobachten sind. Gerade die letztere ist ein Beweis, daß spezifische Lokalerkrankungen der Bindehaut die sonst zur Beobachtung kommenden Manifestationen der betreffenden Erreger geradezu ausschließen können. Pneumokokkenconjunctivitis bei gleichzeitiger Pneumonie ist extrem selten!

Von Interesse für die Frage nach der Bedeutung der Pfeifferschen Influenzabazillen würde es sein, wenn mit einer aus Bronchialsekret reingezüchteten Kultur eine Impfung mit positivem Erfolge auf eine menschliche Bindehaut vorläge, zum Vergleiche mit den Impfungen des Koch-Weeksschen Bacillus (s. S. 135 ff.). Doch ist ein solcher Versuch nicht anzuraten.

In letzter Zeit hat Luerssen in Verbindung mit Kuhnt drei Impfungen der menschlichen Bindehaut vorgenommen mit L. Müllers Bazillen, bzw. Influenzabazillen. Er nennt das Ergebnis ein negatives, jedenfalls war die entstehende Bindehautreizung und auch die Absonderung äußerst gering, obwohl das eine Mal 3 Tage hinter-

einander geimpft wurde und obwohl die Bazillen 2 Tage nach der letzten Impfung auf der Bindehaut und in der Nase (ohne Influenza!) noch nachweisbar blieben. Also ein von den Impfungen mit K.-W. Bazillen sehr abweichendes Ergebnis. Ich selbst kann zu dieser Frage den Beitrag liefern, daß mir Tränensackeiter mit massenhaften »Influenzabazillen« von einer katarrhalisch-eitrigen Dakryocystitis beim Versuch der Durchspülung ins Auge spritzte. Obwohl eine Reinigung nicht stattfand, weil ich die Operation (Exstirpation) nicht unterbrechen wollte, trat doch eine Erkrankung bei mir nicht ein.

Man darf aus solchen Beobachtungen schließen, daß diese Bazillen jedenfalls bei weitem nicht so kontagiös sind wie die Koch-Weeksschen.

L. Müller erklärt die ursächliche Bedeutung der Influenzabazillen für die Bindehaut überhaupt nicht für erwiesen. Das ist insofern richtig, als der positive Impfbeweis nicht geführt ist; nichtsdestoweniger halte auch ich es für sehr wahrscheinlich, daß Influenzabazillen gelegentlich Conjunctivitis erzeugen können. Diese Bazillen sind offenbar zu saprophytärem Wachstum geeignet, wie auch, unter noch unbekannten Bedingungen, zur Hervorbringung entzündlicher Zustände.

Literatur[1])

der Koch-Weeksschen und der Pfeifferschen (Influenza) Bazillen. L. Müllers Bazillen.

Augé, R., Affect. contag. dans une consultation ophth. Thèse de Paris 1906.

Axenfeld, »Ergebnisse« von Lubarsch-Ostertag, Bakteriologie des Auges, 1895 bis 1899.

Bietti, Klin. Monatsbl. f. Augenh., 1903, Beilageheft. Festschr. f. Manz.

Bishop, Harman, The conjunctiva in health and disease 1905 (zit. nach Pollock).

Brewerton, Lancet 1903, p. 1036.

Brown-Pusey, Chicago ophth. Soc., 1906, cf. Klin. Monatsbl. f. Augenh., 1906, Bd. II, September.

Coppez, Arch. d'ophth., 1899, t. 19, p. 11.

Casali, Ann. di Ottalm., 1907, XXXVI, S. 128.

Duane and Hastings, Bacter. types of acute conjunctivitis. Journ. of Amer. Med. assoc. (Boston) 1906.

Elmassian, Annales d'oculist., 1900.

Evans, Bacterial diseases of the conjunctiva. The Ophthalmoscope 1904, April.

Fage, La Clinique ophthalmol., 1900, p. 5.

Fergus, Brit. Med. journ., 1905, p. 523.

Gasparrini, Batteriologia delle congiuntiviti acute. Annali d'ottalmologia, 1895, Beilageheft. — Ders., Annali d'ottalm., vol. 25, 1896.

Giarré und Picchi, Lo Sperimentale 1903, Fasc. 5. (Ricerche batt. nelle congiuntivite catarrale acute, nell morbillo e nell' influenza.) Ref. C. Bl. f. B., 1905, XXXVII, p. 239.

Gifford, Arch. of ophth., 1898, XXVII u. Ophth. Record, 1905, XIV, S. 51.

Gonin, Revue médicale de la Suisse Romande, 1899, Févr.-Mars.

Grassberger, Zeitschr. f. Hyg. u. Inf., Bd. 25, 1897. — Ders., Zentralbl. f. Bakt. Bd. 28, 1898, S. 353.

Gromakowski, Archiv f. Augenh., Bd. 41, S. 197, 1900.

de Haan (Batavia), Janus, 1905, V, Dez.

Hofmann, Zeitschr. f. Hyg. u. Inf., Bd. 33, 1900, S. 109.

Juler, Brit. Med. Journ., 1894, 15. Sept.

Jundell, Influenzaconjunctivitis bei Säuglingen. Mitteilungen aus der Augenklinik des Karolinischen med. chirurg. Instituts in Stockholm (Widmark), (bei Fischer, Jena), Bd. 3, 1902, S. 11.

Kamen, Zentralbl. f. Bakt., 1899, Bd. 25, S. 401.

Kartulis, Zentralbl. f. Bakt., Bd. 1, 1883.

Klieneberger, C., Über hämophile Bazillen. Deutsche med. Woch., 1905, Nr. 15.

[1]) Cf. auch die auf S. 108 angeführten Arbeiten.

Knapp, A., A bacteriological study of trachoma, with remarks on the occurrence of the influenza group of bacteria in conjunctivitis. Archives of ophthalmol., 1904, XXXIII, Nr. 5; ferner ibid. Nr. 4.
Koch, R., Arbeiten aus dem Kaiserlichen Gesundheitsamt, Bd. 3, S. 19.
Kolle und Delius, Zeitschr. f. Hyg. u. Inf., Bd. 24.
Kruse, vgl. Flügge, Die Mikroorganismen, Bd. 2, 1896, S. 441.
Lakah und Khouri, Annales d'ocul., 1902, t. 128, p. 420.
Luerssen, A., Bakteriologische Untersuchungen bei Trachom. Zentralbl. f. Bakt. XXXIX, Originale S. 678.
Markus, Münch. med Woch., 1901, S. 2137; Ann. d'ocul., 1906, CXXXVI, Nov.
Meyerhof, Klin. Monatsbl. f. Augenh., 1905, XLIII, II, S. 225.
Mc Dill and Berry, (Manila) Brit. med. Journ., 1904, 2260.
Morax, Sur l'étiologie des Conjonctivites aiguës. Thèse de Paris, 1894. — Annales d'ocul. t. 129, 1903, p. 156.
Morax und Beach, Arch. f. Augenh., Bd. 33, 1896.
Morax und Elmassian, Ann. d'ocul., t. 121, 1899. Verhandl. des internat. ophth. Kongresses Utrecht 1899, S. 465. — Ann. de l'inst. Pasteur, 1898, p. 210.
Morax und Petit, Ann. d'oculist., t. 120, p. 161, 1898.
Morax, Maladies de la conjonctive. Encyclopédie franç. d'ophth., 1905; ferner: Kyste infecté de la conj. bulb. Soc. d'opht. de Paris, 1906, 6. Nov. (Klin. Monatsbl., 1907, I. Januar.)
Müller, L., Archiv f. Augenh., Bd. 40, 1900, S. 13.
zur Nedden, Klin. Monatsbl. f. Augenh., 1900, Januar. — Ders., ebenda, Bd. 38, S. 173. — Ders., Über Influenzabazillenconjunctivitis, ebenda, Bd. 41, 1903, März. — Ders., Über einige seltene Infektionskrankheiten der Hornhaut, ebenda, I, 1906, Juni. — Ders., Über den Müllerschen Trachombacillus und die Influenzabazillenconjunctivitis, ebenda, XLII. Bd. I, S. 47. 1904.
Neisser, M., Über die Symbiose des Influenzabacillus. D. med. Woch., 1903. Nr. 26.
Pollock, Transact. of the ophth. Soc. of the United Kingdom, 1905, XXV.
Randolph, Journ. of the Amer. Med. Ass., 1903, p. 821.
Rymowitsch, Wratsch, t. 20, p. 638, 1900 u. 1901.
Santos-Fernandez, Arch. de oft. hispano-amer., 1904, S. 141.
Saemisch, Krankheiten der Bindehaut, 1905, 2. Aufl. des Handbuches.
de Schweinitz, Ophth. Record, 1899, p. 80 and 87.
Shumway, Journal of Amer. med. Assoc. (Boston), 1906.
Sidney-Stephenson, Zentralbl. f. Augenh., 1896, S. 729.
Smitt, Tijdschrift v. Geneeskunde, 1900, Nr. 26. Ref. Michel-Nagel.
Smith, Yale Med. Journ., 1904, May (nach Duane) u. Archives of ophth., 1905, XXXIV, p. 481.
Subow, Wratsch, XVII, S. 479ff., 1896 (nach Saemisch).
Terlinck, Ulcère à hypopyon à bacilles de Weeks. La clinique, 1905, Nr. 45.
Usher, C. H., und Fraser, U., Ophth. Hosp. Rep., 1904, S. 444.
Veasy (Philadelphia), Ophth. Review, 1899, S. 354. — Ders., Archives of ophthalmology, vol. 28, 1900, 3—5.
Weeks, Arch. f. Augenh., Bd. 17, S. 318, 1887. — Ders., New York eye and ear infirmary Report, 1895.
Weichselbaum und Müller, Arch. f. Ophthal., Bd. 47, 1899, S. 108.
Wilbrand, Saenger, Staehlin, Jahrb. d. Hamburger Staatskrankenanstalten, 1894.
Wibo, Presse méd. Belge 1905, Mai.
Wynekoop, A further study of the Influenzabacillus. (Amer. med. Assoc. 53.) Journal of the Amer. med. Assoc., 1903, 28. Febr. Ref. Zentralbl. f. Bakt., 1904, XXXIV, S. 376.

II. Diplobazillenconjunctivitis (Morax, Axenfeld).

Petits Varietät des Diplobacillus.

(Hierzu auch Tafel I, Fig. III und VI; Tafel III, Fig. II.)

Historisches.

Die Entdeckung dieser eigentümlichen, nach unseren bisherigen Kenntnissen ausschließlich der menschlichen Bindehaut eigentümlichen und sehr häufigen Infektionskrankheit verdanken wir Morax. Im

Juli 1896 brachte er in einer kurzen, aber alles Wesentliche enthaltenden Mitteilung die genaue Beschreibung des Krankheitsbildes, welches er als »Conjonctivite subaiguë« bezeichnete, und seines Erregers, zugleich mit der Feststellung, daß die Übertragung von Reinkultur im Conjunctivalsack der Menschen die typische Erkrankung hervorrief, während für Tiere der Bacillus in keiner Weise pathogen war.

Unmittelbar darauf demonstrierte Axenfeld der Ophthalmologischen Gesellschaft in Heidelberg Präparate desselben Bacillus, den er unabhängig vor einigen Monaten in Marburg auf Löfflerschem Blutserum gezüchtet hatte. In einer genaueren Mitteilung bestätigte er die Angaben von Morax in jeder Weise und ergänzte in dieser und in einer weiteren Abhandlung, die bereits auf einem Material von 51 Fällen beruhte, das klinische Bild, für welches er wegen des eminent chronischen Charakters anfangs den Namen der »chronischen Diplobazillenconjunctivitis« vorschlug. Auch Axenfeld hatte beweisende Impfungen auf die menschliche Bindehaut vornehmen können.

Im Anschluß an diese Veröffentlichungen sind dann von verschiedensten Seiten weitere Bestätigungen erfolgt, welche dartun, daß diese Infektionskrankheit auf der Welt außerordentlich weit verbreitet ist, derart, daß ich sie nunmehr für eine der verbreitetsten Infektionskrankheiten überhaupt ansehe, und daß derselben in der Mehrzahl der Fälle ein eigenartiges klinisches Bild zukommt.

Peters berichtete aus Bonn über zahlreiche Fälle; auch er hatte, ebenso wie Gifford (Omaha, Nebraska), schon früher von dem Bacillus Reinkulturen auf Agar erhalten, bezweifelte aber vorläufig die von Morax und Axenfeld behauptete pathogene Bedeutung, weil er ihn ohne stärkere Reizung angetroffen hatte. Dann aber überzeugte er sich auch von der Pathogenität und betonte die besondere Häufigkeit im Rheintal. Es folgten eine große Anzahl weiterer Mitteilungen, über welche in dem Abschnitt »Epidemiologie« näheres mitgeteilt wird.

Daß diese so außerordentlich häufige, vielleicht häufigste Bindehautinfektion, die klinisch sehr wichtig ist, besonders auch für die Hornhaut, so relativ spät entdeckt worden ist, liegt wohl daran, daß bis dahin das bakteriologische Interesse sich vorwiegend den akuten Formen zugewandt hatte, ferner auch daran, daß die Kultur der Diplobazillen im allgemeinen nur auf serumhaltigen Nährböden gelingt.

Geographische Verbreitung und Epidemiologie.

Die Diplobazillenconjunctivitis ist bisher nachgewiesen:

in Amerika, Cuba (Santos Fernandez), in Philadelphia (Sweet, de Schweinitz & Veasy), St. Louis (Alt), Omaha (Gifford), Chicago (Brown-Pusey), Boston (G. S. Derby[1]) jun.), Montreal (Tooke, Mc Kee), NewYork (Duane und Hastings), Milwaukee (Black), Illinois (Brown-Pusey) und wahrscheinlich noch an vielen Orten (Smith, Brewerton, Randolph); in Paraguay (Elmassian);

in Afrika in Ägypten von L. Müller, Morax, Lakah und Khouri, Meyerhof;

in Europa: in Glasgow (Pollock), Aberdeen (Usher und Fraser), London (Eyre, Mc Nab, Parsons), Kopenhagen (Lundsgaard), Bern (O. Simon,

[1]) Nach brieflicher Mitteilung.

Pflüger), Lausanne (Gonin), Paris (Morax und Petit), Toulouse (Mallet), Clermont-Ferrand (Biard), Italien (Bietti in Padova, de Lieto Vollaro in Neapel, Pes in Turin, Parma (Corsini); in Deutschland: Marburg, Breslau, Rostock, Freiburg (Axenfeld, Bietti), Westfalen (Schmidt), Bonn (Peters, zur Nedden, Saemisch), Kiel (Christensen), Greifswald (Hoffmann), Würzburg (Bach und Neumann), Nürnberg (Alexander), Wien (L. Müller), Budapest (v. Grosz); Kasan (Rymowitsch); in Holland (Nicolai, Rochat, Schoute);

in Asien: in Java (de Haan); in Japan (Hotta).

Von zahlreichen Kollegen, die an unserer Klinik sich mit Sekretuntersuchungen beschäftigt haben, ist mir später mitgeteilt worden, sie hätten den Diplobacillus bei ihrem Klientel häufig gefunden.

Es ist also nicht daran zu zweifeln, daß der Moraxsche Diplobacillus auf der Erde sehr verbreitet ist; bei der durch die Impfungen von Morax, Axenfeld, Hoffmann, Gifford, Erdmann nachgewiesenen außerordentlichen Kontagiosität der dabei sehr hartnäckigen Diplobazillenconjunctivitis ist dies auch verständlich, zumal Erdmann in Übereinstimmung mit Biard nachgewiesen hat, daß er sich auch in der Nase lange halten kann. Wie in meinem Laboratorium von Plaut und von Zelewski nachgewiesen wurde, findet er sich sogar gelegentlich ohne nachweisbare Entzündung auf der Bindehaut; auch Rymowicz und Erdmann fanden ihn hier und da bei Normalen.

Trotzdem ist es auch für diese Infektionskrankheit noch nicht statthaft, von einer gleichmäßigen Ubiquität zu sprechen. Junius berichtet ausdrücklich, daß er ihr bis 1900 in Königsberg nicht begegnet sei. Über Ägypten lauten die Angaben verschieden. L. Müller fand Diplobazillen rel. selten, und Lakah und Khouri haben dort in einem Jahre unter 966 bakteriologisch untersuchten Bindehautentzündungen nur 15mal Diplobazillen gefunden, gegen 523 Koch-Weeksche Bazillen und 257 Gonorrhöen. Mayerhof dagegen fand sie viel häufiger, bis zu 50% der Trachomatösen. Jedenfalls gesellt sich der Diplobacillus nicht ungern zum Trachom hinzu (Peters, Hoffmann).

Wie enorm häufig demgegenüber an anderen Orten die Diplobazillenconjunctivitis ist, geht daraus hervor, daß z. B. Eyre sie bei ca. $2^1/_2$% aller Patienten der Brayleyschen Poliklinik fand. Gonin (Lausanne) fand in einem halben Jahr unter 351 nacheinander zur Behandlung gekommenen Fällen von Conjunctivitis die Diplobazilleninfektion nicht weniger als 180mal. Nach Pflüger-Simon macht sie in Bern ca. 10% aller Patienten aus. Ähnlich häufig ist sie in Rostock (Erdmann fand in 5 Jahren 342 Fälle), Freiburg (innerhalb von 4 Jahren hatten wir 529 Fälle[1]), Greifswald; in Bonn konnten an der Univ.-Augenklinik in einem Jahre über 500 Fälle beobachtet werden. Dabei sind in jenen Städten nicht etwa besonders umfangreiche akute Epidemien gewesen; dazu neigt diese Infektion überhaupt wenig. Sondern es handelt sich um ein endemisches, ziemlich gleichmäßig häufiges Vorkommen, besonders innerhalb einzelner Familien und in Form sporadischer Fälle. Stoewer und Erdmann sind der Ansicht, daß die Hornhautinfektion durch Diplobazillen in ihrer Gegend in den letzten Jahren häufiger geworden sei. Es ist das sehr wohl möglich. Andererseits

[1]) Cf. die Dissertation von Geis, Freiburg 1906.

wird man an vielen Orten, wo diese Infektion bisher nicht bekannt war, sie immer häufiger finden, je mehr man darauf untersucht. Ich habe schon wiederholt gehört, daß Kollegen gesagt haben, bei ihnen käme die Diplobazilleninfektion nicht vor, während man ihnen aus ihrem gerade anwesenden poliklinischen Material sogleich eine Anzahl Fälle bringen konnte; sie hatten eben die so häufigen leichteren Fälle einfach übersehen.

Es erkranken Leute jeden Lebensalters, auch Neugeborene (Andrad, Collomb), Erwachsene am häufigsten. Brown-Pusey sah bei Negern heftige akute Conjunctivitis, fast wie Blennorrhoe. Eine besondere persönliche Disposition ist nicht zu erkennen, ein Frequenzunterschied nach der Jahreszeit ist insofern zu verzeichnen, als sie in der heißen, staubigen Jahreszeit häufiger beobachtet wird (Gonin); auch an unserm Material konnten wir dies beobachten. Die Übertragung geschieht durch direkte oder indirekte Sekretübertragung. Nach Biards und Erdmanns Befunden kann auch der Nasenschleim scheinbar Gesunder die Bazillen enthalten und ansteckend wirken.

Klinisches Bild.

Morax hatte der Krankheit den Namen »Conjonctivite subaiguë« beigelegt, ich selbst anfangs den der »chronischen Diplobazillenconjunctivitis«, weil unbehandelt die Krankheit sich enorm, viele Jahre lang hinzuziehen pflegt. Als später von mir dann auch ausnahmsweise akute Fälle beobachtet wurden, habe ich vorgeschlagen, lieber nur allgemein von »Diplobazillenconjunctivitis« zu sprechen. Die Krankheit geht seitdem unter dem Namen der Diplobazillenconjunctivitis, von Morax oder von Morax-Axenfeld.

Wenn für irgend eine der infektiösen Conjunctivitisformen, so gilt nach allgemeiner Übereinstimmung für diese die Tatsache, daß sie mit Vorliebe ein charakteristisches klinisches Bild darbietet, nämlich das der »Blepharoconjunctivitis«.

Die selteneren Fälle des akuten Anfangs [1]) abgerechnet, beginnt die Diplobazillenconjunctivitis mit geringen katarrhalischen Beschwerden und befällt fast immer beide Augen, wenn auch nicht immer zu gleicher Zeit; das zweiterkrankte ist oft milder betroffen. Es sammelt sich, besonders während der Nacht, mäßig reichliches, graugelbliches, ziemlich zähes Sekret an, vornehmlich im inneren Lidwinkel. Die Lidränder röten sich, und zwar in auffallender Weise besonders in den Lidwinkeln, am meisten im inneren. Diese Rötung des inneren Lidwinkels ist oft im Verhältnis zu der Geringgradigkeit der Bindehautveränderungen auffallend deutlich; bei stärker absondernden Fällen kann sie in Form eines größeren rundliches Fleckes die Karunkel umgeben. Die gerötete Lidhaut ist dabei in der Regel feucht, leicht mazeriert, oft etwas weißlich überzogen, intertrigoartig. Nach der älteren symptomatischen Bezeichnung würde das von manchen als »Ophthalmia angularis« bezeichnet werden.

Die Schleimhaut der Lider zeigt in der Regel nur sehr geringe Schwellung, dabei Hyperämie vorwiegend in den den Rändern zugelegenen Teilen und an der Übergangsfalte; die Conjunctiva bulbi pflegt weniger beteiligt zu sein, nur nach den Lidwinkeln hin sind oft die oberflächlichen Gefäße mäßig erweitert. Phlyktänen sind selten und treten zumeist nur hervor, wenn

[1]) Cf. auch Tooke, Brown-Pusey, Duane, Pollock, zur Nedden.

die Infektion sog. skrofulöse Personen, besonders Kinder befällt. Für solche Skrofulöse mit Diplobazillen ist aber dann die Zinktherapie oft besonders heilsam; sie kann manches Rezidiv verhüten, das sonst der Behandlung trotzte. Hornhautkomplikationen kommen zunächst vor in Gestalt kleiner oberflächlicher Infiltrate in den Randteilen, vom Typus der sog. katarrhalischen. Bereits Morax, Axenfeld, Biard, Peters hatten einzelne solche Fälle gesehen, und besonders Petit hat dieselben eingehender studiert. Er hat in den Infiltraten mehrfach den Diplobacillus gefunden und betont die klinisch wichtige Tatsache, daß die ursächliche Bindehautentzündung oft nur gering sei und leicht übersehen wird, daß aber auch diese Hornhautinfiltrate oft erst auf Zinkeinträufelungen schnell ausheilen. Auch Hoffmann und zur Nedden, Pflüger, machten über sie nähere Angaben. Wo letzterer bei Diplobazillenconjunctivitis jedoch ein Ulcus serpens fand, handelte es sich stets um eine Mischinfektion mit Pneumokokken. Das ist jedoch nicht immer zutreffend. Bereits Gifford hat eine schwere ulceröse Keratitis beschrieben, Uhthoff und Axenfeld fanden Diplobazillen bei einer Hypopyonkeratitis, die große Ähnlichkeit mit Ulcus serpens hatte. In den Arbeiten von Paul, Erdmann Stoewer, Schmidt, Doetsch werden weitere Fälle beschrieben. Wenn wir den Petitschen Typus der Diplobazillen mit rechnen — und es ist das mit einiger Reserve statthaft —, so ist die Zahl derartiger Fälle durchaus nicht mehr klein. Ich selbst habe im Laufe der Jahre mehr als 20 Fälle von Hypopyonkeratitis mit Diplobazillen gesehen, und zwar sowohl solche mit dem Petitschen Typus, wie mit demjenigen von Morax-Axenfeld. Der letztere ist jedenfalls auch imstande, Hypopyonkeratitis zu erzeugen (cf. auch die Arbeiten von Paul und Erdmann). Von großer Wichtigkeit ist, daß auch diese schwere Erkrankung durch häufige Zinkeinträufelungen zu heilen ist. In dem Kapitel »Hornhautbakteriologie« wird darauf nochmals eingegangen werden. Die Erscheinungen seitens der Bindehaut können in solchen Fällen ganz zurücktreten.

Das klinische Bild der »Blepharoconjunctivitis« darf sofort den Verdacht der Diplobazilleninfektion erwecken. Es würde aber zu weit gehen, wollte man damit schon eine sichere Diagnose stellen; denn in solchen Fällen ist doch mitunter ein anderer Befund oder ein negativer vorhanden. Ein sicheres Urteil ergibt erst die Deckglasuntersuchung und Kultur. Gelegentlich kann auch die stärkere Winkelbeteiligung bei der Diplobazillenconjunctivitis fehlen; außerdem sind von Axenfeld, Hoffmann und zur Nedden, Pflüger, Pollock, Usher und Fraser, Brown-Pusey einzelne Fälle von akutem Schwellungskatarrh auf dieser Basis beschrieben. Nicht selten sind auch die objektiven Entzündungserscheinungen so gering, daß sie leicht übersehen werden können und die Patienten wegen ihrer asthenopischen Beschwerden, wegen des Augenbrennens abends bei der Lampe mit Gläsern usw. ohne Erfolg behandelt werden, während die Zinktherapie schnell alle Beschwerden beseitigt. Man soll eben auch die ganz geringen Sekretfäden im Lidwinkel untersuchen! Auch bei diesen leichtesten, »fast normalen« Fällen sind die Bazillen oft sehr zahlreich. Lundsgaard betont, daß gelegentlich nur Tränenträufeln besteht.

Bei sehr langem Bestehen stärkeren Katarrhs kann sich Ektropium, Distichiasis, Ekzem der Lidhaut hinzugesellen. Diese Fälle werden oft fälschlich für die gewöhnliche Blepharitis gehalten! Es folgt daraus, daß bei Blepharitis immer das Sekret auf Diplobazillen zu untersuchen ist, deren Nachweis dann zu den sonstigen Maßregeln die Zinktherapie indiziert. Mit Recht wird dies neuerdings auch von Mc Nab betont.

Auch Follikel in der Conjunctiva werden öfters beobachtet, besonders in der Conjunctiva tarsi; wo sie aber reichlicher vorkommen und der Therapie trotzen, handelt es sich wohl nicht um Folge der Diplobazilleninfektion, sondern um eine Kombination, wie eine solche auch mit dem echten Trachom nicht selten ist.

Ohne Behandlung scheint die Krankheit sich, unter öfteren Exacerbationen, stets in die Länge zu ziehen. Ob vielleicht die selteneren akuten Fälle öfter einen schnellen spontanen Ablauf zeigen, wissen wir nicht, da alle bisher beobachteten Fälle durch Behandlung abgekürzt wurden. Genauere Mitteilungen über spontan geheilte Fälle fehlen bisher. Was die Patienten so nennen, ist oft nur eine vorübergehende Besserung.

Mitunter besteht gleichzeitiger Nasenkatarrh; bei einer Familie mit auffallend stark absondernden Bindehäuten fand ich auch an den Nasenöffnungen gerötete, etwas mazerierte Hautstellen, in denen sich Diplobazillen fanden; bei einem andern Patienten fand sich dasselbe in den Mundwinkeln (Lobanow). Ob man aber in diesen Fällen von einer »Diplobazillenrhinitis« oder -stomatitis reden darf, muß dahingestellt bleiben. Meyerhof spricht davon, daß man oft bei Personen mit Diplobazillenconjunctivitis Katarrh der oberen Luftwege finde. Ich selbst habe diese Erfahrung nicht gemacht.

Die Angaben Biards, daß der Diplobacillus sich sehr oft in der Nase ansiedele und von dort aus die Bindehaut infiziere, haben anfangs keine Bestätigung erfahren (Morax, Petit, zur Nedden). Doch haben eingehende Untersuchungen Erdmanns ergeben, daß der Diplobacillus doch relativ häufig in der Nase nachweisbar ist, und zwar nicht nur bei Patienten mit Blepharoconjunctivitis, sondern auch bei solchen mit gesunder Bindehaut. Da die kulturellen und sonstigen Eigenschaften der aus der Nase gezüchteten Keime mit den conjunctivalen übereinstimmten, auch die Übertragung von Reinkultur auf die menschliche Bindehaut in gleicher Weise eine Conjunctivitis hervorrief, ist an den Erdmannschen Angaben nicht zu zweifeln. Erdmann fand bei 142 Personen mit diplobazillenfreiem Conjunctivalsekret 64 mal typische kapsellose Diplobazillen in der Nase. Bei 26 wurde kultiviert und 18 mal der typische Morax-Axenfeldsche Diplobacillus gefunden. Für die Frage, ob die Diplobazillen in der Nase derartiger Personen pathogen wirken, sich vermehren und lange Zeit fortleben können, ist die Feststellung Erdmanns wichtig, daß längst nach Abheilen einer Dipl.-Conjunctivitis wochenlang die Bazillen in der Nase nachweisbar bleiben. Nur in einigen der Erdmannschen Fälle war dabei eine chronische Rhinitis nachweisbar, in der Mehrzahl war die Nasenschleimhaut gesund. Von einer solchen klinisch gesunden Nasenschleimhaut, bei diplobazillenfreier Conjunctiva, brachte Erdmann etwas Sekret in die normale Conjunctiva und erzielte damit eine typische Conjunctivitis. Daß auch in eingetrocknetem Nasensekret die Bazillen nach 7 Tagen noch keimfähig waren, ergab die Kultur.

Bemerkenswert ist die Mitteilung von Treacher-Collins, daß er bei 30 Schulkindern, welche außer an Conjunctivitis an Ausfluß der Nase litten, 125 mal im Nasensekret den Diplobacillus fand. Er glaubt, daß die Augen häufig von der Nase aus infiziert werden und empfiehlt, bei Schulepidemien auch die Nasen zu untersuchen und eventuell zu behandeln.

Danach ist anzunehmen, daß manche Diplobazillenconjunctivitis durch Infektion mit Nasensekret entsteht, und der Vorschlag Giffords und Treacher-Collins erscheint rationell, eventuell auch die Nase zu behandeln.

Die subjektiven Beschwerden sind relativ gering, auch bei den akuten Fällen. Peters gibt an, daß gerade bei dieser Infektion oft Kopfschmerzen vorkommen, die mit Beseitigung der Conjunctivitis verschwinden.

Sekretbefund.

Bei leichten Fällen ist auf der Bindehaut oft die Sekretion so gering, daß man auf ihr eine eigentliche Flocke nicht findet; dagegen ist auch in diesen Fällen auf der Karunkel etwas grauer Schleim zu finden. Ist auch dieses Winkelsekret naturgemäß mit Hautsaprophyten viel stärker verunreinigt und deshalb zur Kultur nicht zu nehmen, so gestattet es doch die Deckglasdiagnose mit besonderer Deutlichkeit, weil in ihm die Diplobazillen sich in der Regel in großer Zahl, nicht selten in ganz enormen Mengen finden.

Sie erscheinen teils frei, teils an Zellen angelagert und zwar besonders gern an Epithelien, welche mit ihnen völlig bedeckt erscheinen können und gerade in diesem Sekret sich relativ reichlich finden. Eine eigentliche Phagocytose findet sich bei ihnen weniger, als bei den Koch-Weeksschen Bazillen und den Pneumokokken. Überhaupt besteht das Sekret vielfach mehr aus Fibrin und ist relativ arm an Leukocyten.

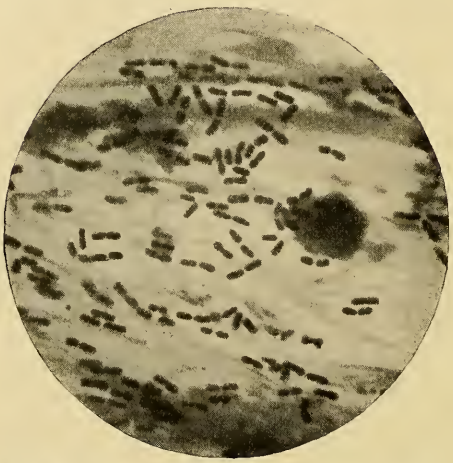

Abb. 22. Diplobazillenconjunctivitis. Sekret. Photogr. von Rymowitsch u. Matschinsky. 1000fache Vergr.

Die Bazillen zeigen sich meist zu zweien, doch kommen auch kürzere und längere Ketten von plumper, wenig gewundener Anordnung vor, in denen aber vielfach noch eine nähere Verbindung von je zwei Individuen erkennbar ist.

Die einzelnen Bazillen sind im Durchschnitt 2—3 μ lang, 1—1,5 μ breit; doch wechselt die Größe, besonders dahin, daß vielfach kleinere Doppelbazillen sichtbar sind, wohl jüngere Formen. Auch etwas größere sind oft erkennbar.

Die Bazillen sind an den Enden ein wenig abgerundet, wie ein etwas abgestumpftes Rechteck, im allgemeinen gleichmäßig dick. Mitunter erscheinen die Enden ein wenig aufgetrieben; alsdann tritt auch öfters eine etwas stärkere Färbung der Enden ein; doch ist eine Polfärbung im allgemeinen nicht vorhanden, sondern der ganze Bacillus nimmt die Farben intensiv an. Die Trennungslinie zwischen den einzelnen Gliedern ist deutlich.

Nach Gram tritt rasche und vollständige Entfärbung ein.

Über das Vorhandensein einer Kapsel sind die Angaben verschieden ausgefallen, Morax beschrieb die Diplobazillen als kapselfrei, Axenfeld nannte eine Kapsel »nicht deutlich«. Dahingegen betonten Birnbacher und Gifford, daß eine Kapsel deutlich nachweisbar sei; auch Hoffmann und zur Nedden haben sich dem angeschlossen.

Die von Bietti und Agricola in meinem Laboratorium vorgenommenen Kapselfärbungen haben in der Tat ein schmales Ektoplasma ergeben. Mit solchen Methoden lassen sich bekanntlich an sehr vielen Bazillen »Kapseln« nachweisen, z. B. auch beim Milzbrand. Es ist

aber für das Sekretpräparat daran festzuhalten, daß die Mehrzahl der Diplobazillen ohne solche besondere Hilfsmittel und bei weiter Blende keine deutliche Kapsel zeigt; ganz besonders gilt das für nach GRAM gefärbte, mit Safranin nachgefärbte Präparate, wie solche auf Tafel I, Abb. III genau nach der Natur gezeichnet sind. In dieser Hinsicht sind die Diplobazillen von den differential-diagnostisch in Betracht kommenden FRIEDLÄNDERschen Pneumoniebazillen und den sogenannten Ozaenabazillen sehr verschieden, und es ist deshalb richtig, die Kapsel bei den Diplobazillen als unerheblich zu bezeichnen. Im übrigen verweise ich auf das im Kapitel I, S. 12 über Kapselfärbungen gesagte.

Kultur.

Die Diplobazillen des MORAX-AXENFELDschen Typus sind nur bei Bruttemperatur zu züchten und mit Sicherheit nur auf Blutserum oder serumhaltigem Agar, sowie auf Nährböden, denen menschliche Körperflüssigkeit beigemischt wird.

Auf Rinder- und auf Hammelblutserum nach LÖFFLERscher Vorschrift ist nach 24 Stunden eine Unebenheit in Gestalt kleiner, feuchter, etwas eingesunkener und durchscheinender Stellen zu sehen, die sich allmählich mehr und mehr vertiefen, indem der Nährboden langsam verflüssigt wird, meist ohne wesentliche Farbenveränderung des Nährbodens. Doch gibt es auch Stämme, welche den verflüssigten Nährboden bräunlich färben; es hängt das übrigens auch von dem Serum ab, bei gekochtem Serum tritt es viel seltener ein. Nimmt man mit der Öse die milchige, etwas fadenziehende verflüssigte Masse ab, so sieht die Oberfläche des Blutserums wie angenagt aus. Liegen die einzelnen Kolonien weit voneinander, so bilden sich allmählich größere tiefe Löcher in dem Nährboden; sind sie dichter beisammen, so konfluieren sie an der Oberfläche, der dickflüssige Inhalt fließt schließlich nach unten in das Kondenswasser ab; die eigentümlich zerlöcherte Oberfläche tritt alsdann besonders deutlich hervor; im Verlauf von etwa 14 Tagen ist fast der ganze Nährboden bis auf die tiefste Lage verflüssigt. Doch wird die Verflüssigung in der Regel nicht ganz vollständig, da die Diplobazillen inzwischen abzusterben pflegen, wie überhaupt in der verflüssigten Masse fast nur noch Involutionsformen anzutreffen sind. Auf gekochtem Serum ist die Verflüssigung nicht so stark und schnell als auf fraktioniert sterilisiertem.

Dies Verhalten ist für den Diplobacillus äußerst charakteristisch. Es kommt von den auf der Conjunctiva häufiger beobachteten pathogenen Bakterien nur dem sehr nahestehenden PETITschen Typus des Diplobacillus zu. (Daß auch manches Sekret als solches, selbst steriles eine gewisse serumverdauende bzw. verflüssigende Eigenschaft hat, sei hier beiläufig erwähnt. Man darf also nicht ohne weiteres jede Delle in der Oberfläche des LÖFFLERschen Blutserums für eine Diplobazillenkolonie halten, wenn auch die progressiv sich vertiefenden runden Einsenkungen sicher auf Bakterien beruhen. Ebenso muß man berücksichtigen, daß ungenügend sterilisiertes Serum Sporen verflüssigender Keime enthalten kann, die im Brutofen auswachsen.)

Auf Serumagar wächst der Diplobacillus in Gestalt kleiner, durchscheinender flacher Tröpfchen von zart graulicher Farbe, ähnlich Pneumokokkenkolonien; die Kolonien sind bei stärkerer Vergrößerung ganz fein granuliert, von rundlicher Form und glattem Rand, wenig prominent, zeigen wenig Neigung zum Konfluieren und werden auch einzeln nicht so groß wie auf LÖFFLERschem Blutserum.

In Serumbouillon bildet sich nach 24—48 Stunden eine zarte, aber deutliche diffuse Trübung und etwas feiner Bodensatz, der sich leicht aufwirbeln läßt.

Auf serumfreiem Agar gedeihen die von der Conjunctivitis gezüchteten Diplobazillen in der Regel nicht; wenn sie sich, wie die verschiedenen Beobachter angeben, gelegentlich doch entwickeln, so ist ihr Wachstum meistens kümmerlich, sie sterben bald ab und gestatten keine längere Fortzüchtung, im Gegensatz zu dem Petitschen Typus, der auf gewöhnlichen Nährböden gut wächst. (Ich selbst habe in letzter Zeit beobachten können, daß bei einigen von Conjunctivitis gezüchteten Stämmen anfangs doch ein auffällig besseres Wachstum auf Agar bestand, das nach längerer Fortzüchtung wieder verloren ging. Auch im Gelatinestich bei Zimmertemperatur trat langsame Entwicklung und langsame Verflüssigung ein, analog wie beim Petitschen Diplobacillus. Später war dies nicht mehr zu erzielen.) Es ist das aber eine Ausnahme; auch auf Milch, Kartoffeln, schräg erstarrtem Rinderblut, Blutnährboden pflegen sie nicht anzugehen.

Die Diplobazillen verlangen durchaus alkalische Reaktion des Nährbodens; schon bei neutraler gedeihen sie weniger gut, saure Nährböden sind ungeeignet. Daraus erklärt es sich, daß sie bei gleichzeitiger Anwesenheit z. B. des Staphylococcus pyogenes aureus auch auf Serum mitunter schlecht gedeihen, obwohl sie im Sekretpräparat weit in der Überzahl waren; es kann sogar ihr Wachstum ganz ausbleiben, wie ich öfters gesehen habe, weil die schnell wachsenden Kokken eine deutlich saure Reaktion des Nährbodens veranlaßt hatten. Andererseits entwickeln sich die Diplobazillen sehr gut und sehr oft gleichzeitig mit den sog. Xerosebazillen, welche bekanntlich eine Änderung der Alkaleszenz meist nicht veranlassen. Diese letzteren begünstigen die Entwicklung vielleicht (Rymowitsch). Auch mit den gewöhnlichen weißen Staphylokokken des Conjunctivalsackes kommen sie relativ gut fort.

Abb. 23. 48stündige Kultur auf Löfflerschem Blutserum. Involutionsformen.

Auf der Bindehaut findet man, besonders bei den reichlicher absondernden Fällen, die Diplobazillen oft in Reinkultur, wenn man nicht vom Lidwinkel abimpft und die Lidränder nicht berührt.

Relativ häufig sind aber auch weiße Staphylokokken beigemischt, meist sehr geringer Virulenz und in viel geringerer Zahl als die Diplobazillen.

Seltener finden sich Pneumokokken, Streptokokken, Koch-Weeksche Bazillen (Hoffmann, Zia, Duane-Hastings u. a.). Besondere klinische Merkmale sind diesen Fällen, die als Mischinfektionen aufgefaßt werden können, nicht immer eigentümlich, nur bei den letzteren Keimen tritt das Bild des akuten Katarrhs mehr hervor.

Verfolgt man durch tägliche Kultur den Befund, so zeigt sich, daß die genannten Beimischungen an Zahl sehr schwanken, zeitweise ganz zurücktreten. Schon darin liegt, daß in diesen Fällen die Diplobazillen

das eigentlich pathogene Agens sind. Geht aber auf die Behandlung der Katarrh und mit ihm die Zahl der Diplobazillen zurück, so treten in diesem Stadium der abklingenden Reaktion die Xerosebazillen und Staphylokokken wieder stärker hervor.

Morphologie der Bazillen auf der Kultur.

Auf Löfflerschem Blutserum zeigen die Kolonien nur am ersten und zweiten Tage vorwiegend dieselben Diplo- resp. Streptobazillen verschiedener Größe, wie im Eiter. Sehr bald beginnt ein ausgedehnter Zerfall der Bakterien unter Bildung mannigfacher, zum

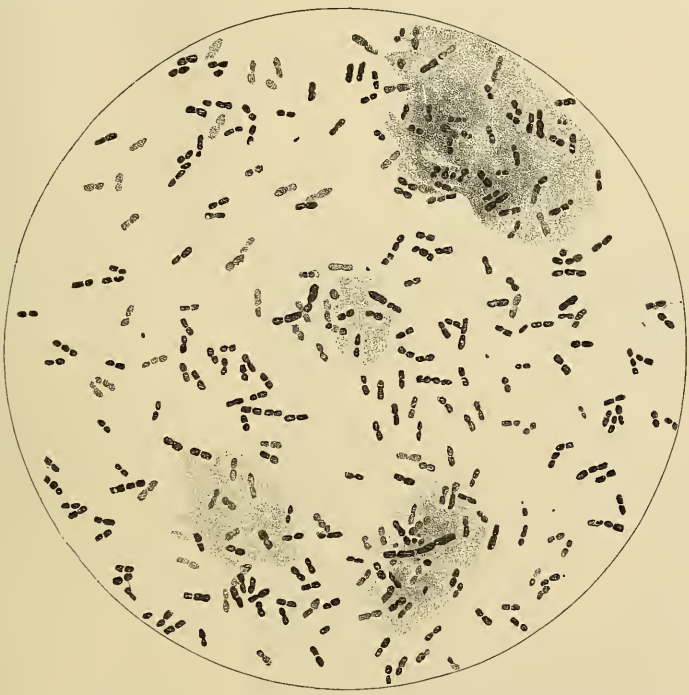

Abb. 24. 24stündige Kultur auf Serumagar.

Teil barocker, sehr großer Involutionsformen, und sobald ausgeprägte Verflüssigung des Nährbodens eingetreten ist, sind zwischen ungefärbten und zerfallenen Massen nur noch einzelne Diplobazillen, Ketten, Scheinfäden sehr verschiedener Größe sichtbar. Häufig fällt in diesem Stadium auf, daß die Konturen der Bazillen sich stärker färben, als das Zentrum (siehe Figur 23).

Auf Serumagar, in Serumbouillon bleibt die Form und Färbbarkeit länger erhalten. (Fig. 24.)

Nach Gram tritt schnelle Entfärburg ein.

Eigenbewegung fehlt, ebenso nachweisbare Sporenbildung. Auch für den Petitschen Typus gilt das. Nur einmal erhielt Mc Nab mit ihm eine leichte Hypopyonkeratitis.

Resistenz.

Im Brütofen geht der Diplobacillus auf Löfflerschem Serum meist nach einigen Tagen zugrunde. In dem verflüssigten Nährboden finden sich dann nur noch Zerfallsformen. Am ehesten läßt er sich wieder hochzüchten, wenn man die verflüssigte Masse in Ascitesbouillon gießt. Eine 8 Tage alte Kultur aber pflegt überhaupt nicht mehr übertragbar zu sein. Diese, im allgemeinen zutreffenden Daten gelten jedoch nicht ohne Ausnahme. Mc Nab hat in unserem Laboratorium eingehende Resistenzversuche gemacht und dabei besonders den Morax-Axenfeld-schen Typus mit dem Diplobacillus liquefaciens (Petit) verglichen; dabei fand sich, daß Dipl. liqu. noch nach 60 Tagen von einer Blutserumkultur übertragbar war. Aber auch ein Stamm des M. A.-Diplobacillus zeigte dies Verhalten. Auf dem Wasserbad wurden beide Formen bei 55° C. in 5 Minuten abgetötet; bei 50° ergab sich noch etwas Wachstum.

Ließ man an sterilen Holzstückchen von einer Agar- oder Serum-Agar-Kultur Diplobazillen antrocknen, so zeigte sich noch Überimpfbarkeit, nachdem die infizierten Hölzchen bis zu 4 Tagen trocken im Brütofen aufbewahrt waren; und zwar war dies bei den beiden Typen der Fall. Ich glaube deshalb, daß die Diplobazillen unter Umständen doch länger auch außerhalb des Körpers sich halten und vielleicht von dort aus infizieren; für eingetrocknetes Sekret gilt das vielleicht noch mehr, als für getrocknete Kultur, analog den Erfahrungen z. B. mit Pneumokokken. Wie weit die Diplobazillen »verstäubbar« sind, ist noch zu untersuchen.

Bei der außerordentlich guten Einwirkung der Zinktherapie auf die Diplobazilleninfektion, sowohl die der Conjunctiva als die der Cornea, ist es natürlich von Interesse, das Verhalten von Reinkulturen gegenüber Zinklösungen verschiedener Konzentrationen zu untersuchen. Paul fand, daß Bouillonreinkultur, die an kleine sterile Glasgranaten angetrocknet war, auffallend lange der $^1/_2$—1% Zinklösung widerstand, bis zu 5 Minuten. Erst nach $^1/_2$—1stündiger Einwirkung ließ sich ein wesentlicher keimabtötender Einfluß nachweisen. Da so lange Zeit die Zinklösung unmöglich so konzentriert auf der Bindehaut bleibt, schließt Paul, daß die Heilwirkung in einer einfach desinfizierenden Wirkung nicht bestehen könne.

In erweitertem Umfang hat in meinem Laboratorium Silva über diese Frage gearbeitet.

Silva untersuchte zunächst, ob bei längerem Aufträufeln dünner Zinklösungen das Zink in die Vorderkammer eindringe; es geschah das, weil die Heilwirkung auch auf tiefe eitrige Infiltrate den Eindruck machen kann, daß das Zink in das Gewebe eindringt. Es war jedoch mit feinsten chemischen Methoden ein Übergang ins Kammerwasser nicht nachzuweisen, auch nach Entfernung des Epithels.

Auf Diplobazillenkulturen wirkt die $^1/_2$proz. Zinklösung nur sehr wenig abtötend (desinfizierend), wohl aber entwicklungshemmend. Die Heilwirkung des Zinkes beruht nach Silva wohl darauf, daß eine weitere Entwicklung der Diplobazillen und Reinfektionen vermieden werden. Mit dieser Unterstützung vermag dann die Conjunctiva bzw. Cornea die Infektion zu überwinden.

Im Conjunctivalsekret, welches an sterile Leinwandläppchen angetrocknet war, hielten sich die Diplobazillen bis zu 24 Tagen lebensfähig zur Kultur (Erdmann). Ein 25 Stunden altes derartiges Sekret rief auf der Conjunctiva noch eine typische Diplobazillenconjunctivitis hervor. An Glas angetrocknetes Sekret ergab nach 7 Stunden noch Übertragbarkeit auf Nährböden, später nicht. In Zimmertemperatur war die Lebensfähigkeit länger, als im Brütofen, wohl deshalb, weil in letzterem schneller eine vollständige Eintrocknung stattfand.

Diplobacille liquéfiant von Petit.

(Hierzu Tafel III, Fig. II.)

Die bisher hier gegebene Beschreibung bezieht sich auf die typischen Merkmale der Erreger der Diplobazillenconjunctivitis, wie sie zuerst von Morax und von Axenfeld gegeben wurden.

Einen sehr nahverwandten Bacillus, dessen Stellung zu dem Morax-Axenfeldschen hier besprochen werden muß, hat 1898 Petit beschrieben.

Bei drei Fällen (vielleicht gehört auch einer von Uhthoff-Axenfeld hierher) von oberflächlich serpiginöser Hypopyonkeratitis mit auffallend geringen Schmerzen fand er einen nach Gram sich entfärbenden Diplobacillus, der im Sekretpräparat morphologisch demjenigen von Morax sehr ähnlich, nur ein wenig kleiner war. Es läßt sich aus dem Vergleich der beigegebenen Petitschen Bilder (Abb. 25—28) erkennen, daß der Diplobacillus Morax-Axenfeld in der Tat auf der Kultur häufiger auch längere Formen zeigt. Es sind dies jedoch Involutionsformen, die zwar bei dem weniger resistenteren Diplobacillus Morax-Axenfeld sich leichter bilden, einen konstanten Unterschied aber nicht darstellen. Von frischen Serumagarkulturen sind vielmehr, wie ich mich oft überzeugt habe, manche Stämme der Petitschen und der Morax-Axenfeldschen Diplobazillen morphologisch nicht zu unterscheiden. Man kann nur sagen, daß der Petitsche Typus die kurze Doppelform länger und konstanter beibehält.

Abb. 25. Diplobacillus Morax-Axenfeld. Serumagar. Mehr Scheinfäden. ca. 800fache Vergr.

Ein besonderes Merkmal des Petitschen Typus ist nun, daß er auch auf gewöhnlichen Nährböden bei 20—37° reichlich wuchs. Auf Ascitesagar entstehen nach Petit dichte, runde, graue Kolonien, weniger prominent als die Morax-Axenfeldschen Diplobazillen und ohne zentralen Höcker. Dieser letzte Unterschied, den ich nach Petits Darstellung illustriere, ist jedoch nach Mc Nabs Untersuchungen, die in

unserem Laboratorium ausgeführt wurden, ebenfalls nicht konstant. Sowohl können beim Diplobac. Morax-Axenfeld die zentralen Höcker ganz fehlen, wie solche andererseits bei dem Petitschen Typus öfters von uns beobachtet wurden.

Abb. 26. Diplobacille liquéfiant Petit. Serumagar. Ausschließlich kurze Diplobazillen. ca. 800fache Vergr.

Abb. 27. Diplobacille Petit. Kolonie Serumagar.

Koaguliertes Serum wird vom Petitschen Typus stark verflüssigt, ebenso Gelatine bei 22°. Bei 15° ist die Verflüssigung langsamer. Relativ schlecht wächst er auf einfacher Bouillon, Milch wird nicht koaguliert. Auf Kartoffel rahmiger, leichtgelblicher Belag. Obligat aërob. Bei 50° erhält sich der Bacillus $^1/_4$ Stunde lang lebend, bei 55° geht er in derselben Zeit ein. Bei 12° gehalten ist er noch nach 10 Tagen übertragbar.

Für die gewöhnlichen Laboratoriumstiere bestand keine Pathogenität. Nur McNab erhielt eine leichte Hypopyonkeratitis beim Kaninchen.

Als wichtige Unterscheidungsmerkmale wurden von Petit hervorgehoben das Wachstum auf gewöhnlichem Agar und besonders die Fähigkeit seines Diplobacillus, Gelatine zu verflüssigen; auch hatte er ihn nur bei Hypopyonkeratitis gefunden.

Ich selbst habe nun solche Diplobazillen zweimal von einer Conjunctivitis erhalten, welche klinisch der gewöhnlichen Diplobazillenconjunctivitis glich, und ich halte es für erwiesen, daß auch der Petitsche Typus die oben geschilderte Conjunctivitis erzeugen kann, besonders seitdem es Erdmann gelungen, mit einem auf gewöhnlichem Agar üppig wachsenden Stamm beim Menschen eine Conjunctivitis zu erzeugen. Außerdem ging in meinen ersten beiden Fällen die anfängliche Fähigkeit, auf den gewöhnlichen Nährböden üppig zu wachsen und Gelatine zu verflüssigen,

den Petitschen Bazillen im Laufe der Fortzüchtung mehr und mehr verloren, so daß sie dem Morax-Axenfeldschen Typus sich näherten. McNab hat daraufhin auf meine Veranlassung Versuche angestellt, ob durch langes Fortzüchten unter verschiedenen Bedingungen die beiden Typen ganz ineinander übergeführt werden können. Es gelang aber nicht, dem Morax-Axenfeldschen Bacillus die Fähigkeit anzuzüchten, Gelatine zu verflüssigen und auf gewöhnlicher Bouillon von einfachem Agar aus zu wachsen, während andererseits der Petitsche Typus zwar die Fähigkeit verlor, Gelatine zu verflüssigen, im übrigen aber auf einfachen Nährböden sich dauernd fortzüchten ließ. Er war in beliebigen Generationen auch auf Bouillon und von da auf Agar übertragbar, was beim Morax-Axenfeldschen Diplobacillus nicht gelang.

Es zeigte sich weiterhin, daß auch der Morax-Axenfeldsche Diplobacillus die gleiche Form der Hypopyonkeratitis sogar relativ oft

Abb. 28. Diplobacille Morax-Axenfeld. Colonies »mammelonnées«. (Kommen auch beim Petitschen Typus vor.) (Petit.)

Abb. 29. Gelatinestichkultur des Petitschen Diplobacillus bei 15° Verflüssigungstrichter.

hervorrufen kann, was Petit bei der Aufstellung seines Typus noch nicht hatte beobachten können. In meinem eigenen Material von Diplobazillenhypopyonkeratitis von 23 Fällen ist nach einer Zusammenstellung von Herrn Dr. Agricola $^1/_3$ durch den Morax-Axenfeldschen Typus verursacht, in dem Material von Paul und dem von Erdmann ein noch relativ größerer Teil. Paul und Erdmann halten nach alledem die völlige Identität beider Diplobazillen für wahrscheinlich. Auch ich bin der Ansicht, daß sie sich sehr nahe stehen und zusammengehören, aber als Abarten derselben Familie sind sie doch so lange anzuerkennen, als die Überführung des einen Typus in den anderen noch nicht völlig gelungen ist. Vielleicht gelingt dies noch. Diesen Standpunkt vertritt auch zur Nedden, der bei Hypopyonkeratitis nur den Petitschen Typus fand. Es ist jedenfalls eigenartig, daß die Petitsche Varietät bei Conjunctivitis nur selten, in der Hornhaut aber relativ häufig gefunden worden ist bei Hypopyonkera-

titis, während der Morax-Axenfeldsche Typus bei der Bindehautentzündung weitaus überwiegt.

Wir tun also meines Erachtens am besten, allgemein und zusammenfassend von Diplobazillenconjunctivitis und Diplobazillenkeratitis zu sprechen und beiden Varietäten, der Morax-Axenfeldschen und der selteneren Petitschen die Fähigkeit zuzuerkennen, die gleichen klinischen Bilder zu erzeugen.

Pathogenität.

Schon Morax stellt fest, daß für die Laboratoriumstiere weder lokal noch bei subkutaner oder intraperitonealer Impfung irgend welche Pathogenität seines Diplobacillus bestand; auch der Affe verhält sich vollkommen refraktär, ebenso Vögel. Alle späteren Untersucher kamen zu dem gleichen Resultat. Nur Rymowitsch gibt an, bei Injektion in die vordere Kammer eine heftige plastische Iritis erhalten zu haben; das konnte Dr. Rupprecht in unserem Laboratorium bestätigen; bei Glaskörperinjektion entstand ein Abszess. Der Petitsche Typus wirkt für Vorderkammer und Glaskörper noch etwas stärker (Mc Nab) und erzeugt auch gelegentlich beim Kaninchen eine leichte Hypopyonkeratitis.

Dagegen hat Morax durch Einträufelung einer 24stündigen Ascitesbouillon in den Conjunctivalsack eines Kollegen eine typische subakute Conjunctivitis hervorgerufen. Dieselbe trat nach 4tägiger Inkubation auf; anfänglich nach der Impfung waren Diplobazillen auf der Bindehaut nicht nachweisbar gewesen, mit Beginn der Sekretion dagegen massenhaft, um nach der durch Zincum sulfuricum erzielten Heilung vollständig wieder zu verschwinden.

Axenfeld brachte zunächst von einer 48stündigen Rinderblutserumkultur, welche schon beginnende Verflüssigung zeigte, eine Öse in den gesunden Conjunctivalsack; diese Impfung verlief negativ, vielleicht weil ein tierischer Nährboden angewandt und schon ausgedehnte Degeneration der Bazillen eingetreten war. Dagegen rief die Übertragung einer Sekretflocke, welche zuerst über Serum geführt eine Reinkultur von Diplobazilleu ergab, zweimal eine typische Blepharoconjunctivitis hervor, nach 4tägiger Inkubation, mit massenhafter Reinkultur der Diplobazillen. Die Conjunctivitis übertrug sich in gleicher Weise auf das andere Auge, heilte aber bald auf Zink.

Ebenso hat Hoffmann eine positive Impfung vorgenommen, desgleichen Gifford. Bei Hoffmann war der Verlauf insofern etwas anders, indem schon am zweiten Tage die Sekretion, die subjektiven Beschwerden jedoch auch erst am vierten Tage begannen. Es besteht also eine große Empfänglichkeit, die wohl nur wenige Ausnahmen zuläßt. Daß solche Ausnahmen aber vorkommen, konnten wir in meinem Laboratorium bei den Untersuchungen von Plaut und von Zelewski nachweisen, welche zweimal den Diplobacillus auf fast normaler Bindehaut bei Tränensackexstirpierten fanden. Rymowicz fand unter 100 Normalen sechsmal Diplobazillen. Ebenfalls B. Harman hat ihn auf normaler Bindehaut gefunden, ferner Erdmann, der außerdem in Übereinstimmung mit Biard nachwies, daß der Diplobacillus gelegentlich von Gesunden in der Nase[1]) beherbergt werden kann, ohne für dieselbe

[1]) Die Hypothese B. Harmans, daß der Diplobacillus (angeblich auch der Koch-Weeksche Bacillus) im Darm vorkommen und daß die Berührung mit Darmentleerungen ihn übertrage, entbehrt aller Begründung.

krankheitserregend zu wirken. Auf die Conjunctiva gebracht aber riefen dieselben eine typische Conjunctivitis hervor. Es ist also für die Bindehaut, vorausgesetzt daß die auf normaler Bindehaut gefundenen Bazillen pathogen waren, eine gewisse Disposition Voraussetzung, freilich wohl nur selten und in geringem Grade, wie aus den zahlreichen Familienepidemien hervorgeht. Eine hochgradige Kontagiosität und Empfänglichkeit ist die Regel.

Da akute Fälle vorkommen können, sind größere akute Epidemien nicht ganz ausgeschlossen, aber bisher nicht beobachtet.

Zu einer Infektion von Bulbuswunden besitzen die Diplobazillen keine große Neigung. Ich sah eine schwere perforierende Verletzung bei florider Diplobazillenconjunctivitis reizlos heilen. Doch lehren andererseits die Erfahrungen bei der Diplobazillen-Hypopyonkeratitis, daß diese Keime doch auch für Verletzungen der Cornea bedenklich werden können; besonders gefährlich erscheint die Spielart »Diplobacille liquéfiant« von Petit, und da diese im Sekretpräparat nicht von den anderen Diplobazillen unterschieden werden kann, so muß vor jeder Operation und bei jeder Verletzung auf Diplobazillen untersucht und eventuell behandelt werden.

Eine Immunisierung gegen die Infektion kommt jedenfalls nur in unerheblichem Grade und selten vor. Dafür spricht schon die enorme Chronizität des Prozesses, der spontan überhaupt nicht auszuheilen scheint, ferner die Häufigkeit von Rezidiven, sei es, daß die Diplobazillen durch die Behandlung noch nicht ganz verschwunden waren, sei es durch Reinfektion.

Differentialdiagnose.

Alle anderen auf der Bindehaut beobachteten Bazillen (Diphtherie- und Xerosebazillen, Koch-Weekssche Bazillen und ähnliche, Bacterium coli, Friedländers Bazillen, zur Neddens Bazillen) sind teils in der Form, teils in der Färbung grundverschieden.

Die Friedländerschen Pneumoniebazillen sind etwa ebensogroß, entfärben sich ebenfalls nach Gram; sie liegen aber nicht so regelmäßig zu zweien, haben ferner eine viel deutlichere Kapsel als die Diplobazillen, an denen eine solche inkonstant oder gar nicht zu sehen ist. Das gleiche gilt für die den Pneumobazillen sehr nahestehenden Ozaenabazillen.

Ganz abweichend ist auch das Verhalten auf der Kultur; die Pneumobazillen und die Ozaenabazillen gedeihen leicht und üppig auf gewöhnlichen Nährböden, auch bei Zimmertemperatur. Besonders charakteristisch ist bekanntlich die »Nagelkultur« auf Gelatine, welche beim Diplobacillus nicht vorkommt.

Ferner sind die letztgenannten beiden Keime ausgesprochen tierpathogen, was der Diplobacillus nicht ist.

Wie unter diesen Umständen Pes den Diplobacillus mit den Pneumobazillen für identisch erklären kann, ist einfach unverständlich. Der Autor hat sich auch bisher auf diese Behauptung beschränkt, ohne Beweise zu bringen.

Bei dem zur Neddenschen Bacillus ist die Lagerung zu zweien inkonstant, auch die Form und die Größe sind anders und gestatten bei genauerer Betrachtung eine Unterscheidung (cf. Tafel C, Fig. III). (Der Form nach sehen die zur Neddenschen Bazillen eher den Xerosebazillen ähnlich, von denen sie aber durch die negative Gramfärbung verschieden sind.) Die

Kultur gibt ferner sofort den Unterschied, indem die (in mancher Hinsicht der Coligruppe ähnelnden) zur Neddenschen Bazillen auf allen Nährböden, auch bei Zimmertemperatur als dicker Belag üppig gedeihen, Löfflersches Serum nicht verflüssigen, überhaupt sich vollkommen anders verhalten.

Pathologisch-anatomisch hat Stock bei der Untersuchung eines im Höhestadium einer Diplobazillenconjunctivitis zur Sektion gekommenen Mannes im Bereich der Lidränder und der mazerierten Haut eine umfangreiche Epithelwucherung, Bildung drüsenähnlicher Einsenkungen festgestellt. In der Bindehaut ausgedehnte Infiltration der Mucosa mit massenhaften Becherzellen. Die Bazillen an der Oberfläche der Schleimhaut im Schnitt zu färben, gelang nicht deutlich. Wie tief sie ins Gewebe dringen, ist demnach nicht zu sagen; wahrscheinlich beschränken sie sich auf die oberflächliche Epithellage. Mayou betont, daß bei dieser Infektion im subepithelialen Gewebe vorwiegend nur die wenig resistenten Plasmazellen vermehrt seien. Darauf will er die Hartnäckigkeit der Erkrankung zurückführen.

Morax und Petit untersuchten anatomisch ein frisch ulceriertes und perforiertes Leucoma adhaerens und fanden in dem Infiltrationsrand zahlreiche Diplobazillen, deren Färbung am besten mit Karbolthionin nach Nicolle gelang.

Paul hatte Gelegenheit, eine nicht perforierte Diplobazillenhypopyonkeratitis zu untersuchen. Der Hornhautprozeß hatte ein blindes Auge mit Glaucoma absolutum befallen. Der Befund war analog einem Ulcus corneae serpens mit progressivem Rande auf der einen, mit beginnender Epithelisierung auf der anderen Seite. Insofern war das Bild von dem häufigsten Typus des Pneumokokkenulcus verschieden, als auch der Geschwürsgrund tief infiltriert war. Die Kultur hatte hier den Morax-Axenfeldschen Typus ergeben. Im Schnittpräparat konnte Paul die Bazillen nicht nachweisen.

Die **Therapie** mit dem gerade gegen diese Infektion so wirksamen Zink (Morax) muß wochenlang fortgesetzt werden, um eine völlige Heilung ohne Rezidiv zu erzielen. Von einigen Autoren (Lundsgaard, Mallet) wird für manche Fälle der gelben Hg-Salbe besondere Wirkung nachgerühmt. Morax empfiehlt sie zur Weiterbehandlung in hartnäckigen Fällen.

Auffallenderweise ist der experimentelle Kontakt der Zinklösungen mit Reinkulturen der Diplobazillen erst nach längerer Zeit imstande, die Bakterien abzutöten (Paul, Silva). Eine direkte spezifische Wirkung liegt also nicht vor.

Wie ich habe feststellen können, ist auch die Diplobazillenhypopyonkeratitis durch Zinkaufträufeln weitgehend zu beeinflussen; auch Paul, Erdmann und Mc Nab bestätigen dies. Die gegenteilige Angabe zur Neddens, der für die meisten Fälle die quere Durchschneidung nach Saemisch als notwendig bezeichnet, beruht vielleicht auf einer anderen Technik der Zinktherapie. Wir träufeln täglich zehn- bis zwölfmal reichlich auf die Cornea und baden das Auge einige Minuten in der Zinklösung; wichtig ist, auch noch spät abends, eventuell in der Nacht dies zu wiederholen. Die größere Mühe wird reichlich durch den besseren Heilerfolg belohnt. Wir haben über 20 Fälle, darunter solche allerschwerster Art, alle mit Zink allein zur Heilung gebracht. Nähere Angaben über dieses Material

enthält die Arbeit von Agricola. Paul hat ebenfalls sehr gute Erfolge gehabt, indem er die Geschwüre mit einer Spritze öfters gründlich ausspritzte. Er berichtet, einmal eine kleine Zinkinkrustation erlebt zu haben und rät deshalb die Zinkanwendung nicht unnötig lange fortzusetzen. Wir haben dergleichen nie erlebt. Übrigens will ich nicht behaupten, daß jeder Fall von Diplobazilleninfektion der Cornea unter Zink schnell ausheilen müßte, ich selbst habe aber einen Mißerfolg noch nicht gesehen.

Erdmann berichtet zwei solche Fälle; doch ist nicht ersichtlich, wie reichlich er das Zink anwandte. Eine stärkere Infiltrationstrübung ist auch bei erfolgreicher Zinktherapie am nächsten Tage häufig vorhanden, aber offenbar nicht als Zeichen des Progresses, sondern einer reaktiven Infiltration. Tritt innerhalb 24 Stunden ein Stillstand nicht ein, so wird man zur chirurgischen Therapie greifen. Die etwaigen Komplikationen erfordern entsprechende Maßnahmen.

Meyerhof gibt für die in Ägypten das Trachom komplizierenden Diplobazilleninfektionen an, daß sie auf Zink nicht reagierten und Arg. nitricum erforderten.

Literatur[1]).

Alt, American journ. of ophth., 1898, p. 171.
Alexander, Münch. med Woch., 1903, S. 1236.
Andrad, Amer. journ. of med. sciences, 1902.
Axenfeld, Heidelberger Kongress 1896, Zentralbl. f. Bakteriologie, 1897, Bd. 21, Nr. 1 u. Berliner klin. Wochenschrift, 1897, p. 847.
Bach-Neumann, Archiv f. Augenh., 1898, Bd. 37, S. 57.
Biard, Etude sur la conjonctivite subaiguë. Thèse de Paris, 1897.
Bietti, Annali d'ottalmologia, 1899.
Brewerton, Lancet 1903, S. 1036.
Brown-Pusey, Journal of the Amer. Med. Assoc., 1906.
Christensen, Ophth. Klinik, 1906, S. 171.
Collins, Treacher, Report of the Metropol. Asyl Board, 1906. (Ref. Münch. med. Woch., 1906, S. 2364.)
Collomb, Revue méd. de le Suisse Romande, 1899, Déc.
Corsini, Supplemento al Policlinico, Novembre 1900.
Derby, G. S., Bacteriology of the eyelids. Journ. of the Amer. med. Assoc., 1906.
Dorland Smith, Ophthalmology, July 1905.
Duane and Hastings, New York Med journ., 1906, 26. May.
Erdmann, Diplobazillengeschwüre der Cornea. Klin. Monatsbl. f. Augenh., 1905, LXIII, Bd. 1, S. 501.
Evans, The Ophthalmoskope, 1904, April.
Eyre, Brit. Med. Journ., 1898, p. 1964.
Giarré und Picchi, La Settimana medica, 1898, Nr. 28, 1901, Nr. 8.
Gifford, Annales of ophthalmology, April 1898. Ophth. Record, 1905, XIV, S. 511.
Gonin, Revue médicale de la Suisse Romande, Février et Mars 1899.
de Haan (Java), Janus, 1905, Dez.
Hanke, Wiener klin. Rundschau, 1906, Nr. 25 bis 26.
Hoffmann, Archiv f. Ophth., 1899, Bd. 48, S. 639.
Hotta (Japan, Hiroshima), Klin. Monatsbl. f. A., 1906, II, S. 3444.
Lakah und Khouri, Ann. d'ocul., t. 128. 1902, p. 420.
Lobanow, Archiv f. Ophth., Bd. 51, 3, 1900, S. 433.
Lundsgaard, Bakteriol. Studien von Conjunctivitis, 1900, Kopenhagen u. Hospitalstidende, 1905, S. 249.
Mallet, Les conjonctivites catarrhales. Thèse de Toulouse, 1905.
Mc Nab, Diplobac. liquefac. und Diplobac. Morax-Axenfeld. Klin. Monatsbl. f. Augenh., 1904, XLII, Bd. 1, S. 54. — Ders., Blepharitis margin., Ophth. Hosp. Rep. 1905.

[1]) Siehe auch die Literatur bei »Conjunctivitis, Allgemeines«.

Meyerhof, Klin. Monatsbl. f. Augenh., XLIII, II, S. 230.
Morax, J., Ann. de l'Inst. Pasteur, Juin 1896, et Ann. d'oculist., Janvier 1897; Encyclopédie française d'ophthalmologie, Maladies de la conjonctive, 1905.
Müller, L., Arch. f. A., Bd. 40, S. 13, 1899.
Nicolai, Nederl. Tijdschr. v. Geneesk., 1904, p. 722.
Oliver, Journ. of Amer. Med. Soc., 1904, p. 420.
Paul, Hornhautulceration durch Diplobazillen. Klin. Monatsbl. f. Augenh., 1905, XLIII, Bd. 1, S. 154.
Peters, Klin. Monatsbl. f. Augenh., 1897, S. 181.
Petit, Recherches clin. et bact. sur les infections aiguës de la cornée. Paris 1900.
Pflüger, E., Korrespondenzbl. f. Schweizer Ärzte, 1902, S. 381.
Pollock, Ophthalmic Review, 1904, p. 381, u. Transact. Ophth. Soc.. XXV, 1904.
Randolph, Journ. of the Amer. Med. Ass., 1903, p. 821.
Rochat, Nederl. Tijdschr. v. Geneesk., 1904, p. 718.
Rymowitsch, Postemp okul., 1900, Nr. 9.
Santos-Fernandez, Arch. hispano-amer. de oft., 1904, p. 141.
Saemisch, 2. Aufl. des Handbuchs. »Bindehauterkrankungen«, 1905.
Schmidt, Arch. f. Augenh., 1902, Bd. 45.
Schoute, Berl. klin. Woch., 1898, Nr. 16.
Smith, D., Arch. of ophth., 1905, XXXIV, p. 481.
de Schweinitz und Veasy, Ophth. Record, 1899.
Stock, W., Anatomische Untersuchung über Diplobazillenconjunctivitis. Klin. Monatsbl. f. A., Bd. 42, 1903, Beilageheft (Festschr. f. Manz).
Stoewer, Diplobazillenkeratitis. Klin. Monatsbl. f. A., 1905, XLII, Bd. 2, S. 142.
Tooke, F., Ophthalmic Record, 1906, Mai.
Usher and Fraser, Ophthalmic Hosp. Rep., 1906, XVI, p. 434.
Vallaudé, Thèse de Bordeaux, 1901, S. 78.
zur Nedden, Klin. Monatsbl. f. Augenh., 1902, Januar.
Zia, Ätiologie der versch. Conjunctivitisformen. Inaug.-Diss. Marburg 1903.

III. Pneumokokkenconjunctivitis.

(Hierzu Tafel II, Fig. II.)

Historisches.

Bereits Gasparrini hat 1893 bei Hypopyonkeratitis auch auf der Conjunctiva Pneumokokken gefunden, einigemale auch beim Kaninchen durch Injektion unter die Bindehaut und Einstreichen von Pneumokokken in die verletzte Schleimhaut experimentell Conjunctivitis hervorrufen können.

Die ersten Angaben über das Vorkommen einer »Pneumokokkenconjunctivitis« als einer selbständigen Erkrankung des Menschen finden sich jedoch bei Morax und Parinaud (1894). Parinaud schilderte sie bei Neugeborenen als einseitige, gutartige aber oft hartnäckige Krankheit, die hauptsächlich mit starkem Tränenfluß und gleichzeitigem Schnupfen verläuft, in einer Reihe von Fällen mit Entzündung und Stenose der Tränenwege. Parinaud erklärte es für möglich, daß die ganze Infektion von der Nase ausgeht, hält aber die direkte Kontaktinfektion von der Vagina aus für wahrscheinlicher. Morax, unter dessen Mitwirkung diese Untersuchungen angestellt waren, äußert später Zweifel an der ätiologischen Bedeutung der Pneumokokken für diese Fälle, da sie bei täglich fortgesetzter Untersuchung zeitweise völlig fehlen können. Jedenfalls haben sie hier nur eine sekundäre Bedeutung.

Auch die ersten Fälle von Morax betrafen Kinder unter 2 Jahren; er stellte zuerst das Vorkommen leichter Pseudomembranen fest, ein Tränenleiden fehlte. Die Conjunctivitis ging in wenigen Tagen zurück. Da es nur vereinzelte Fälle waren, bei denen zudem die Krankheit auf ein Auge beschränkt blieb, hielt Morax dieselbe zunächst nicht für kontagiös.

1896 erschienen gleichzeitig die Arbeiten von Gasparrini und von Axenfeld. Beide hatten bei zahlreichen Fällen verschiedensten Lebensalters

nachweisen können, daß doch fast immer beide Augen nacheinander befallen werden, daß häufig mehrere zusammenwohnende Personen nacheinander erkranken; ich selbst beschrieb zwei ausgedehnte Epidemien. Während jedoch GASPARRINI aus seinen Fällen den Schluß zog, daß die Pneumokokkenconjunctivitis stets kontagiös sei und zwar in gleichem Maße wie die KOCH-WEEKSsche Conjunctivitis, konnte ich nachweisen, daß trotz der Kontagiosität vieler Fälle eine solche doch nicht konstant und jedenfalls nicht für alle Personen besteht. Beide Autoren betonen ferner, daß das klinische Bild wechselnder Intensität sei. Während GASPARRINI eine Unterscheidung des klinischen Bildes von dem der KOCH-WEEKSschen Bazillen für undurchführbar hält, ist nach AXENFELD das Verhalten und der Verlauf der Pneumokokkenconjunctivitis doch in vielen Fällen eigenartig.

Während die eben genannten Autoren die Übertragbarkeit aus klinischen Gründen schlossen, konnten bald darauf PICHLER (1896) und besonders GIFFORD (1896) den exakten Beweis experimenteller Übertragung auf die gesunde menschliche Bindehaut erbringen. Auch VEASY impfte mit positivem Erfolg.

Die Arbeiten von ADLER-WEICHSELBAUM, GONIN, JUNIUS, MORAX und PETIT, BACH und NEUMANN, HAUENSCHILD, HALLÉ, DENIG, HERTEL, VEASY und DE SCHWEINITZ, BRECHT, KIBBE, RYMOWITSCH, LUNDSGAARD, GUIGNOT, POLLOCK, BROWN-PUSEY, DUANE und HASTINGS, D. SMITH, USHER und FRASER, AUGÉ brachten weitere bestätigende Erfahrungen.

Vorkommen. Geographische Verbreitung.

Obwohl der Pneumococcus überall sehr verbreitet und bekanntlich bei den meisten Menschen in der Mundhöhle nachweisbar ist, ist die Pneumokokkenconjunctivitis durchaus nicht überall gleichmäßig verbreitet.

Zunächst ist das Vorkommen größerer akuter Epidemien auf dieser Grundlage überhaupt noch nicht häufig beschrieben; es liegen nur die Mitteilungen vor von AXENFELD (Marburg a. L. und Umgegend), ADLER-WEICHSELBAUM (Sarasdorf in Niederösterreich), JUNIUS (Königsberg in Pr.), HAUENSCHILD (Würzburg), GIFFORD (Omaha, Nebraska), CONSALVO (Mailand). Es bedarf zum Zustandekommen von Epidemien jedenfalls noch besonderer Umstände, da das endemische Vorkommen einzelner Fälle und kleiner Familienepidemien viel verbreiteter ist, besonders auch in Deutschland, in Italien, in den Vereinigten Staaten, Dänemark (LUNDSGAARD), England, der Schweiz, in gewissen Teilen von Rußland (RYMOWITSCH in Kasan), während z. B. in Ägypten, wo doch die akuten Katarrhe der KOCH-WEEKSschen Bazillen so überaus häufig sind, nach den übereinstimmenden Angaben von MORAX und LAKAH, LAKAH und KHOURI die Pneumokokkenconjunctivitis geradezu eine Seltenheit ist. Etwas häufiger hat sie MEYERHOF dort gefunden. Verfasser hat in Marburg, Breslau und Rostock sie sehr häufig gesehen, in Freiburg kam sie ihm bisher viel seltener zu Gesicht, während in letzterem Ort KOCH-WEEKSsche Bazillen öfters vorkommen, die an den anderen drei Orten so gut wie ganz fehlten. Eine annähernd gleiche Frequenz der beiden hauptsächlichsten akuten Conjunctivitiden scheint nur von GASPARRINI, GONIN und RYMOWITSCH beobachtet zu sein.

Soweit man aus den (noch der Erweiterung bedürftigen) epidemiologischen Daten schließen kann, scheint die Pneumokokkenconjunctivitis in nördlichen Gegenden häufiger zu sein; auch ist die kältere Jahreszeit bevorzugt (AXENFELD, GIFFORD, RYMOWITSCH), wie überhaupt hier anamnestisch die »Erkältung« eine häufige Angabe darstellt.

Es ist hier noch hervorzuheben, daß die Pneumokokkenconjunctivitis nur sehr selten mit Pneumonie zusammen vorkommt, wir kennen nur ganz vereinzelte Fälle (Rymowitsch, Stschegolfw, Petit); es ist schon selten, daß eine stärkere Bronchitis (Axenfeld) oder eine Angina (Denig) gleichzeitig vorliegt. Zu den sonstigen Pneumokokkenerkrankungen des Körpers zeigt die Pneumokokkenconjunctivitis keine häufigeren Beziehungen. Sehr oft ist dagegen unmittelbar vorher oder gleichzeitig ein Schnupfen vorhanden.

Hertel sah drei schwere Fälle nach Masern.

Klinisches Bild.

Meist sehr rasch und in schneller Aufeinanderfolge beider Augen entwickelt sich das Bild des akuten Katarrhs. Derselbe kann wechselnde Intensität und Dauer haben; es gibt sehr heftige, einer Blennorrhoe nahestehende Fälle, mit stärkerer Rötung und Schwellung, massenhafter eitriger Sekretion, und andererseits ganz leichte, abortive Erkrankungen, bei denen in wenigen Tagen die gesamte Entzündung abgelaufen ist. Schon darin liegt, daß das Bild nicht absolut charakteristisch für den Pneumococcus ist, und daß klinische Verwechslungen mit anderen Infektionen vorkommen können. Nichtsdestoweniger ist ein relativ charakteristisches Verhalten unter Berücksichtigung des ganzen Verlaufs für viele Fälle vorhanden. Der Charakter der Erkrankungen scheint an verschiedenen Orten und zu verschiedenen Zeiten sich verschieden zu gestalten. Gasparrini und Gifford haben auffallend viel schwere Formen beobachtet, die anderen Autoren viel seltener. Die Fälle mittlerer Intensität zeigen in der Regel folgendes Bild: Im Anfange ein rosafarbenes leichtes Ödem der Lidränder (welches Morax für ganz besonders charakteristisch hält), besonders des oberen, akutes Ansteigen der Rötung der Bindehaut bei mäßiger Schwellung und gelegentlicher oberflächlicher Pseudomembranbildung, so daß innerhalb kurzer Zeit der Höhepunkt der Erkrankung erreicht ist, reichliche ziemlich dünnflüssige oder wässrige Sekretion mit einzelnen weichen, eitrigen Flocken, auffallend starke Rötung auch der Conjunctiva bulbi, nicht selten mit kleinen phlyktäneartigen Bildungen am Limbus corneae und sehr oft kleinen verwaschenen Hämorrhagien, besonders im oberen Teil der Conjunctiva bulbi, soweit das Oberlid dieselbe berührt. Diese Hämorrhagien nehmen bald eine auffallend gelbrötliche Farbe an und resorbieren sich während der Rückbildung der Entzündung schnell. Diese letztere leitet sich oft auffallend jäh ein, es tritt geradezu ein kritischer Abfall der Erscheinungen ein kurze Zeit nach Erreichung des Höhepunktes, unter auffallend schnellem Verschwinden der bis dahin massenhaften Pneumokokken aus dem Sekret, welches während des nunmehrigen Abklingens der Entzündung häufig nur noch sog. Xerosebazillen und Staphylokokken enthält. Dieser auffallend kritische Verlauf, auf welchen Axenfeld zuerst aufmerksam machte, unter Hinweis auf die analogen Erscheinungen bei der Pneumonie, ist auch bei Neugeborenenkatarrhen oft sehr auffällig (cf. auch von Ammon, Münch. Med. Wochenschr. 1900, I, S. 12).

Während diese entzündlich-katarrhalischen Erscheinungen auch dem akuten Schwellungskatarrh der Koch-Weeksschen Bazillen zukommen können, ist doch dieser eigentümlich kritische Verlauf, diese schnelle Rückbildung in den meisten Fällen auch ohne alle stärkere Therapie der Schleimhaut der Pneumokokkenconjunctivitis vielfach charakteristisch. Auch das sehr häufige Vorkommen eines ausgesprochenen Schnupfens ist den anderen Infektionen nicht in dem Grade eigentümlich. Der »typische« Verlauf der Pneumokokkeninfektion tritt aber, wie es scheint, mehr bei Epidemien, als bei sporadischen Fällen hervor,

manche Autoren (z. B. Pollock), welche nur selten einzelne leichte Fälle zu sehen bekamen, haben den »kritischen« Verlauf nicht beobachten können. Doch ist derselbe auch bei sporadischen Fällen oft so ausgeprägt, daß auch Junius, Gifford, Gonin, Hauenschild bei einem großen Teil ihrer Fälle aus dem klinischen Bilde die Wahrscheinlichkeitsdiagnose stellen konnten. Besonders in Gegenden, wo der Koch-Weekssche Bacillus nicht vorzukommen pflegt, ist dies möglich, während in Gegenden, wo beide Infektionen grassieren, größere Zurückhaltung am Platze ist, wie ja überhaupt die ätiologische Diagnose aus rein klinischer Betrachtung nur eine Wahrscheinlichkeit für sich beanspruchen kann.

Daß besonders für Kinder bei manchen Epidemien eine Disposition besteht, konnte ich daran nachweisen, daß z. B. in einem Dorf zahlreiche Kinder, aber nicht ein Erwachsener erkrankten, obwohl letztere beim Fehlen aller Vorsichtsmaßregeln reichlich mit dem Infektionsstoff in Berührung kamen. In diesem Sinne ist die Pneumokokkenconjunctivitis eine Kinderkrankheit. Es tritt aber diese Bevorzugung nicht bei allen Epidemien hervor und sporadisch erkranken Erwachsene überhaupt nicht weniger häufig. Auch Junius und Hauenschild bestätigen dies. Bemerkenswert ist in dieser Hinsicht auch, daß bisher noch keine größere Epidemie Erwachsener beschrieben ist, während der Koch-Weekssche Bacillus solche oft hervorruft.

Es erscheint nicht unmöglich, daß bei Erwachsenen in größerem Umfange eine gewisse Pneumokokkenimmunität der Bindehaut besteht.

Daß ganz oberflächliche Pseudomembranen sich bilden können, ist schon erwähnt; schwerere pseudomembranöse Formen nur durch Pneumokokken sind jedoch selten. Krupöse und diphtherieartige Fälle sind von Wagner, Pes, Gonin, Morax und Petit, Fruginelli, Kimpel, Hertel beschrieben. Im Falle von Fruginelli bildete sich ein Lidabszeß.

Wie Gasparrini, Bardelli, Axenfeld, Rymowitsch beobachteten, kann sich zur Pneumokokkenconjunctivitis, auch ohne Vermittlung einer Hornhautbeteiligung, eine Iritis hinzugesellen, wohl durch Resorption der Toxine. Gasparrini, welcher relativ viele schwere Fälle sah, nennt die Iritis sogar häufig im Beginn der Krankheit, ebenso Rymowitsch. Solche Fälle, bei denen heftige Schmerzen und Schwellung der Präaurikulardrüse zu bestehen pflegt, gleichen dem von Parinaud und Morax bei »lakrimaler Streptokokkenconjunctivitis« beschriebenen Bilde. Die Iritis kann die Pneumokokkenconjunctivitis überdauern, wie besonders Rymowitsch hervorhebt und wie auch ich beobachtet habe.

So häufig an sich die Infektion der Cornea mit Pneumokokken (Ulcus serpens) nach kleinen Verletzungen ist, so selten ist sie bei der eigentlichen Pneumokokkenconjunctivitis. Wie die Versuche von Coppez zeigen, hat das Pneumokokkentoxin auf das intakte Cornealepithel nur sehr wenig oder gar keinen Einfluß; es kommt daher, wenn nicht eine zufällige Verletzung mitspielt, nur ausnahmsweise eine Ansiedelungsgelegenheit zustande. Gasparrini, Gifford, Junius sahen mehrmals sogenannte katarrhalische Infiltrate und Ulcera. Ganz selten sind schwere Vereiterungen vorgekommen (Gasparrini, Wagner, Hertel). Oertzen beschreibt eine schwere Wundinfektion durch eine interkurrente Conjunctivitis.

Die erhebliche Bedeutung der Pneumokokkeninfektion für die Bindehaut des Neugeborenen, welche schon Morax und Parinaud betonten, tritt auch in den Arbeiten von Axenfeld, Groenouw, von Ammon, Lundsgaard, Schmidt-Rimpler hervor. Dieselben stimmen darin überein, daß diese Katarrhe wesentlich gutartiger als die Gonorrhoe zu sein pflegen. Schwere Fälle von Blennorrhoea neonatorum durch Pneumokokken (Gasparrini) sind jedenfalls sehr selten.

In einem Lande, wo Trachom sich findet, kann, wie die Mitteilungen von Gasparrini, Gifford, Junius, Lakah und Khouri, Rymowitsch zeigen, sich die Pneumokokkenconjunctivitis zum Trachom hinzugesellen, also dasselbe »akut« oder »flüssig« machen. Dabei ist aber auffallend, daß z. B. in Ägypten, wo die Kombination mit Koch-Weeksschen Bazillen enorm häufig ist, die Mischinfektion mit Pneumokokken selten ist, wie überhaupt die Pneumokokkenconjunctivitis die kälteren Klimate zu bevorzugen scheint.

Eine Entstehung von Follikeln bei der Pneumokokkenconjunctivitis ist nur einigemal und in geringem Umfange beobachtet worden (Axenfeld, Junius). Wo solche sich reichlich finden, haben sie in der Regel präexistiert, und das Bild des Trachoms entsteht nie allein durch Pneumokokkeninfektion.

Gasparrini hat angegeben, daß durch eine hinzutretende Pneumokokkeninfektion ein Trachom gebessert werde. Ferri hat daraufhin empfohlen, zur Behandlung des Trachoms Pneumokokken auf die Bindehaut zu impfen. Dieselbe Angabe findet sich bei Rymowitsch, der ebenfalls darauf eine »Bakteriotherapie« des Trachoms zu gründen hoffte. Ob diese Hoffnung sich in größerem Umfang bewahrheiten wird, bleibt abzuwarten, weil Gifford und Junius, welche diese Kombination öfter sahen, nichts von Besserung berichten. Es müßte schon dem Pneumococcus eine besondere Heilkraft gegen das Trachom innewohnen, da im übrigen Sekundärinfektionen, besonders die so häufige mit dem Koch-Weeksschen Bacillus und die mit Genorrhoe, für die Granulose keine erkennbare Besserung bringen. Augstein glaubt, daß ein »Antagonismus« zwischen Trachom und Pneumokokken insofern bestehe, als daß die trachomatöse Cornea schwerer von Pneumokokken infiziert werde.

Übertragung. Empfänglichkeit.

Die künstliche Erzeugung einer Pneumokokkenconjunctivitis bei Versuchstieren gelingt nur ausnahmsweise. Gasparrini berichtet von positiven Resultaten, die er nach Skarifikation der Bindehaut erzielte; Uhthoff und Axenfeld sahen nach Hornhautimpfungen einige Male schwere Bindehautentzündungen entstehen. Im allgemeinen aber ist die Bindehaut des Kaninchens sehr wenig empfänglich, wie auch die negativen Versuche Noeldekes zeigen.

Mit diesen Ergebnissen ist die pathogene Bedeutung für die Bindehaut des Menschen trotzdem wohl vereinbar.

Das Vorkommen von Epidemien mit dem charakteristischen Befunde massenhafter Pneumokokken im Sekret sprach schon für Übertragung. Der exakte Beweis ist von Gifford und von Pichler geliefert worden, welche mit Reinkulturen dasselbe Bild auf der menschlichen Bindehaut erzeugten; ihnen gesellen sich je eine weitere Impfung von Hauenschild und Veasy bei, sowie die vier positiven Impfungen mit verdünnter Kultur, welche Bänziger und Silberschmidt ausführten. In einem weiteren Falle der letztgenannten Autoren rief die Übertragung von Sekret eine typische Conjunctivitis hervor.

Pichler macht über diese Impfung keine näheren Angaben. Gifford hatte anfangs mit aëroben Kulturen keinen Erfolg, mit anaëroben dagegen trat Conjunctivitis bei ihm ein, ebenso (wie auch Hauenschild) mit Sekretflocken, nach einer Inkubation von etwa 48 Stunden. Wie Hallé ausführt, scheint in anderen Fällen die Inkubation länger zu dauern. Er beobachtete den Beginn bei einem Arzte 7 Tage, nachdem demselben Empyemeiter ins Auge gespritzt war.

Diesen positiven Impferfolgen stehen gegenüber die Ergebnisse Axenfelds, welcher bei acht Sekretübertragungen keine Reaktion erhielt, auch nicht bei einem Kinde. Damit ist das Faktum nachgewiesen, daß es außer der Kontaktinfektion einer ausgesprochenen individuellen Empfänglichkeit bedarf. Es ist ferner die Möglichkeit zu erwägen, daß manchem Sekret an sich vielleicht nicht die Fähigkeit innewohnt, eine Kontakterkrankung bei anderen hervorzurufen. Das geht auch daraus hervor, daß Gifford, dessen Bindehaut sich bei einer späteren Impfung als empfänglich erwies, nach der ersten, kurze Zeit früher vorgenommenen Sekretübertragung nicht erkrankte.

Die durchaus bedingte Übertragbarkeit ergibt sich auch daraus, daß sehr oft ganz isolierte sporadische Fälle vorkommen, welche trotz reichlicher Absonderung und reichlicher Übertragungsgelegenheit keine weitere Erkrankung nach sich ziehen. Auch das Freibleiben der Erwachsenen bei manchen Epidemien spricht dafür.

Da manche Menschen auf der normalen Conjunctiva Pneumokokken beherbergen, kann eine solche Bindehautentzündung, analog der Pneumonie, auch entstehen durch Virulenterwerden dieser schon vorher vorhandenen Keime oder durch Schwächung der Widerstandskraft; vielleicht, daß die so häufig bei diesen Fällen angegebene »Erkältung«, wie überhaupt Witterungseinflüsse eine Rolle spielen.

Es ist also einerseits die Möglichkeit vorhanden, daß die Krankheit als eine Art »Selbstinfektion« entsteht, andererseits besitzt ihr Sekret unter Umständen eine zweifellos kontagiöse Beschaffenheit für die Bindehaut, doch bei weitem nicht in dem Grade, wie das Sekret der Koch-Weeksschen Bazillen, der Gonokokken und der Diplobazillen. —

Wieweit der einzelne Anfall von Pneumokokkenconjunctivitis Immunität erzeugt, ist noch genauer festzustellen. Gifford, der sich selbst mit Erfolg geimpft hatte, blieb bei Übertragung einer zweiten Sekretflocke einige Wochen später gesund. Da er jedoch bei der allerersten Impfung (vor jener erfolgreichen) auch nicht erkrankt war, obwohl er damals empfänglich gewesen, so müßte zum Beweise, daß die letzte Impfung mit wirklich kontagiösem Material geschah, mit demselben eine weitere positive Übertragung auf einen anderen Menschen ausgeführt worden sein. Solch ein Experiment würde ein besonderes Interesse bieten.

Sekretbefund.

(Tafel II, Fig. II.)

Während des Ansteigens und auf der Höhe der Erkrankung sind die Pneumokokken in der Regel massenhaft, in typischer Form und in Reinkultur vorhanden, besonders in den kleinen Eiterflocken; sie liegen gern in Zellen, aber vielfach auch frei. Abweichend von dem Lungenauswurf ist, daß im Bindehautsekret eine Kapsel viel weniger deutlich hervortritt. Wenn auch viele der Diplokokken kurz und rundlich erscheinen können, vermißt man doch niemals typische längliche Formen in größerer Zahl. Daran, unter Zuhilfenahme der Gramschen Färbung, sind sie schon im Sekret sicher zu erkennen und von anderen Diplokokken (Gonokokken, Staphylokokken) zu unterscheiden.

Sobald die Entzündung abzufallen beginnt, treten die bis dahin oft reinen Pneumokokken schnell im Sekret zurück, während die sogenannten

Xerosebazillen und die Staphylokokken sich wieder hervordrängen und in dem abklingenden Sekret sich massenhaft finden können.

Mischinfektionen mit den anderen bekannten Conjunctivitiserregern sind nicht häufig. Entnimmt man rein conjunctival, so erhält man auf der Höhe der Erkrankung sehr oft Reinkulturen. Morax hebt hervor, daß Mischinfektionen mit Diphtheriebazillen relativ häufig seien.

Bei der mikroskopischen Untersuchung eines exzidierten Conjunctivalstückchens fand Lundsgaard eine diffuse Leukocyteninfiltration; Pneumokokken ließen sich im Epithel und auch in den obersten Bindegewebslagen nachweisen.

Auf der **Kultur** verhalten sie sich durchaus charakteristisch; die Neigung zur Kettenbildung pflegt sehr ausgesprochen zu sein (Kruse und Pansinis »Streptococcus der Schleimhäute«). Die Differentialdiagnose gegenüber dem Streptococcus pyogenes kann in Fällen, wo man nicht ein typisches Sekretpräparat zur Verfügung hatte, Schwierigkeiten machen, die auch von Lundsgaard besonders betont werden.

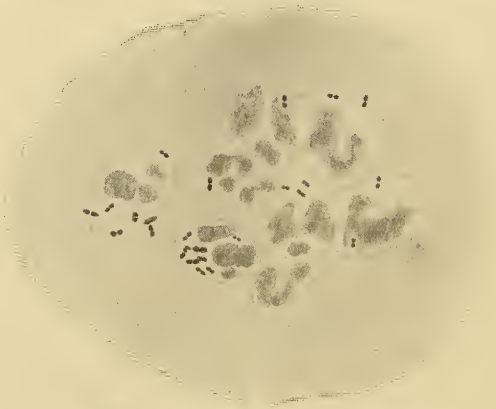

Abb. 30. Sekret einer Pneumokokkenconjunctivitis.

Morphologie und **Kultur** des Diplococc. pneumoniae

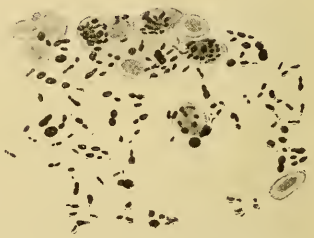

Abb. 31. Pneumokokkeneiter von der geimpften Cornea des Kaninchens. Involutionsformen.

(Diplococcus lanceolatus, Fränkel-Weichselbaumscher Diplococcus oder Pneumococcus, Diplococcus der Sputumseptikämie.

Meist zu zweien gelagerte, zumeist längliche Diplokokken; die typische Form ist nach den Enden etwas zugespitzt, lanzettförmig und fehlt im Sekret nie vollständig. Doch kommen im Sekret daneben oft auch kurze, mehr rundliche Doppelkokken vor, neben vereinzelten kurzen, geradlinig-plumpen Ketten mit verschiedenen Gliedern, mitunter auch kurze bazilläre Formen und einzelne größere Involutionsformen. Die Größe ist dementsprechend wechselnd. Wo der Pneumococcus in dichteren Häufchen liegt — was besonders im Gewebe vorkommt (s. Abb. von Ulcus serpens) —, liegen die einzelnen Doppelkokken nicht so dicht wie Staphylokokken und Streptokokken, wegen der dazwischenliegenden Kapseln. Diese Kapseln sind im Sekret, wenn man in Wasser und mit einfacher Anilinfarbe untersucht, in der Regel deutlich, doch im Bindehautsekret relativ weniger als in anderen Sekreten. Bei der Gramschen Färbung, die positiv ausfällt, treten sie oft wenig hervor, im Kanadabalsam können sie alsdann fast ganz unsichtbar sein.

Die Pneumokokken wachsen nur bei höherer Temperatur, über 22°; das Optimum liegt bei 35°. Gegen Temperaturen über 40° sind sie sehr empfindlich. Sie verlangen schwachalkalische Reaktion; die einzelnen Stämme

sind in dieser Hinsicht verschieden empfindlich. Die Nährböden müssen feucht und nicht zu alt sein. Auf Agar und Blutserum entstehen feine, fast glashelle, nur ganz schwach im durchfallenden Licht opaleszierende, runde, flache Tröpfchenkolonien, mitunter nur kleinste Erhebungen, ähnlich wie die Kolonien von Streptokokken, aber nicht so scharf abgesetzt. In wenigen Tagen können die Kolonien so gut wie unsichtbar werden; einzelne Pneumokokkenkolonien heben sich auf feuchten Nährböden oft so wenig ab, daß zur genauen Feststellung die



Abb. 32. Wechselnde Morphologie der Pneumokokken auf Glyzerinagarkulturen; bei *c* längere bazilläre Formen. (Uhthoff und Axenfeld.)

Abb. 33. Kettenbildung in Bouillon u. auf Glyzerinagar. (Uhthoff u. Axenfeld.)

der Oberfläche des Nährbodens anhaftende Feuchtigkeit mit der Öse abgewischt und untersucht werden muß. (Zur Anreicherung hat Römer empfohlen, das zu prüfende Material in flüssiges Kaninchenblutserum zu bringen, dem $^1/_3$ Glyzerin zugesetzt ist.) Es kommt vor, daß manche sonst ganz brauchbare Agargüsse für Pneumokokken nicht zu verwerten sind. Die vom Auge, aus der Cornea und Conjunctiva gezüchteten Pneumokokken scheinen in dieser Hinsicht schwieriger zu sein, als z. B. die aus pneumonischem Sputum, weil mit letzterem mehr menschliches Substrat auf den Nährboden übertragen wird. Sehr brauchbar ist sorgfältig hergestelltes Serum (Ascites usw.) -Agar und Blutserum.

Abb. 34. Dem Streptococcus mucosus nahestehender Stamm. Kapselbildung und Kapselketten auf Glyzerinagar. (Uhthoff und Axenfeld.)

Die Kulturen gehen im Brütofen meist in wenigen Tagen zugrunde. Anaërob halten sie sich meist länger, auch ihre schnell vergängliche Virulenz kann dabei noch länger erhalten bleiben. Das gleiche gilt für Aufbewahrung im Eisschrank; am längsten halten sie sich in Sputum oder anderem organischem Material, auch in trockenem Sputum u. dgl. In Bouillon bildet sich nur eine ganz zarte Trübung, die sich bald wieder aufhellt. In Traubenzuckerbouillon ist das Wachstum reichlicher unter Säurebildung, aber auch nicht von langer Dauer.

Die Morphologie auf der Kultur entspricht derjenigen im Sekret, ist aber noch mannigfacher. Bei vielen Stämmen tritt das Kettenwachstum viel stärker hervor, besonders in Bouillon und im Kondenswasser, derart, daß die Unterscheidung vom Streptococcus pyogenes von hier aus schwierig werden kann (daher die Kruse-Passinische Bezeichnung: »Streptococcus der Schleimhäute«). Gelegentlich bilden sich dabei um die Ketten auffallend deutliche Kapseln. Die als »Streptococcus mucosus«

beschriebene Abart der Streptokokken steht solchen Pneumokokkenstämmen jedenfalls sehr nahe. Die Diskussion darüber ist noch nicht geschlossen (s. Zentralbl. f. Bakteriologie XXXVIII, 1906, Referate S. 176 u. 663 ff.). Einen besonders auffälligen Befund dieser Art habe ich vor Jahren aus einem Ulcus serpens gezüchtet (s. Abb. 34).

(Ein Befund auf der Bindehaut, in welchem alle von SCHOTTMÜLLER und SCHUHMACHER für den »Streptococcus mucosus« aufgestellten Merkmale vorhanden waren und wo keine länglichen Formen nachweisbar waren, ist der von WIRTZ[1]), der bei einem alten Trachom ein auffallend teigig-zähschleimiges, klumpiges, zellarmes Sekret fand, welches wie Gummi klebrig war und sich in lange elastische Fäden ausziehen ließ. Der augenblickliche Reizzustand der Bindehaut war dabei gering; trotzdem hielt sich die Sekretion hartnäckig und komplizierte sich mit einem schweren Hornhautgeschwür. Im Sekret fanden sich rundliche oder abgeplattete, keine länglichen Diplokokken, grampositiv, mit breiter, schlauchartiger Kapsel, die sich nach der KLETTschen sowie nach der HEIMschen Methode leicht färben ließ. Kultur: Auf Gelatine bei 25° stecknadelkopfgroße, graubläuliche Kolonien, keine Verflüssigung. Bouillon nur leichte, nach 24 Stunden sich

Abb. 35. Streptococcus mucosus. Agarkultur von der Conjunctiva. Gezeichnet nach einem Präparat von WIRTZ.

Abb. 36. Bindehautsekret mit Streptococcus mucosus.

klärende Trübung und etwas schleimiger Bodensatz. In Traubenzuckerbouillon Wachstum besser; in Blutbouillon sinkt das Blut als Klumpen zu Boden, unter teilweiser Hämolyse. Auf Agar stecknadelkopf- bis linsengroße graue Kolonien, bei dichter Aussaat schleimiger Belag. Blutagar hellt sich in der Umgebung der einzelnen Kolonien auf unter grünlicher Färbung. Auf Blutserum Wachstum analog wie auf Agar, nur weniger üppig. Bestes Wachstum auf Lackmusnutroseagar. Milch koaguliert nach vier Tagen. Lackmus-Laktose schwach rötlich nach 48 Stunden. Kartoffel kein Wachstum. Keine Gasbildung. Auch anaërob gutes Wachstum. Feucht aufbewahrt halten sich die Kulturen lange. Pathogenität für Mäuse sehr erheblich; 0,1 ccm Traubenzuckerbouillon tötet die Maus in zwölf Stunden unter Ergüssen in die serösen Höhlen und Milzvergrößerung. Im Blut und in den Exsudaten Kapseldiplokokken von wechselnder Größe und kurze Ketten, aber keine Lanzettformen. Einzelne Bilder, die an plumpe Stäbchen erinnerten, faßt WIRTZ auf als eng aneinander liegende Kokken, d. h. als Jugendformen, die erst in der Teilung begriffen seien. Auf der Kultur waren die Kapseln am besten mit GIEMSAscher Färbung darstellbar.

[1]) Über eine Conjunctivitis mit eigentümlicher Sekretion und dem Streptococcus mucosus als Erreger. Klin. Monatsbl. f. Augenh., 1906, Bd. 2, Oktober, siehe hier auch die sonstige bakteriologische Literatur.

Wirtz betont, daß entscheidend für die Differentialdiagnose gegen Pneumokokken das Fehlen der Lanzettformen im Sekret und Blut sei. Auf der Kultur ist, wie er richtig bemerkt, die Unterscheidung wegen der Neigung zur Kettenbildung bei vielen Pneumokokken schwieriger. Kulturell wachse der Streptococcus mucosus besser auf Traubenzuckerbouillon und Lackmusnutroseagar; auf Agar und Serum bildet er große, schleimigglasige Kolonien (das kommt aber gelegentlich auch bei Pneumokokkenstämmen vor!). Die von Schottmüller so betonte Unterscheidung auf Blutnährböden traf für diesen Stamm nicht zu.

Da der Streptococcus mucosus bei manchen Fällen von Lungenentzündung, Sepsis, Meningitis, Otitis media als Erreger angesehen worden ist, und da er in dem Wirtzschen Fall erhebliche Tierpathogenität zeigte, hält ihn Wirtz für die Ursache der eigenartigen katarrhalischen Absonderung und empfiehlt, gerade in solchen Fällen auf ihn zu achten. Da der morphologisch verwandte »Leukonostoc« Zucker verschleimt, hat Wirtz überlegt, ob nicht in seinem Fall ein besonders kohlehydratreiches Sekret vorhanden war. Doch war Mucin nur in geringer Menge vorhanden und Zuckerproben fielen negativ aus. Auch bewirkte der Streptococcus mucosus in verschiedenen Zuckerarten keine schleimige Gärung. — In der Nase und im Rachen ist der Streptococcus mucosus gelegentlich auch bei Gesunden gefunden worden.

Eine doppelseitige chronische Conjunctivitis mit dem Streptococcus mucosus hat kürzlich Rupprecht[1]) in unserer Klinik beobachtet; eine schwere Hornhauteiterung, klinisch dem Ulcus serpens gleichend, war hinzugetreten, mit Reinkultur der Streptokokken. Das Verhalten der Kulturen entsprach durchaus dem Schottmüllerschen Typus; im Sekret war aber die Unterscheidung gegen Pneumokokken nicht sicher möglich, da neben runden, kapselumgebenen Kokken und Ketten auch längliche Doppelkokken vorhanden waren, ohne daß auf dem für Pneumokokken sonst sehr geeigneten Nährboden etwas anderes als »Streptococcus musosus« wuchs. Auch in dem Herzblut der mit Reinkultur des Str. mucosus geimpften Maus fehlten längliche Formen nicht ganz.

Es wird sich erst zeigen müssen, ob der Streptococcus mucosus nicht nur als eine Varietät der Pneumokokken anzusehen ist. Am Auge ist dieser Typus jedenfalls selten.)

Liegt von einem Stamm ein Sekret- oder Tierblutpräparat mit typischem Befund der lanzettförmigen Diplokokken vor, dann wird das Kettenwachstum an der Diagnose »Pneumokokken« nichts ändern. Am beweisendsten ist die Tierimpfung, wenn im Blut typische Pneumokokken nachgewiesen werden; die Mäusepathogenität an sich ist dagegen nicht absolut entscheidend, da sie hier und da auch Streptokokkenstämmen zukommt.

Wo Wachstum auf Gelatine bei Zimmertemperatur eintritt, ist im allgemeinen ein Streptococcus anzunehmen; aber es gibt auch Streptokokkenstämme, die dabei nicht wachsen. Nur ganz ausnahmsweise adaptieren sich auch Pneumokokkenstämme an Zimmertemperatur. Unerhitztes menschliches Serum wird durch Pneumokokken fast immer zur Gerinnung gebracht.

Auch die Differenzierung mit der Vergärung verschiedener Zuckernährböden (Dextrose-, Maltose-, Laktose-, Saccharose-, Mannit-, Dextrin-, Stärke-) ist nicht absolut entscheidend.

Ferner soll nach Norris, Charles und Papenheimer[2]) eine Vergärung

[1]) Wird in den Klin. Monatsbl. f. Augenheilk. 1907 veröffentlicht. Eine metastatische Ophthalmie durch Streptococcus mucosus beschreibt A. Pagenstecher. ebd. 1906, II.

[2]) Journ. of exper. med., 1905, vol. VII, No. 5.

des Hisschen Inulinwassers (1 Teil 1 proz. Inulinserum und 3 Teile Wasser) nur bei Pneumokokken eintreten, doch gibt es auch Diplokokken ohne Kapsel mit Neigung zur Kettenbildung, die Inulin vergären.

Von manchen Seiten wird nach Schottmüller das Wachstum auf Blutagar als ausschlaggebend angesehen: Um die graulichen Pneumokokkenkolonien bildet sich ein grünlicher Hof, während um den Streptococcus pyogenes ein heller Hof (Hämolyse) entsteht.

Da in der klinischen Augenheilkunde unsere Untersuchungen von einem Ausstrichpräparat ausgehen, werden die genannten Schwierigkeiten nur selten in Frage kommen, wenn nicht ausnahmsweise Gemische von Streptokokken und Pneumokokken vorliegen.

Eine spezifische Differenzierung zwischen Pneumokokken und Streptokokken mittels der Agglutination ist insofern nicht durchzuführen, als schon die einzelnen Pneumokokken unter sich in dieser Hinsicht erhebliche Unterschiede zeigen und sich keineswegs alle einander agglutinieren. Fränkel und Kindborg[1]) bezeichnen die Agglutination sogar als spezifisch nur für den einzelnen Stamm, der das Serum erzeugt hat, und K. Scholtz hat mit Pneumokokken von Ulcus serpens zwar nicht eine so strenge Spezifizität, aber doch auch Stämme gefunden, welche andere nicht oder nur weniger agglutinierten.

Ähnlich steht es mit den bei der passiven und aktiven Immunisierung gemachten Erfahrungen.

Die Virulenz der Pneumokokken ist sehr unbeständig (s. o.); in den vom Auge gezüchteten Kulturen ist sie von vornherein durchschnittlich schon geringer, als z. B. aus Sputum, so daß oft selbst mit den ersten Generationen sich eine tödliche Kaninchen infektion nicht erzielen läßt. Am virulentesten pflegt — was natürlich nur bei Reinkulturen zu benutzen ist — das infizierte Kondenswasser einer frischen Originalkultur zu sein. Die meisten Stämme lassen sich auch durch Passage durch die Maus hochbringen und steigend tierpathogen machen (wodurch sie allerdings, was für die Serumdarstellung wichtig ist, an Menschenpathogenität verlieren können).

Hochvirulente Kulturen erzeugen bei Kaninchen und Mäusen eine schnelle Septikämie, auch bei Impfungen am Auge. Weniger akut wirkende erzeugen lokale Eiterung. Ein typischer Ulcus serpens von einer Hornhauttasche aus läßt sich nur beim Affen erzielen (Römer), nicht bei den anderen Versuchstieren.

Literatur.[2])

Adler-Weichselbaum, Das österreichische Sanitätswesen, 1897, Nr. 20.
von Ammon, Münch. med. Wochenschr., 1900, Bd. 1, S. 12.
Axenfeld, Vortrag im ärztl. Verein Marburg, 1895 (Berliner klin. Wochenschr., 1896, Nr. 6); Verhandlungen der ophth. Gesellsch. Heidelberg, 1896; Deutsche med. Wochenschr., 1898, Nr. 1.
Bach und Neumann, l. c.
Baenziger et Silberschmidt, Epidémie familiale de conjonctivite à pneumocoque, Ann. d'ocul., 1903, T. 130, p. 376.
Brecht, Charité-Annalen, 1899, Bd. 24.
Consalvo, Gazette degli ospedali e delle cliniche. Milano, vol. 21, Nr. 117, p. 1227.
Coppez, Verhandlungen des IX. internat. ophth. Kongresses in Utrecht, 1899, S. 72.
Corsini, Arch. di Ottalm., 1902, X, p. 17.
Cuénod, Comptes rendus du congrès français d'opht., 1895, p. 534.
Denig, Zeitschr. f. Augenheilk., 1900, S. 213.
Duane und Hastings, l. c.
Evans, l. c.
Ferri, Ann. d'ottalm., 1896, t. 25, p. 472.

[1]) Inaug.-Diss. Halle 1905 und Zeitschr. f. Hyg. und Inf.
[2]) Cf. ferner die allgemeine Literatur über »Conjunctivitis« S. 108.

Fruginelli, Gazetta internationale di medicina pratica, vol. 3, p. 286. (Lidabszeß.)
Gasparrini, Ann. d'ottalm., 1893, vol. 22, 6. — Ders., Atti della R. Accademia dei fisiocritici di Siena, 1894, vol. 5. — Ders., Ann. d'ottalm., 1896, t. 25, Fall 1.
Giarré & Picchi, La settimama med., 1901, Nr. 8.
Gifford, Arch. of ophth., 1896, vol. 25, p. 314.
Gonin, Revue méd. de la Suisse Romande, 1899, Févr.-Mars.
Groenouw, Arch. f. Ophth., 1900, Bd. 50.
Guignot, Pneumococces oculaires. Thèse de Bordeaux, 1904.
Hallé, Ann. d'ocul., 1900, t. 123, p. 200.
Hauenschild, Zeitschr. f. Augenheilk., 1900, Bd. 3, Nr. 1.
Hertel, Arch. f. Ophth., 1902, Bd. 53, 3, p. 502.
Hirota, Inaug.-Diss., Halle 1901.
Junius, Zeitschr. f. Augenheilk., 1899, Bd. 1, S. 43.
Kibbe, Arch. f. Augenheilk., 1899, Bd. 38, S. 273.
Lawson, Brit. med. Journ., 1898, 18. Juni.
Lundsgaard, Inaug.-Dissert., Kopenhagen 1900, S. 17.
Morax, Recherches bacter. sur l'étiol. des conjonctivites aiguës. Thèse de Paris, 1894. Maladies de la conjonctive. Encyclopédie d'opht., 1905, Bd. 5. Morax et Petit, Ann. d'ocul., 1898, Sept.
Nicolas, Thèse de Paris, 1901.
Noeldeke, E., Inaug.-Dissert., Straßburg 1899.
Oertzen, Klin. Monatsbl. f. Augenheilk., 1899 u. Inaug.-Dissert., Rostock.
Parinaud, Ann. d'ocul., 1894, Dez.
Petit, Ann. d'ocul., 1901, t. 126, p. 186.
Pichler, Beitr. z. Augenheilk., 1896, Bd. 24, S. 19.
Pollock, l. c.
Römer, Arch. f. Ophth., 1903, Arch. f. Augenheilk., 1905.
Rymowitsch, Russki Wratsch, 1902, Nr. 33, p. 177 (Ref. Ophth. Klinik, 1903, 1).
Saemisch, 2. Aufl. des Handbuches. »Bindehauterkrankungen«, 1905, S. 47.
Scholz, Arch. f. Augenheilk., 1906.
Stschegolew, Med. Obosrenije, 1900, vol. 54, p. 559 (Ref. Michel-Nagel).
Uhthoff & Axenfeld, Arch. f. Ophth., 1896, Bd. 42.
Usher und Fraser, l. c.
Veasy, Arch. of Ophth, vol. 28, 3—5.
Veasy and de Schweinitz, Ophth. Review, 1899, p. 354.

IV. Conjunctivitis pseudomembranosa. Diphtheriebazillen und sogenannte Xerosebazillen. Streptokokken. Verschiedene Befunde.

Die Untersuchungen der letzten Jahre haben das übereinstimmende Ergebnis gehabt, daß bei den verschiedenen Graden der pseudomembranösen Bindehautentzündungen wechselnde Bakterienbefunde sich ergeben können. Die Pseudomembranbildung ist ein Symptom verschiedenartiger Infektionen, wenn auch zu betonen ist, daß dieselbe in erster Linie bei Anwesenheit von Löfflers Diphtheriebazillen sowie des Streptococcus pyogenes hervortritt. Besonders eingehend finden sich die wechselnden klinischen Verhältnisse im Vergleich zum bakteriologischen Befund in der Monographie von Coppez erörtert. Sourdille betont an der Hand von Experimenten und mikroskopischen Untersuchungen die Analogie, daß man mit ein und demselben chemischen Agens je nach seiner Menge, Konzentration, Dauer der Einwirkung alle Grade der Verätzung vom leichten Katarrh bis zur Bildung krupöser Membranen und zur schweren, diphtherieähnlichen Nekrose hervorrufen könne.

An Diphtheriebazillen und Streptokokken hat man auf der Bindehaut in erster Linie zu denken, und zwar sowohl bei leichteren Fällen, sogenannter Conjunctivitis cruposa als auch bei schweren nekrotisierenden

Formen, welche klinisch im eigentlichen Sinne als »Diphtherie« imponieren. Klinisch ist die Conjunctivitis cruposa von der diphtherica wohl zu unterscheiden, wie neuerdings wieder von Saemisch, zur Nedden, Christ betont wird; ätiologisch dagegen nicht, und es bedarf deshalb die klinische Bezeichnung der Ergänzung durch den Sekretbefund.

Daß auch die klinisch gutartige Conjunctivitis cruposa mit virulenten Löfflerschen Diphtheriebazillen sich finden kann, ist, abgesehen von einer wenig beachteten Mitteilung von Gallemaerts (1891) und einer solchen von Deyl (1892), besonders durch die wichtigen Arbeiten von Sourdille, Fränkel und Uhthoff festgestellt worden, welche bald von allen Seiten (Schirmer, Vossius, Coppez, Gosetti-Jona, Jessop, Sidney-Stephenson u. a.) bestätigt worden sind[1]).

Die Differentialdiagnose und Stellung des Diphtheriebacillus zu den sogenannten Xerosebazillen bedarf einer näheren Erörterung.

Löfflers Diphtheriebazillen. (Corynebacterium diphtheriae Lehmann-Neumann.)

(Hierzu Tafel A, Fig. V, a und b.)

Morphologie. Stäbchen von wechselnder Länge: 1,5—8 μ und mehr, Breite 0,5—1 μ durchschnittlich, mitunter auch intermediär breiter, spindel- oder lanzettförmig, die kleinsten Formen oft an einem oder beiden Enden etwas zugespitzt, die längeren an den Enden mit Vorliebe kolbig verdickt. Diese Kolben-, Keulen- oder Hantelbildung ist besonders charakteristisch, sie ist auf der Kultur besonders deutlich. Häufig sind die Stäbchen leicht gekrümmt, besonders die längeren. Die Bazillen liegen gern parallel aneinander gelagert, oder in Häufchen, zum Teil radiär gestellt, in unregelmäßigen Rosetten, oder gekreuzt. Ihre Gestalt und Größe ist demnach wechselnd; Unterscheidungen nach der Länge (»Bacilles longs«, »Bacilles courts«), aus denen auf die Virulenz ein Rückschluß möglich wäre, lassen sich nicht immer durchführen.

Ein und derselbe Stamm kann auf verschiedenen Nährböden in der Form variieren, ebenso bei längerer Kultur. Mitunter bilden sich auf Kulturen längere Fäden[2]) mit zum Teil kolbigen Enden; diese sehen bei segmentierter Färbung Kettenkokken ähnlich. Bei manchen Stämmen, besonders bei Züchtung auf Eiern (C. Fränkel), treten echte Verzweigungen zutage. Die verzweigten Bazillen können aktinomycesartige Bilder liefern. (Gerade das Vorkommen von Verzweigungen ist Ursache der Benennung »Corynebacterium« gewesen. Lehmann-Neumann fassen mit diesem Namen die Rotzbazillen und die Diphtheriegruppe zusammen.) del Monte rechnet die Bazillen dieser Gruppe zu den Streptotricheen.

Im Sekretpräparat der diphtherischen Conjunctivitis kommt die wechselnde Form der Bazillen ebenfalls zur Geltung. Es gibt Fälle, wo schlanke Formen mit Endanschwellung, parallel oder V-förmig kreuzweise gelagert so vorherrschen, daß für den Geübten, besonders wenn Polfärbung eintritt, schon aus dem Sekretpräparat eine Wahrscheinlichkeitsdiagnose »echte Diphtherie« möglich ist; denn die nicht virulenten sogenannten Xerosebazillen

---

[1]) Die umfangreiche Kasuistik cf. in Axenfeld, »Bakteriologie des Auges« in »Ergebnisse« der pathol. Anat. und Pathol. von Lubarsch-Ostertag. 1894—1900.

[2]) Ebensolche, zum Teil lange und verzweigte Fäden hat del Monte bei sogenannten Xerosebazillen gezüchtet. Archivio di Ottalmol., 1906, XIII, S. 253.

pflegen unter dieser Form nicht aufzutreten. Es wird in dieser Hinsicht die Fachgenossen interessieren, das Bild VI auf Tafel I, welches von einer

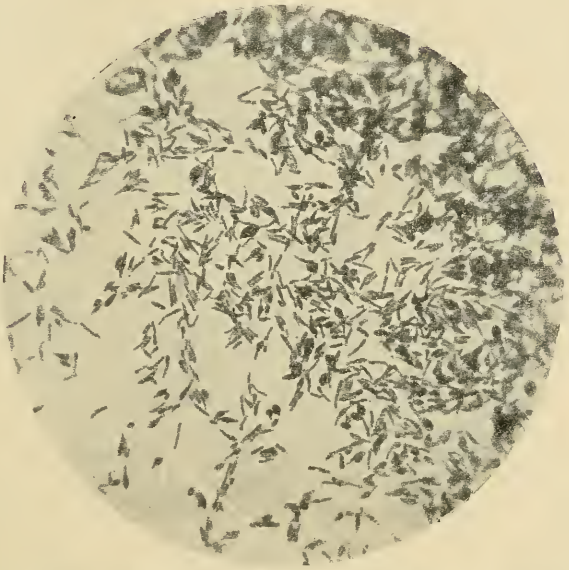

Abb. 37. Diphtheriebazillen[1]. 24stündige Serumkultur. 1000fache Vergr.

Abb. 38. Diptheriebazillen[1]. 24stündige Bouillonkultur. 1000fache Vergr.

echten, durch den Tierversuch kontrollierten Diphtherie der Conjunctiva naturgetreu gezeichnet ist, mit den fünf Abbildungen von sogenannten

[1] Beck, Handbuch von Kolle-Wassermann, Bd. II, S. 775 und 777 (Verlag von G. Fischer, Jena).

Xerosebazillen im Sekret zu vergleichen, welche sich finden auf Tafel I, Fig. I, Tafel II, Fig. III und Vb, ferner S. 6 und 13.

Aber in anderen Fällen ist in ein und demselben Sekretpräparat die Form so wechselnd, daß an ihr allein eine Unterscheidung von den sogenannten Xerosebazillen nicht mit Sicherheit oder auch nur mit Wahrscheinlichkeit durchgeführt werden kann. Es fehlen zwar auch in solchen Fällen die schlanken Formen nach meiner Erfahrung nicht völlig, aber die anderen verschiedener Größe können doch stark in den Vordergrund treten. Das Bild VIa auf Tafel I ist ebenfalls von einem echten Fall von Conjunctivaldiphtherie gezeichnet; dasselbe könnte ebensogut von einem Sekret mit sogenannten Xerosebazillen herrühren. Erst der Tierversuch brachte die Entscheidung.

Morax hat besonders die Möglichkeit betont, aus dem Deckglassekretpräparat die Diagnose »Diphtheriebazillen« stellen zu können. Richtig ist daran, daß der Geübte in den oben bezeichneten Fällen oft das Richtige trifft; aber für andere Fälle ist die morphologische Beurteilung nicht ausreichend, und völlige Sicherheit gibt sie allein niemals.

Kultur. Die Diphtheriebazillen wachsen besser aërob; Temperatur zwischen 20 und 40°, am besten 33—37°.

Die besten Nährböden sind Löfflersches Blutserum und Ascitesagar.

Auf Gelatine geringes, nicht besonders charakteristisches Wachstum. Auf Glyzerinagar weiße oder gelbliche, glänzende Kolonien verschiedener Größe, rundlich, durchscheinend, mit zerrissenem Rande (durch überragende Stäbchen), stark gekörnt, zentral dunkler, bräunlich. Ältere Kolonien werden krümlig, undurchsichtiger, mit eingelagerten dunkleren Fleckchen. Andere Kolonien können von vornherein dichter, feinkörniger, mehr wie Kokkenkolonien erscheinen, besonders auf Ascitesnährböden. Ausnahmsweise bilden sie auch andere Farben.

Auf Löfflerschem Blutserum ist die Entwicklung kräftiger, als auf Agar.

Bouillon zeigt nach 24 Stunden feinen Staubniederschlag an Wand und Boden, oder aber feine Flöckchen am Boden. An der Oberfläche ein Häutchen verschiedener Dicke. Die Bouillon wird sauer, nach Tagen aber wieder alkalisch.

In Milch gutes Wachstum, meist ohne Koagulierung, mit amphoterer Reaktion.

Auf alkalischer Kartoffel langsame Entwicklung eines zarten glänzenden Schleiers, nur selten üppiger.

Kühl und dunkel aufbewahrt, aber unter hermetischem Verschluß im Brütofen halten sich Diphtheriebazillen viele Monate lebend; auch gegen Vertrocknung sind sie resistent, ebenso gegen Kälte. Dagegen tötet feuchte Wärme schon bei 60° in kurzer Zeit.

Die Säurebildung in Bouillon wird am besten mittels Titrieren mit $^1/_{40}$ Normalnatronlauge (Phenolphthalein als Indikator) geprüft; sie tritt besonders in Zuckerbouillon hervor. Lehmann-Neumann geben für 1% Zuckerbouillon an für die 20stündige Kultur etwa 3 ccm Natronlauge, für 40 Stunden etwa 6 ccm, für ungezuckerte Bouillon etwa die Hälfte.

Die Giftabgabe von den Bazillen an die Bouillon tritt erst mit dem Abfall der Säurebildung vollständig hervor. Ältere Kulturen ergeben deshalb nach Filtrieren typische Diphtheriewirkung; frische, 24stündige müssen mit den Bazillen verwandt werden.

Färbung. Die Diphtheriebazillen färben sich positiv nach Gram, und zwar sehr intensiv. Es wird von manchen Seiten betont, daß alte, der Degeneration entgegengehende Bazillen öfters die Farbe abgeben; eine praktische Bedeutung

für die Sekretdiagnose hat dies nicht, und bei der Untersuchung frischer Kulturen ist auf die gute Färbbarkeit nach GRAM mit voller Sicherheit zu rechnen. Ich betone aber auch an dieser Stelle nochmals, daß nur eine feine Verteilung des Materials eine gleichmäßige GRAM-Färbung garantiert. Wo dickere Sekretflocken, Haufen von Bazillen liegen, werden die tiefgelegenen Bazillen oft nicht gefärbt (ganz dasselbe gilt für die sogenannten Xerosebazillen).

Bei kräftiger GRAMscher Färbung erscheinen die kleinen, jungen Bazillen meist gleichmäßig gefärbt; an den längeren, in älteren Kulturen tritt eine stärkere Färbung der Pole vielfach hervor. An den größeren Keulen fällt eine Segmentierung, Körnung auf, gefärbte kleine Scheiben wechseln mit helleren Zwischenräumen (Zebrafärbung). Diese Segmentierung ist viel deutlicher, besonders von Kulturen bei Färbung mit LÖFFLERschem Methylenblau oder dem ROUXschen Farbengemisch (s. Technik S. 16). Die »BABES-ERNSTschen Körnchen« oder Segmente, Polkörner erscheinen jetzt blau bzw. violett, die Zwischenräume nach der LÖFFLERschen Methode hellbläulich oder ungefärbt, nach der ROUXschen grünlich. Die langen Keulen oder Fäden, wie sie besonders ausgeprägt als Involutionsformen vorkommen, können so bei oberflächlicher Betrachtung Streptokokken ähnlich sehen.

Die Körnerbildung tritt am frühesten und deutlichsten an den Polen auf, am besten bei der Darstellung mit der M. NEISSERschen Färbung (essigsaures Methylenblau — Bismarckbraun). Positiv ausgefallen und diagnostisch verwertbar ist ein Präparat, wenn man in typischen schlanken, charakteristisch gelagerten, gelbbraun gefärbten Stäbchen an den Polen, ab und zu auch intermediär leicht ovale, schwarzblau gefärbte Körnchen findet, und zwar nicht nur hier und da, sondern an allen Exemplaren.

Auch im Sekretpräparat gibt diese Methode öfters schon ein positives Resultat; gerade in derartigen Fällen ist die Wahrscheinlichkeitsdiagnose »Diphtherie« naheliegend. Andererseits ist der negative Ausfall der NEISSERschen Färbung am Sekretpräparat nicht in gegenteiligem Sinne verwertbar.

Nach M. NEISSERS Angabe hat die Methode für ihre diagnostische Verwertung zur Voraussetzung, daß man frische Kulturen, erste Generationen, bei 34—36° auf gutem LÖFFLERschen Serum gezüchtet vor sich hat. Kulturen, welche bereits nach 9—20 Stunden die Färbung typisch und an typischen Formen ergeben, werden von ihm für echte Diphtheriebazillen erklärt. Ältere Generationen, nach längerer Fortzüchtung, entsprechen dieser Regel nicht immer. Von Wichtigkeit ist ein gutes LÖFFLERsches Serum. Um in dieser Hinsicht sicher zu gehen, empfiehlt es sich, bei einem neuen Guß erst eine Probeübertragung von einer Diphtheriereinkultur vorzunehmen.

Außer den giftbildenden Diphtheriebazillen sind nun auf den verschiedenen Schleimhäuten in gesundem und krankem Zustande außerordentlich häufig Stäbchen zu finden, welche morphologisch und kulturell mehr oder weniger nahe stehen und nicht selten sich nicht vom Diphtheriebacillus unterscheiden lassen, aber der typischen Giftwirkung entbehren. Sie haben zur Aufstellung des Begriffes der »**Pseudodiphtheriebazillen**« Veranlassung gegeben.

Der zuerst unter diesem Namen von HOFMANN und LÖFFLER beschriebene Typus, dem heutzutage von vielen Seiten insbesondere der Name des »Pseudodiphtheriebacillus« beigelegt wird, stellt ein grampositives Stäbchen dar, welches auf Serum etwas dickere und kürzere Formen bildet, mit weniger Neigung zur Keulenbildung und segmentierter Färbung. Die Stäbchen liegen gern parallel zueinander. Auf Blutserum, besonders aber auf Agar, wächst es viel üppiger, als der Diphtheriebacillus. Vom Impfstrich aus breitet es

sich schnell über die Oberfläche als dicker, weißer oder grauweißer Belag aus. Das Agar wird später häufig braun. Auch auf Kartoffel gedeiht es besser als trockener, unebener Belag. In Bouillon stark diffuse Trübung, erst in den folgenden Tagen ein Bodensatz, der dann aber viel reichlicher und dicker ist, als bei Diphtheriekulturen. Auf gewöhnlicher Bouillon tritt nur sehr geringe oder gar keine Säurebildung ein, so gering, daß die Reaktion in der Regel alkalisch bleibt; bereits nach dem zweiten Tage nimmt die Alkaleszenz zu (während der Diphtheriebacillus stark Säure bildet). Auch in Zuckerbouillon ist die Säurebildung viel geringer. Auch auf Gelatine bei 18° üppiges Wachstum ohne Verflüssigung. Die Max Neisserschе Körnchenfärbung fällt an 9—20 Stunden alten Blutserumkulturen negativ oder nicht typisch aus.

Für Meerschweinchen ist dieser Bacillus völlig avirulent. (Doch wollen Hawlett und Knight ihn durch Tierpassage in den virulenten Diphtherie-



Abb. 39. Wechselnde Größe und Form der Xerosebazillen auf der Kultur. 1—6 Färbung mit Löfflers Methylenblau. 7—9 M. Neissers Körnchenfärbung, 9—16stündige Blutserumkulturen. 7 virulente Diphtheriebazillen, typische Körnerfärbung. 8 ganz ungefärbter Xerosestamm. 9 Xerosestamm, unvollständige Färbung (Heinersdorff).

bacillus überführt haben, während sie aus virulenten Diphtheriebazillen den Hofmann-Löfflerschen Bacillus durch vorsichtiges Erwärmen erhalten zu haben berichten. Leider ist bei ersterem Versuch nicht kontrolliert, ob Diphtherieantitoxin die Wirkung des virulent gewordenen Pseudodiphtheriebacillus typisch beeinflußte.)

Bazillen, welche alle die eben genannten Merkmale tragen, sind in der Tat vom Typus des Löfflerschen Diphtheriebacillus so weit entfernt, daß sie sich ohne weiteres unterscheiden lassen.

Solche Formen sind häufig Bewohner der Mund- und Rachenhöhle, der Nase. Auf der Bindehaut sind sie nicht so häufig.

Wir finden vielmehr auf der Conjunctiva[1]) relativ häufiger einen etwas anderen Typus von avirulenten Bazillen, welche morphologisch dem echten Diphtheriebacillus sehr ähnlich, ja in manchen Stämmen völlig gleich

[1]) Die vollständige Literatur im Kapitel »Normale Bindehaut«, S. 43 ff.

sind, wenn sie auch im Sekretpräparat wie auch in jungen Kulturen häufiger in kurzen, plumpen Formen sich zeigen. Auf Blutserum ist die Kultur etwas weniger reichlich, als die der Diphtheriebazillen; oft sind die einzelnen Kolonien sehr trocken und haften dem Nährboden so fest an, daß sie nicht in toto abgewischt werden können. Bei anderen Stämmen ist dies eher möglich. Die Kulturen von einer hyperämischen Bindehaut sind im allgemeinen weicher und etwas üppiger, als die von der normalen. Von der normalen Bindehaut gehen die Kolonien nicht selten erst nach einigen Tagen auf.

Auf Agar erhalten wir von der normalen Bindehaut in der Regel äußerst kümmerliche, trockene Kolonien. Ihr Aussehen, ihr Rand ist wie der der Diphtheriebazillen zerklüftet; bei 60facher Vergrößerung erscheinen sie deutlich gekörnt. Ihre Größe wechselt; viele Stämme von ihnen bilden nicht über stecknadelkopfgroße Kolonien auf Agar, andere etwas größere. Sie erreichen aber nicht entfernt den Umfang der Kolonien des Hofmann-Löfflerschen Bacillus. Dieser andere kümmerliche Typus der nicht giftigen Bazillen, dem von Lehmann-Neumann und anderen im besonderen die Bezeichnung »**Xerosebacillus**« beigelegt wird, während Heinersdorff vorschlägt, ihn »Bacillus vulgaris pseudodiphthericus conjunctivae« zu nennen, weil er gerade in der Bindehaut den häufigsten Befund darstellt, stellt das Gegenstück zu der Hofmann-Löffler-

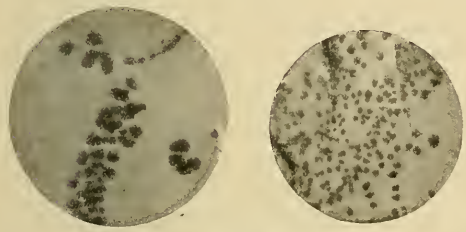

Abb. 40. »Xerosekolonien«.
(Abb. 40 und 41 bei gleicher Vergrößerung!)

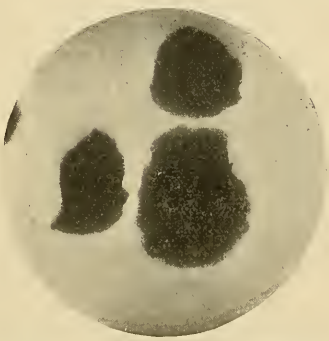

Abb. 41. Hoffmann-Löffler-sche Spielart.

schen Form dar. Und zweifellos gibt es zahlreiche Stämme beider Typen, die ihre Eigenschaften auch unter wechselnden Verhältnissen, bei langer Fortzüchtung, beibehalten, oder sich doch nur unbedeutend davon entfernen. Ich habe einmal eine derartige Serie von 30 Stämmen des »Xerosebazillen«typus lange Zeit fortgezüchtet, ohne wesentliche Veränderungen zu erreichen. Wir müssen solchen Stämmen also mindestens die Bedeutung einer »Spielart« zuerkennen.

Zur Illustration der vorkommenden Verschiedenheiten sind gleichalte (etwa 5 Tage alte) Kolonien bei gleicher Vergrößerung photographiert 1. von zwei spärlich wachsenden Stämmen des sogenannten Xerosebacillus, 2. von einem Hofmann-Löfflerschen Typus. Alle drei stammen von der Bindehaut.

Das Wachstum auf Bouillon ist dem mancher Diphtheriebazillen insofern ähnlich, als die Bouillon meist klar bleibt, während an Wand und Boden des Röhrchens kleine punktförmige Niederschläge entstehen, die sich aufwirbeln lassen, aber bald wieder zu Boden senken. Das Wachstum ist bei den kümmerlichsten Stämmen weniger reichlich als beim Diphtheriebacillus. Die Reaktion wird beim Xerosebacillus meist nicht sauer.

Auf Gelatine bei 18° fast niemals Wachstum; ab und zu äußerst kümmerlich entlang dem Impfstrich.

Für Meerschweinchen besteht keine allgemeine Pathogenität bei subkutaner Injektion selbst größerer Dosen. Einige Autoren (Spronck, C. Fränkel, Pes) erhielten vorübergehende Schwellungen an der Impfstelle. C. Fränkel berichtet, daß manche von diesen Tieren später marantisch zugrunde gehen. Ich selbst habe mich von dieser Wirkung bei den sehr zahlreichen Impfungen, die von mir und meinen Schülern unternommen worden sind (cf. die Arbeiten von Heinersdorff, Bietti, Plaut und Zelewski), hiervon nicht überzeugen können, wenn nicht ganz enorme Dosen einverleibt werden. Mit Diphtheriegiftwirkung haben diese Erscheinungen ebenso wie die lokalen Impfentzündungen am Auge nichts zu tun.

Es ist nun gar kein Zweifel, daß die geschilderten beiden Spielarten existieren; denn die zuerst von Hofmann-Löffler gegebenen und seitdem auf die große Mehrzahl der im Rachen sich findenden ungiftigen »Pseudodiphtheriebazillen« anwendbare Beschreibung paßt für die Mehrzahl der conjunctivalen, der sog. »Xerosebazillen«, nicht.

Der Wachstumsunterschied an beiden Fundstellen (kümmerlich am Auge, üppig im Rachen) für die Mehrzahl, wenn auch nicht für alle, scheint immerhin der Aufmerksamkeit wert. Ob unter den besonderen Ernährungsverhältnissen der Bindehaut sich bei den einzelnen Menschen diese Unterschiede entwickeln, oder ob beide Spielarten sich einfinden, die einen aber hier, die anderen dort relativ besser gedeihen, ist noch unentschieden. Nach den Untersuchungen von Veillon sollen beide Sorten auch im Genitalkanal der Frau vorkommen.

Sehr deutlich kommt dieser Unterschied auch in den jüngsten Arbeiten von Schwoner, Gromakowski, Lewandowsky, Tertsch zum Ausdruck. Ganz in Übereinstimmung mit meinen Ergebnissen trennen sie zwei Gruppen ab: 1. eine spärlich wachsende, 2. eine außerordentlich üppig wachsende Gruppe von diphtherieähnlichen Bakterien.

Auch Tertsch schlägt ebenso wie Schwoner vor, die üppige Gruppe als Hofmannsche Stäbchen zu bezeichnen, die spärliche dagegen, weil sie kulturell den virulenten Diphtheriebazillen näher stehen, als die Hofmannschen, als eigentliche »Pseudodiphtheriebazillen« zu bezeichnen. Ich kann diesen letzteren Vorschlag nicht befürworten, da nach vielfachem Brauch gerade die Hofmannschen Stäbchen mit letzterem Namen gemeint werden, so z. B. auch von Lehmann-Neumann und in anderen bakteriologischen Lehrbüchern. Vielleicht genügt es, die üppige (Hofmannsche) Spielart der spärlichen gegenüberzustellen.

Aber die Abgrenzung der geschilderten Spielarten der nicht giftigen Bazillen unter sich, wie auch die der »Pseudodiphtheriebazillen« von den »Diphtheriebazillen« wird durch die Existenz stärker variierender Stämme oft genug verwischt. Es gibt solche, die von vornherein in der einen oder anderen Eigenschaft dem anderen Typus näherstehen; andere wieder haben die eine oder andere Eigenschaft, welche dem Volltypus der echten Diphtheriebazillen eigen sind. Nach solchen Gesichtspunkten noch weitere Unterabteilungen machen, erscheint gekünstelt, und es ist Lehmann-Neumann beizustimmen, daß schon die Aufstellung von drei Arten von Pseudodiphtheriebazillen, wie sie z. B. Gromakowski vornimmt, sich nicht durchführen läßt.

Ein anderer Versuch, eine Trennung durchzuführen, ist mit der Agglutinierung gemacht worden (Nicolas, Nicolle, Landsteiner, Lesieur, Bruno, Lubowski, C. Fränkel, Schabad). Abgesehen davon, daß bei diesen unbeweglichen, an sich zur Häufchenbildung neigenden Bazillen die

Beurteilung der Agglutinierung schwierig ist, waren die Resultate nicht übereinstimmend. Nicolas konnte zwar mit Heilserum, mit dem Serum von Diphtherie-Rekonvaleszenten virulente Stämme im Verhältnis von 1 : 10 und avirulente von 1 : 20 agglutinieren, aber er fand auch echte, virulente Stämme, die damit nicht agglutinierten. Bruno erhielt mit dem Serum von Diphtheriekranken bis zu 1 : 400 Agglutination; aber auch mit dem Serum Normaler trat bis 1 : 30 Agglutination ein. Lubowski konnte mit Serum, welches mit einem atoxischen Diphtheriestamme gewonnen war, 23 virulente und zwei avirulente Diphtheriebazillen agglutinieren (Verdünnung 1 : 40 und 1 : 80), während Pseudodiphtheriebazillen nicht reagierten. Dagegen Lesieur konnte mit antitoxischem Serum echte Diphtheriebazillen und Pseudodiphtheriebazillen agglutinieren.

Die genannten Versuche waren aber nicht ausschlaggebend. Da nämlich in höher konzentrierter Lösung das Serum eines Bacteriums imstande ist, auch die stammverwandten Bakterien zu agglutinieren (z. B. Typhusserum-Colibazillen, gramnegative Diplokokken cf. S. 206), so können nur hohe Verdünnungen zu einer Unterscheidung von diesen Verwandten führen, und solche Verdünnungen lassen sich nur von einem hochwertigen Serum herstellen. Schwoner konnte durch Behandlung mit abgetöteten und dann mit virulenten Diphtheriebazillen ein hochwertiges Pferdeserum herstellen, welches echte Diphtheriebazillen noch in Verdünnungen von 1 : 10000 agglutinierte. Mit diesen Verdünnungen agglutinierten »Pseudodiphtheriebazillen« nicht.

Tertsch hat mit einem derartigen Serum, dessen Agglutiniertitre für echte Diphtherie 1 : 5000 war, 32 Stämme von der Conjunctiva geprüft (23 von der normalen, fünf von der katarrhalischen, vier von Xerose). [Da viele Stämme an sich leicht sedimentieren, muß die Wirkung des Serumzusatzes zu den sorgfältig aufgeschüttelten Bouillonaufschwemmungen schon nach 2 Stunden beobachtet werden! Zu den Aufschwemmungen wurde der Rasen von zwei 48 Stunden alten Blutserumkulturen in einem Kölbchen mit Bouillon verrieben, geschüttelt, abgehoben und dann mit je 2 cm mit Serum (in Verdünnungen bis zu 1 : 5000) zu gleichen Teilen versetzt.] Sechs Stämme von der normalen Bindehaut wurden agglutiniert, alle anderen nicht. Auch diese sechs Stämme waren sämtlich vollständig avirulent beim Tierversuch, abgesehen davon, daß zwei ein lokales Infiltrat hervorriefen.

Tertsch erklärt diese sechs Stämme für echte, aber avirulente Diphtheriestämme. Morphologisch waren sie von den anderen nicht verschieden. Das Wachstum auf Agar war dem Diphtheriebacillus gleich. Vier von den agglutinierbaren Stämmen gaben mit der Neisserschen Methode positive Körnchenfärbung, einer ein negatives, der letzte ein wechselndes Resultat; alle nicht agglutinierbaren waren negativ. Alle agglutinierbaren Stämme produzierten in Bouillon Säure, die nicht agglutinierbaren nicht. Die nicht agglutinierbaren steigerten zum Teil die Alkaleszenz, zum Teil blieb die Reaktion unverändert.

Es wären hiermit wieder nicht giftige, aber in der Bouillon säurebildende Bazillen gefunden worden. Daraus wäre entweder zu schließen, daß die Säurebildung kein konstantes Unterscheidungsmerkmal zwischen echten Diphtheriebazillen und »Pseudobazillen« ist — wenn man nämlich jene avirulenten Stämme als Pseudobazillen auffaßt —, oder aber es spricht dafür, daß diejenigen nichtvirulenten Bazillen, welche Säure bilden, eben nicht »Pseudobazillen«, sondern avirulent gewordene, aber echte Diptheriebazillen sind. Allein es gibt auch Stämme, die nicht virulent, nicht nach Neisser färbbar und nicht agglutinierbar sind, und welche doch geringe Mengen Säure produzieren (Lehmann-Neumann). Die Säurebildung und auch der Agglutinierversuch sind also auch kein absolutes Unterscheidungsmerkmal.

A. Knapp (der unter den nicht pathogenen ebenso wie Axenfeld mehrere Spielarten unterscheidet) verglich die fermentative bzw. säurebildende Wirkung von 27 virulenten Diphtheriebazillen, zehn Xerosebazillen und vier Pseudodiphtheriebazillen gegenüber Serumwasser, welchem Dextrose, Mannit, Maltose, Laktose, Saccharose, Dextrin (1 % jedes) zugesetzt sind (His). D. und X. vergärten Dextrose, Mannit, Maltose in gleicher Weise unter Säurebildung und Koagulierung; dagegen Diphtherie allein Dextrin, Xerose allein Saccharose. Ob diese Unterschiede konstant zutreffen, wird sich noch zeigen müssen. Pseudodiphtherie vergärte überhaupt nicht und bildete keine Säure.

Der Kernpunkt der ganzen Frage ist der der Giftwirkung, wie sie sich einerseits in der Erzeugung von Infektionen, andererseits in dem Einfluß des Diphtherieserums äußert. Es ist ja nun gar keine Frage, daß die Virulenz keine konstante Erscheinung der Bakterien ist, sie kann nicht nur verschieden stark sein, sondern sie kann verloren gehen, sie kann dann auch wiederkehren. So ist die Möglichkeit und das Vorkommen avirulenter Diphtheriebazillen ja ganz selbstverständlich und oft genug bewiesen. Sehr richtig aber hat Löffler hervorgehoben, daß für die Zugehörigkeit bzw. Identität es notwendig ist, daß die betreffenden Keime wenigstens überhaupt dahin kommen können, das spezifische, wohlcharakterisierte und darstellbare Diphtheriegift zu produzieren. Dürfen wir annehmen, daß in den Bindehautschmarotzern, den sogenannten Xerosebazillen, diese Eigenschaft latent sich befindet?

Es liegen einige Mitteilungen aus anderen Körperteilen vor, wo es gelungen ist, avirulente Bazillen virulent zu machen. Trumpp erreichte dies bei einem Bacillus aus pleuritischem Eiter durch Mischung mit Diphtherietoxin; er erhielt schließlich volle Virulenz. Schwachvirulente Diphtheriebazillen konnten bekanntlich Roux und Yersin durch Verimpfung mit Streptokokken virulenter machen. Allein die Trumppsche Mitteilung steht ganz vereinzelt da. Auch deshalb ist eine solche einzelne Erfahrung nicht für ausschlaggebend zu halten, weil es sich da wirklich um früher virulente, aber avirulent gewordene und deshalb wieder giftig werdende Keime handeln kann, was nicht maßgebend zu sein braucht für die Xerosebazillen, welche vielleicht niemals Virulenz besessen haben.

Die Symbiose von Roux und Yersin aber könnte eher gegen die zu erforschende Fähigkeit der Xerosebazillen, giftig zu werden, sprechen, weil diese gemeinsame Anwesenheit auf der Bindehaut sich gelegentlich beobachten läßt, ohne daß sich irgendwelche Giftigkeit entwickelt hat. Escherich andererseits gelang es nie, Pseudodiphtheriebazillen durch Impfung mit Streptokokken virulent zu machen. Von Interesse ist auch, daß Gelpcke solche Versuche ohne jeden Erfolg gemacht hat.

Doetsch konnte bei einer Xerose einen für weiße Mäuse giftigen Bacillus finden, dessen Virulenz durch wiederholte Injektion und Fortzüchtung sich für die Tiere steigern ließ.

Auch dieser einzelne Versuch kann nicht beweisend sein. Ich möchte betonen, daß die Pathogenität für Mäuse noch nicht mit der Erzeugung des echten Diphtheriegiftes identisch zu sein braucht; es ist nicht erreicht worden, daß Kaninchen und Meerschweinchen in der bekannten Weise sterben, und es fehlt ein Immunisierungsversuch mit Antitoxin.

Ebensowenig ist die von C. Fränkel, Peters und Schanz gemachte Beobachtung für die Diphtherievirulenz der sogenannten Xerosebazillen ausschlaggebend, daß nämlich nach Injektion großer Dosen die Tiere nach »längerer Zeit« eingehen. Das ist denn doch noch kein Diphtheritod. Auch

schützt gegen diese Wirkung das Antitoxin nicht (Spronck). Ich habe gemeinsam mit Bietti und Naito bei 120 verschiedenen Stämmen trotz großer Dosen nur einmal einen Exitus erlebt, und zwar einen schnellen Diphtherietod. Es handelte sich hier um das seltene, aber bekannte Vorkommnis einer virulenten Diphtheriekultur auf gesunder Bindehaut.

Auch die Versuche de Simonis, der durch Züchtung auf Tetanusnährboden sogenannte Pseudodiphtheriebazillen giftig machte, entscheiden die Angelegenheit nicht in einwandfreier Weise.

Schanz besonders hat die klinischen Tatsachen einander gegenübergestellt, daß bei harmlosen Bindehautkatarrhen virulente Diphtheriebazillen gefunden seien, während bei ausgesprochenen Pseudomembranbildungen ungiftige Bazillen öfters gefunden werden. Das falle sehr ins Gewicht gegen die Pathogenität der Diphtheriebazillen, beweise aber, daß Membranen usw. für solche Bazillen ein guter Nährboden seien.

Die gelegentlichen Befunde virulenter Bazillen auf der leicht entzündeten (Wagner, A. v. Hippel, Fränkel, Pes, Sourdille) und selbst der gesunden Bindehaut (Pichler, Mc Kee) fallen jedoch gar nicht gegen die Pathogenität ins Gewicht. Bei den allermeisten pathogenen Bakterien braucht die Infektion mit virulenten Keimen durchaus nicht die Krankheit unbedingt hervorzurufen, und wenn sie es tut, so gibt es leichte und schwere Fälle; das liegt bekanntlich an der mehr oder weniger großen Empfänglichkeit.

Hier sind weitere umfassende Versuchsreihen an vielen Stämmen erforderlich, um darzutun, ob den sogenannten Xerosebazillen die Fähigkeit innewohnt, in virulente Diphtheriebazillen sich zu verwandeln.

Alle Versuche, mittels sogenannter Xerosebazillen eine Immunisierung empfänglicher Tiere gegen das Diphtheriegift zu erzielen, sind bisher fehlgeschlagen. Gelpcke hat einige derartige Versuche vorgenommen, in größerem Umfange aber besonders Bietti[1]). Allein selbst wochen- und monatelange Behandlung mit steigenden, schließlich enormen Dosen der sogenannten Xerosebazillen schützte nicht vor dem Diphtherietod, ja verzögerte nicht einmal deutlich den Exitus letalis. Ebenso lauten die Ergebnisse von M. Neisser und die von Petrie[2]), Lewandowski[3]) u. a.

Es sind hier auch einige weitere serumtherapeutische Versuche zu berücksichtigen, welche in der letzten Zeit im Laboratorium der Freiburger Klinik angestellt sind und welche sich auf die sog. Xerosebazillen beziehen.

Behring vertritt bekanntlich die Auffassung, daß diese Bazillen bei geeigneter Gelegenheit in die virulente Form übergehen und alle Grade von Giftwirkungen hervorrufen könnten, auch mildere, atypische Erkrankungen, z. B. einfach katarrhalische, welche er als »Diphtheroide« bezeichnet und welche den Körper mehr oder weniger zu immunisieren vermöchten. Dies sollte auch vor allem die von Wassermann festgestellte Tatsache erklären, daß das Serum erwachsener Menschen, auch wenn dieselben nicht nachweisbar an Diphtherie gelitten hatten, stets eine gewisse antitoxische Wirkung gegen das Diphtherietoxin entwickelt.

Was nun diese »Diphtheroide« anbetrifft, so ist von Pes der Standpunkt vertreten worden, daß solche auf der Conjunctiva sehr häufig seien, ja daß die große Mehrzahl der einfachen katarrhalischen Entzündungen, speziell auch

[1]) Es ist ein Irrtum, wenn Duane und Hastings (l. c.) gegen Bietti opponieren, weil er den »Xerosebazillen« eine große Bedeutung in der Ätiologie der Bindehautentzündungen zuschreibe. Bietti hat vielmehr gerade das Gegenteil behauptet.

[2]) Journ. of Hyg. V, 1905, p. 134.

[3]) Zentralbl. f. Bakt., 1904, XXXVI, S. 336ff.

der epidemischen, abgeschwächte Diphtherien darstellten. Er glaubt das daraus schließen zu dürfen, daß die gezüchteten Bazillen bei der Impfung leicht lokale Erscheinungen hervorriefen, welche durch Diphtherieserum schneller verschwanden. Diese Darstellung hat sich bei umfangreichen Untersuchungen, welche auf meine Veranlassung von Bietti und Naito [1]) angestellt worden sind, durchaus nicht bestätigt. Unter hundert Fällen war nur ein solcher mit Diphtheriebazillen, so daß man sagen muß, daß die Angaben von Pes jedenfalls nicht allgemein gültig sind. Ganz ebenso lauten die Angaben von Gromakowski, der bei 60 Stämmen, die zumeist von Bindehautkatarrhen gezüchtet waren, keinerlei Tierpathogenität feststellen konnte. »Diphtheroide« in diesem Sinne sind vielmehr auf der Bindehaut nach meiner Erfahrung eine Seltenheit. Eine Serumtherapie nach Behring kommt deshalb auch für die einfach katarrhalische Conjunctivitis, besonders auch die epidemischen Formen derselben, praktisch nicht in Frage.

Ferner hat man, wie schon erwähnt, den sogenannten Xerosebazillen eine Reihe von Erkrankungen zugeschrieben, in denen einige Identitätsanhänger, besonders Deyl und Hala [2]) einen Beweis dafür erblicken, daß eben doch auch die Xerosebazillen krankheitserregende Eigenschaften besäßen, welche im Sinne eines Überganges zu den virulenten Diphtheriebazillen zu deuten seien. Es sind das die Befunde

1. im Chalazion,
2. bei experimenteller Injektion ins Innere des Auges und bei Wundinfektionen,

ausnahmsweise auch in metastatisch infizierten Augen [3]).

Die Auffassung, daß die sog. Xerosebazillen die Ursache des Chalazions, jener infektiösen Geschwulst innerhalb des Tarsus seien, ist von Deyl damit begründet worden, daß er in beginnenden Chalazien solche Bazillen regelmäßig fand, mit deren Kulturen er, wenn er von ihnen dichte Suspensionen injizierte, unter der Haut des Kaninchens ebenfalls kleine, aus Granulationsgewebe bestehende Knoten hervorrufen konnte. Auf die Injektion der Bazillen in den Glaskörper trat ausgesprochene Entzündung hervor. Dies von Deyl angestellte und von Hala und Bietti bestätigte Impfergebnis ist hier insofern von Interesse, als Hala, der Schüler Deyls, in den erzielten entzündlichen Wirkungen einen Beweis für die Identität jener Bazillen mit den Diphtheriebazillen sieht. Die chalazionerzeugende Wirkung der Xerosebazillen würde damit als ein schwächerer Grad der pathogenen Eigenschaften der Diphtheriebazillen aufgefaßt werden.

Zur Beurteilung dieser Frage ist es von Interesse, festzustellen, ob bei jener Impfwirkung das Diphtherietoxin irgendeine Rolle spielt und ob durch das Antitoxin sich dieselbe beeinflussen, bzw. verhindern läßt. Es hat deshalb in unserem Laboratorium Bietti [4]) die Deylschen Experimente mit Bazillen, welche aus Chalazien gezüchtet waren, und anderen Xerosebazillen an Tieren wiederholt, welche mit Behringschem Serum gegen Diphtheriebazillen hochimmunisiert waren. Die Impfwirkung trat jedoch sowohl im subkutanen Gewebe wie im Glaskörper in gleicher Weise wie bei nicht immunisierten hervor. Da für den Glaskörper es nicht

---

[1]) Klin. Monatsbl. f. Augenh., 1903. Festschr. für Manz.

[2]) Zeitschr. f. Augenh. VI, 1901, IX, S. 107 ff. 1903. Siehe hier die Literatur.

[3]) Hierüber vergleiche die Arbeit von Demaria aus unserer Klinik: Endogene Mischinfektion von Tuberkelbazillen und Pseudodiphtheriebazillen. Panophthalmitis tuberculosa. Klin. Monatsbl. f. Augenh., 1905, XLIII, Bd. II. Beilageheft.

[4]) Archivio di Ottalmologia XII, 1905, p. 534.

von vornherein sicher war, ob beim immunisierten Tiere Diphtherieantitoxin in ihn überginge, so haben wir auch die Bazillen vor der Injektion mit Heilserum gemischt. Daß durch eine solche Beimischung vorhandenes Diphtherietoxin auch für das Augeninnere paralysiert wird, hat ja Römer[1]) experimentell nachgewiesen. Allein auch dieser direkte Zusatz von antitoxischem Serum zu der zu injizierenden Bakteriensuspension änderte an dem Ergebnis nichts, weder im Glaskörper, noch im subkutanen Gewebe. Es geht daraus hervor, daß das Diphtherietoxin hier unbeteiligt ist, und daß es danach fraglich erscheinen muß, ob aus der Entstehung solcher lokalen Entzündungen irgend etwas im Sinne der oben erörterten Identität mit Diphtheriebazillen geschlossen werden kann. Das gleiche gilt für die lokale Entzündung in der Cornea und in der vorderen Kammer, welche Gourfein und Doret bei Einführung relativ großer Mengen von Bazillen erhielten, welche sie von katarrhalischen Bindehäuten züchteten. Diese Autoren betonen, daß Bazillen von der normalen Bindehaut diese Wirkung nicht ergäben, daß also eine Steigerung der pathogenen Wirkung auf der katarrhalischen Schleimhaut eintrete. Das mag richtig sein; ich selbst habe schon früher darauf aufmerksam gemacht, daß von der entzündeten Bindehaut die Bazillen besser wachsen. Nur sind diese lokalen Impfentzündungen nicht ohne weiteres ein Beweis für die Anwesenheit von Diphtheriegift. Es ist auch ohne weiteres klar, daß klinisch-therapeutisch von einer Behandlung mit Behringschem Heilserum gegen das Chalazion nichts zu erwarten ist, wozu sich die Anhänger der Identitätslehre bei hartnäckigen und rezidivierenden Fällen vielleicht versucht fühlen könnten.

(Es ist von Wassermann nachgewiesen worden, daß auch mit Diphtheriebazillen, deren Toxin unwirksam gemacht ist, sich ein »bakterizides« Serum gewinnen läßt. Es liegen bereits Versuche vor, mit seiner Hilfe die viel erörterte Frage der Pseudodiphtheriebazillen zu lösen. Es wird weiteren Untersuchungen vorbehalten bleiben, ob auf diesem Wege sich etwa die Impfwirkungen der sog. Chalazionbazillen beeinflussen lassen.)

Daß es sich aber bei diesen Chalazionwirkungen wahrscheinlich überhaupt um spezifische Einflüsse nicht handelt, hat Bietti in der Weise nachgewiesen, daß er mit anderen Saprophyten (Sarcina aurantiaca, Rosahefe, Prodigiosus, sog. Pseudogonokokken), die er in gleich starker Menge injizierte, dieselben Wirkungen erzielte.

Ganz analog verhalten sich die Glaskörperimpfungen. Ich habe in der Doktordissertation von Vogel eine Anzahl Experimente darüber ausführen lassen, ob die Entzündung bei Injektion von Xerosebazillen sich durch vorherige Immunisierung gegen Diphtherie oder — was ein sicheres Urteil ermöglicht — Beimischung von Behringschem Serum beeinflussen ließ. Das war in keiner Weise der Fall, die Veränderungen traten bei den serumbehandelten Tieren in gleicher Weise hervor.

Diese letzteren Versuche haben nun aber noch ein weitergehendes Interesse. Es lagen in der Literatur einige Fälle vor von schwerer intraokularer Entzündung nach Verletzungen und Operationen (Kastalska, de Schweinitz), einzelne auch metastatischer Art, wo im Exsudat sich Bazillen von der Art der »Pseudodiphtheriebazillen« gefunden haben, welche rein kultiviert und in den Glaskörper injiziert, wieder Entzündung hervorriefen. Ulbrich[2]) hat dann eine größere Zahl saprophytischer Bakterien erneut auf ihre entzündungserregende Eigenschaft für das Auge geprüft und auf Grund seiner

[1]) Arch. f. Ophth. 1903, L, S. 1.
[2]) Arch. f. Ophth. LIX, 1905, S. 8.

Resultate die Meinung geäußert, daß durch Infektion mit solchen sonst saprophytischen Mikroorganismen häufiger, als man bisher meinte, postoperative Infektionen entstünden, deren klinisches Bild weniger der eitrigen Panophthalmie, als der subakuten oder schleichenden Entzündung entsprechen würde. Es sind auch bereits von Gourfein-Welt weitere Fälle mitgeteilt worden, unter ihnen ein solcher mit Bazillen von der Art der Xerosebazillen. Der Vorgang bei solchen Wundentzündungen gestaltet sich nun insofern anders wie die Ulbrichschen Experimente, als es notwendig ist, daß die betreffenden Bakterien im Inneren des Auges sich vermehren können. Denn bei oder nach der Operation gelangen sie jedenfalls zunächst nur in geringer Zahl ins Innere, in welcher sie eine entzündungserregende Wirkung, besonders eine perniciöse, zunächst nicht entfalten können. Da gerade die sog. Xerosebazillen selbst in dichter Suspension im Glaskörper in der Regel zugrunde gehen, ist die postulierte Fähigkeit der Vermehrung jedenfalls nicht immer vorhanden, und ich glaube deshalb nicht, daß diese Bakterien häufig für Wundentzündungen in Frage kommen. Daß es aber Stämme von Xerosebazillen tatsächlich gibt, welche sich im Glaskörper vermehren, pathogen wirken und relativ lange lebend erhalten können, geht aus einem Experiment von Deyl [1]) hervor, sowie aus den Untersuchungen, welche Demaria [2]) in unserer Klinik ausgeführt hat.

Auch hier drängt sich, besonders für die Unitarier, die Frage auf, ob man unter diesen Umständen nicht bei solchen Wundentzündungen Diphtherieheilserum verwenden soll, um wenigstens der einen Möglichkeit, daß es sich um die genannten Bazillen handle, zu begegnen. Nach unseren Experimenten ist ein solcher therapeutischer Versuch aussichtslos.

Wenn der letzte Beweis für die völlige Identität geliefert werden sollte, wenn damit die Möglichkeit näherrückt, daß es auch ohne Infektion von außen zur Entwicklung von giftigen Diphtheriebazillen und ihren Folgen auf den Schleimhäuten kommen kann, unsere bakteriologisch-diagnostischen Aufgaben bleiben dieselben, wie sie es jetzt sind, mag man die sog. Xerosebazillen mit den Diphtheriebazillen identifizieren (Roux, Schanz, Peters, Pes, Behring, Hala u. a.), oder mag man in ihnen nur nahverwandte Angehörige derselben Gruppe sehen, wie dies die große Mehrzahl der Bakteriologen tut (cf. die Lehrbücher von Günther, Heim, Neumann-Lehmann, die Literatur bei Beck im Handbuch von Kolle-Wassermann u. a.): Wir haben zu ermitteln, ob giftbildende Bazillen da sind, und wenn wir sie finden, werden wir sie auch für die entzündlichen Veränderungen ganz oder teilweise verantwortlich machen und unsere Therapie gegen sie richten. Und ebenso wird bestehen bleiben, daß die nicht giftigen Bazillen der normalen wie einfach katarrhalischen Bindehaut, auf der Hornhaut, in Wunden und Verletzungen, mit seltenen Ausnahmen, harmlose Schmarotzer sind.

Unsere **klinisch-bakteriologische Diphtheriediagnose** und **Serumtherapie,** welche wir in erster Linie bei pseudomembranösen Bindehautentzündungen durchzuführen haben, gestaltet sich demnach kurz zusammengefaßt folgendermaßen:

---

[1]) Über die Ätiologie des Chalazion, Prag 1893.

[2]) Mischinfektion von Tuberkulose- und Pseudodiphtheriebazillen im Auge. Klin. Monatsbl. f. Augenh., 1905, XLIII. Beilageheft. Cf. hier Literatur.

Wir machen am besten gleich mehrere, möglichst dünne und gleichmäßige Sekret- bzw. Membranverreibungen auf Objektträgern und färben in gewohnter Weise nach GRAM. Finden wir bei sorgfältigem Durchsuchen keine Stäbchen der Diphtheriegruppe, so liegt auch eine Diphtherie nicht vor. Voraussetzung für diese Beurteilung ist ausreichende Materialentnahme[1]); auch dürfen die Fälle nicht schon behandelt sein.

Finden sich die oben charakterisierten Stäbchen, so betrachten wir ihre Form und Lage genau (cf. S. 174ff.). Fällt schon hier die M. NEISSERsche Körnchenfärbung typisch und positiv aus, so sind wahrscheinlich giftige Bazillen vorhanden.

War die Zahl der Stäbchen und etwaiger anderer Mikroben (besonders Staphylokokken und Streptokokken) sehr reichlich, so verreiben wir auf drei Röhrchen resp. mehreren Petrischalen; ich nehme dann gern als O Agar, als I und II Serum, damit jedenfalls isolierte Kolonien entstehen. Sind die Kulturen vormittags angelegt, so werden sie abends, nach etwa 10—12 Stunden mit der Lupe angesehen, von etwaigen charakteristischen Kolonien Klatsch- oder Ausstrichpräparate gemacht und mit der M. NEISERSschen Körnchenfärbung gefärbt, ein anderes Präparat nach GRAM. Der positive Ausfall der NEISSERschen Färbung an typischen Bazillen macht die Diagnose giftiger Bazillen wahrscheinlicher.

Sind auf den Originalröhrchen isolierte Kolonien vorhanden, dann Anlage einer Bouillonkultur, indem von möglichst vielen makroskopisch und mikroskopisch als charakteristisch festgestellten Kolonien in dasselbe Bouillonröhrchen (10 cbcm) übertragen wird. Ich tue das deshalb, weil ja sehr wohl nicht giftige und giftige Bazillen zusammen vorkommen könnten (SCHIRMER). Nehme ich nur eine Kolonie zur Verimpfung und erhalte kein Resultat, so ist keineswegs ausgeschlossen, daß andere sich anders verhalten. Dagegen bei Übertragung von 10—20 Kolonien sind wir unserer Sache so gut wie sicher. Natürlich ist eine solche Bouillonkultur nach 24 Stunden, bevor man sie zur Injektion verwendet, auf das sorgfältigste im hängenden Tropfen und im gefärbten Präparat darauf zu untersuchen, ob sie wirklich auch nur Bakterien der Diphtheriegruppe enthält. Wir prüfen ferner, ob die Bouillon deutliche Säurebildung zeigt.

Ist es eine Reinkultur, so injiziere ich 2 cbcm der Kultur einem Meerschweinchen subkutan. Tritt der Tod in 2—6 Tagen unter den charakteristischen Erscheinungen ein, so liegen giftige Bazillen vor: Injektionsstelle teigig, mitunter weißlich belegt, Umgebung auf dem Durchschnitt sulzig-hämorrhagisch. Hyperämie der Nebennieren, Exsudat in der Pleura, oft auch im Perikard. Milz unverändert, Nieren oft parenchymatös hämorrhagisch. Oberer Darmabschnitt gerötet. Bei Injektion ins Peritoneum entsteht eine hämorrhagische Peritonitis. Die Bazillen vermehren sich vorwiegend lokal an der Einstichstelle, können aber auch ins Blut übertreten.

Hat man nicht gleich von den Originalröhrchen abimpfen können, dann müssen in der üblichen Weise erst Reinkulturen angelegt werden, und diese werden dann verimpft.

---

[1]) DUTOIT betont, daß bei negativem Ergebnis noch einmal von anderer Stelle zu entnehmen sei. In einem Falle war der Befund aus der Membran anfangs negativ, während im Belag eines Hornhautulcus sich virulente Bazillen fanden. Auch wir machen stets mehrere Präparate von verschiedenen Stellen.

Bei klinisch leichteren und mittleren Fällen wird man das Endergebnis dieser ganzen, jedenfalls einige Tage dauernden Untersuchung abwarten dürfen, wenn wir lokal behandeln und die nötigen Vorsichtsmaßregeln gegen Übertragungen treffen. Bei schweren Fällen werden wir, wenn die Sekretpräparate überhaupt Bazillen der Diphtheriegruppe enthalten, sofort Behringsches Heilserum auf alle Fälle injizieren. Wo überhaupt keine bakteriologische Untersuchung vorgenommen wird, muß überhaupt jeder Fall von Conjunctivitis pseudomembranosa mit Serum behandelt werden. —

Oft sind neben den Diphtheriebazillen Eitererreger (Staphylokokken, Streptokokken, Pneumokokken) vorhanden (Taf. I, VI). Besonders die Mischung von Streptokokken mit Diphtheriebazillen gestaltet das Krankheitsbild auf der Bindehaut in der Regel schwerer.

Die Beteiligung der Cornea an der Bindehautdiphtherie kann nach den von Dugast bestätigten Versuchen von Coppez durch das Diphtherietoxin eingeleitet werden, welches das Cornealepithel lockert und auch in das Parenchym eindringt. Diese Veränderungen zeigen sich aber erst nach einer 24—48stündigen Inkubation, nach Fortlassen des Toxins. Dann erst beginnt die Cornea sich zu trüben; bei genügend langer Einwirkung eines hochwertigen Toxins kann man experimentell eine teilweise Nekrose der Cornea herbeiführen (Coppez). Bei der Diphtherie des Menschen wird es soweit durch das Gift allein nicht kommen; wohl aber bereitet es den Weg zur sekundären Infektion. Die eigentlichen Vereiterungen der Cornea werden in der Regel durch sekundäre Infektion mit Eitererregern hervorgerufen. Deshalb bleibt eine schon eingetretene Hornhauteiterung von der im übrigen wirksamen Serumtherapie oft unbeeinflußt[1]). Daß aber gelegentlich auch die Diphtheriebazillen allein ein schweres eitriges Hornhautinfiltrat hervorrufen können, hat Uhthoff experimentell beim Kaninchen nachweisen können.

Die gleiche Inkubation, wie sie Coppez an der Hornhaut erhielt, fanden Morax und Elmassian für die Bindehaut. 24—48 Stunden nach mehrstündiger Einträufelung von Diphtherietoxin auf die intakte Bindehaut trat eine typische pseudomembranöse Bindehautentzündung ein[2]). Damit ist der Beweis geliefert, daß das Diphtheriegift auch für sich allein zur Erzeugung einer Conj. pseudo-membranacea imstande ist. Damit steht nicht im Widerspruch, daß der virulente Diphtheriebacillus für gewöhnlich auf der menschlichen Bindehaut sich nur zu finden pflegt, wenn durch ein Lidekzem oder skrofulöse Veränderungen der Boden vorbereitet war (Uhthoff).

Von Interesse ist, daß Coppez auch bei einem der merkwürdigen Fälle von chronischer Bindehautdiphtherie, welche bis ein Jahr lang dauert, Diphtheriebazillen nachwies. Die Literatur dieser im übrigen noch nicht genügend erforschten Form findet sich dort zu-

---

[1]) Man muß bei der Beurteilung des übrigens auch lokal (Coppez) anwendbaren, aber bei subkutaner Anwendung wirksamsten (Dugast) Serums berücksichtigen, daß auch ohne dasselbe viele derartige Fälle relativ schnell abheilen; am beweisendsten ist die günstige Beeinflussung schwerer Fälle (Saemisch, cf. Axenfeld, Serumtherapie infektiöser Augenerkrankungen, Freiburg 1905). Schmidt-Rimpler und Aubineau haben das Serum auch gegen postdiphtherische Akkommodationslähmung angewandt.

[2]) Wenn Valenti bei seinen Toxinversuchen mit Diphtherietoxin nur geringe Reizung erhielt, so liegt das wohl daran, daß er nicht lange genug einträufelte.

sammengestellt. Für manche Fälle erscheint es fraglich, ob nicht ein Pemphigus, oder ein Herpes iris conjunctivae (Hanke) vorlag.

Wie schon in den einzelnen Kapiteln erörtert wurde, kann auch bei der Conjunctivitis durch Koch-Weeks Bazillen, durch Pneumokokken sowie durch Gonokokken eine Pseudomembranbildung sich zeigen. Dieselbe beschränkt sich in der Regel auf oberflächliche, leicht abziehbare Membranen. Es sind aber einzelne Fälle beschrieben, wo auch Pneumokokken schwere pseudomembranöse Bilder machten (Becker, Roscher, Kimpel, Hertel, Frugi-nelli, Christ); rechnet man die »Conjonctivite suraiguë« von Sameh-Bey zur Infektion mit Koch-Weeksschen Bazillen, so würde auch diese eine schwere Pseudomembranosa mit akuter Nekrose der Cornea darstellen können. Für die Bildung leichter Pseudomembranen, z. B. nach Verletzungen, sind Peters und Kruse geneigt, auch den avirulenten sog. Xerosebazillen eine gewisse Mitwirkung zuzuerkennen, ob mit Recht, ist bisher nicht erwiesen. Wie die Befunde von Lor, C. Fränkel, Uhthoff, Roscher zeigen, kann ausnahmsweise auch der Gonococcus ein vorwiegend pseudomembranöses Bild liefern; leichtere Grade von Pseudomembranbildung sind bei der Gonorrhoe bekanntlich nicht selten. Das gleiche war der Fall bei den von C. Fränkel beschriebenen »Meningokokkenfällen« (cf. S. 192, 204). Es sind schließlich solche mit ausschließlichem Staphylococcus pyogenes aureus (Bietti, Christ, Guibert, Pichler u. a.), sowie einzelne mit Friedländerschen Pneumobazillen beschrieben (Brayley und Eyre); ein Fall von Taylor zeigte Reinkultur von Bacterium coli[1]), einer von A. Knapp massenhaft Influenzabazillen. Gerade dem Bact. coli wird auch an anderen Körperstellen die Fähigkeit zugeschrieben, Pseudomembranen zu bilden.

Auch für die genannten verschiedenen Mikroorganismen, die übrigens auch in Mischung sich finden können, ist das klinische Bild ein wechselndes.

Zusammenfassend wird man trotzdem sagen müssen, daß alle die anderen Keime hinter den Diphtheriebazillen[2]) und den Streptokokken, was die Häufigkeit bei der pseudomembranösen Conjunctivitis, besonders der ausgesprochen diphtherischen Form anbetrifft, weit zurückstehen und daß die schweren, nekrotisierenden Formen häufiger Streptokokken enthalten, allein oder mit Löfflerschen Diphtheriebazillen.

Es sind schließlich die Fälle nicht so selten, wo eine ausgesprochen krupöse Conjunctivitis gar keinen verwertbaren bakteriologischen Befund aufweist. Nach der Erfahrung von Peters und Axenfeld kommt dies besonders bei sog. skrofulösen Entzündungen vor, die sich bis zu dieser Höhe steigern können, ohne nachweisbare bakterielle Ursache.

Streptokokken.

(Hierzu Tafel II, Fig. IV.)

Wie schon oben erwähnt, kommt gerade bei den schwersten, die ganze Bindehaut nekrotisierenden und die Hornhaut höchstgradig gefährdenden diphtheritischen Prozessen der **Streptococcus pyogenes** besonders in Frage, allein sowohl, wie mit Diphtheriebazillen. Es sind solche Fälle hochgradig lebensgefährlich durch sekundäre Sepsis. Die ganze Bindehaut- und Hornhautoberfläche stellt dabei oft einen Strepto-

[1]) Die Literatur dieser Fälle: siehe die Verzeichnisse in meinen Zusammenstellungen »Ergebnisse« von Lubarsch-Ostertag, Bakter. des Auges, 1894—1900.

[2]) Mitunter entwickelt sich auch eine Lidhautdiphtherie mit schwerer Nekrose, cf. Kapitel »Gangrän der Lider«.

kokkenrasen dar. Solche Fälle finden sich öfters unter den von Fage, Chevallereau, Vialet, Bourgeois-Gaube, Debierre, Villeneuve, Despagnet, H. Coppez, Pichler, Darier, Vanderstraeten, Lebrun, Gasparrini, Uhthoff, Gosetti-Jona, Kauffmann, Valude, O. Meyer, Martin, Pes, Howe, Weeks, Becker, Vossius, zur Nedden, Saemisch, Chartres, Hieber, Brewerton u. a. [1]) beschriebenen Streptokokkeninfektionen. Es handelt sich vorwiegend um Kinder, besonders um schlecht ernährte, mit Lues hereditaria, um Rekonvaleszenten usw. [Chartres berichtet von sieben Fällen bei Neugeborenen, von denen nur einer Pseudomembranen bot, die anderen sechs seien typische Blennorrhoen gewesen. Alles waren schwere Fälle, zum Teil mit Hornhautperforation. Ein Kind ging an Bronchopneumonie zugrunde. Sonst ist in der Literatur der Neugeborenenkatarrhe nur selten von Streptokokken die Rede (Druais, Groenouw, Haupt, zur Nedden). Vielleicht hat Chartres nur nach der Kultur geurteilt, auf der ja auch Pneumokokken Ketten bilden.] Zu erwähnen ist, daß auch die Scharlach- (Vialet, Uhthoff) und die Maserndiphtherie der Bindehaut hierher gehören können (Schottelius, Axenfeld). Bei manchen Masernepidemien können auch im Sekret der bekannten exanthematischen nicht pseudomembranösen Conjunctivitis relativ häufig Streptokokken sich finden (Schottelius); es läßt das befürchten, daß eine schwere Epidemie vorliegt. Während der von Schottelius und mir beobachteten war nicht nur die Mortalität eine ungewöhnlich hohe, sondern auch die Zahl schwerster, zum Teil später Augenkomplikationen, unter ihnen mehrere nekrotisierender Streptokokkeninfektionen.

Es ist, abgesehen von den eben erwähnten und den noch folgenden Fällen für den Streptococcus pyogenes selten, daß durch ihn primäre nicht pseudomembranöse Conjunctivitis entsteht. Einfache primäre Conjunctivitis durch Streptokokken gehört zu den großen Ausnahmen. Eine sekundäre Form ist auch die sogenannte lakrimale Streptokokkenconjunctivitis (Parinaud, Morax), die sich an Stenosen im Ductus nasolacrimalis anschließt, und bei der unter schmerzhafter Anschwellung der Präaurikulardrüse und leichten Fiebererscheinungen sich eine heftige Entzündung der Bindehaut ausbildet, zu der meist bald iritische Reizung durch Resorption der Toxine ins Auge hinzutritt. Diese letztere Erscheinung, welche eigentümlicherweise ohne erkennbare Veränderung in der, doch von dem Gifte zunächst durchsetzten Hornhaut vor sich geht, ist übrigens nicht nur der Streptokokkeninfektion der Hornhaut eigentümlich, sondern findet sich gelegentlich auch bei der Pneumokokkeninfektion (siehe dieses Kapitel). Beim Tierversuch besitzt das Streptokokkenfiltrat jedoch in höherem Grade die Fähigkeit, eine »Diffusionsiritis« zu erzeugen, wie Bardelli durch protrahierte Einträufelungen nachwies, während Pneumokokkenfiltrate keine deutliche Iritis beim Kaninchen hervorriefen.

Es muß hier noch erwähnt werden, daß bei impetiginösen Ausschlägen des Gesichtes, welche die Bindehaut beteiligen, im Sekret und in der Kultur Streptokokken öfters angetroffen werden. Es sind dies besonders ausgesprochen skrofulöse Individuen, sowie solche mit Impetigo contagiosa. Die Conjunctivitis ist hier sekundär; stärkere Pseudomembranbildung ist in solchen Fällen nicht häufig, wenn sich nicht Diphtheriebazillen hinzugesellen.

[1]) In einem Fall von Haltenhoff schloß sich doppelseitige Orbitalphlegmone an.

Merkmale des Streptococcus pyogenes.

(Hierzu auch Tafel II, Fig. IV und VIa.)

Streptococcus pyogenes (Strept. erysipelatosa, septicus, puerperalis, malignus, articulorum, scarlatinosus).

Im Sekretpräparat erscheint der (grampositive) Streptococcus pyogenes in wechselnder Gestalt: 1. was die Größe der einzelnen Kokken anbelangt. Die untenstehende Textabb. 42 und die Abb. IV auf Tafel B zeigen das in deutlichster Weise; beide entstammen klinisch gleichartigen Fällen von Streptokokkendiphtherie der Bindehaut und sind bei gleicher Vergrößerung dargestellt; 2. bezüglich der Lagerung der Kokken. In der Abb. 42 tritt die Kettenbildung sehr zurück; in manchen Gesichtsfeldern waren solche kaum zu sehen; es herrschte durchaus die Doppelform vor. Bei genauerer Musterung fehlen jedoch Ketten nicht ganz, sie sind aber kurz, relativ geradlinig. Auf Tafel B ist die Kettenbildung viel deutlicher; daneben sind Diplokokken zu sehen, in den Phagocyten liegen die Kokken zusammen, wie auch Staphylokokken liegen könnten. (Textabb. 43 ist nach dem Eiter einer vom Sinus frontalis durchgebrochenen Orbitalphlegmone gezeichnet; hier waren allenthalben lange Ketten zu sehen.)



Abb. 42. Sekretpräparat von Streptokokkennekrose der Bindehaut. Viele Diplokokken, nur vereinzelte Ketten.

Die Deckglasdiagnose einer Streptokokkenconjunctivitis gegenüber Staphylokokken, ist also mit Sorgfalt zu stellen. In den von mir im Laufe der Jahre beobachteten Fällen habe ich im Sekret Ketten nie ganz vermißt; schon ein Fall, wie er in Textabb. 42 abgebildet ist, der bei Betrachtung nur einiger Gesichtsfelder Schwierigkeiten machen konnte, ist eine große Seltenheit auf unserem Gebiet. Man muß auch vermeiden, durch allzu starkes Verreiben des Materials, die natürlichen Zusammenhänge der Kettenkokken zu zerstören. Es ist mir aber wohlbekannt, daß Streptokokken im Tierkörper mitunter gar keine Ketten bilden, so daß wohl auch auf der Bindehaut eine gelegentliche Verwechslung nicht ganz ausgeschlossen erscheint. Es ist deshalb ratsam, bei pseudomembranöser oder nekrotisierender Bindehautentzündung, bei denen an die Möglichkeit von Streptokokken besonders zu denken ist, bei Befunden wie in Abb. 42 eventuell das Ergebnis der Bouillonkultur abzuwarten[1]).

[1]) Ein reiner Diplokokkenfall ist der von Haglund als »Meningococcus« veröffentlichte Fall: Im Sekretpräparat nur Diplokokken, z. T. intrazellulär. Auf der Kultur anfangs Diplokokken, dann lange Ketten. Alle diese Formen färbten sich nach Gram intensiv positiv. Ein echter Meningococcus ist das nicht gewesen. Auch die

Bei den anderen klinischen Typen der Bindehautentzündungen spielt der Streptococcus pyogenes nur ausnahmsweise eine Rolle und werden Verwechslungen kaum vorkommen können. Im Tränensacksekret neigt der Streptococcus sehr zur Kettenbildung, ebenso im Innern des Auges, ganz besonders im Glaskörper, wo auch der sogenannte Streptococcus brevis zu längeren Ketten auszuwachsen pflegt.

Abb. 43. Streptokokkeneiter (Orbitalphlegmone).

Für die seltene Streptokokkeninfektion der Cornea, bei der in dem derberen Gewebe eine Kettenentwicklung weniger begünstigt wird und die Entnahme und Verreibung des Materials außerdem den Zusammenhang der Kokken lockert, wird eine Unterscheidung gegen die, übrigens in der Hornhaut ebenso seltenen Staphylokokken durch die Kultur erforderlich sein.

Gegen die Pneumokokken ist die Deckglasdiagnose immer leicht und sicher, insofern bei allen Pneumokokkeninfektionen die typischen länglichen Lanzettformen nicht vermißt werden (cf. Textabb. 30 und Tafel II, Fig. II und Tafel III, Fig. I). Allerdings sind in Pneumokokkenexsudationen oft auch einzelne kurze, rundliche Diplokokken vorhanden. Die genau nach der Natur gezeichneten Sekretbilder zeigen dies an manchen Stellen. Es wird bei solchen Befunden mikroskopisch nicht ohne weiteres auszuschließen sein, ob nicht eine Mischinfektion von Pneumokokken und Streptokokken vorliegt. Es ist jedoch in dieser Hinsicht zu bemerken, daß gerade diese Mischinfektion am Auge sehr selten ist. Ich habe sie nur hier und da im Tränensackeiter erlebt (wo übrigens dann auch längere Ketten vorhanden waren, wie sie in diesem Maße der Pneumococcus im Sekret nicht bildet). Dagegen bei Hunderten von Pneumokokkeninfektionen der Cornea (Ulcus serpens), die wir im Laufe der Jahre kulturell geprüft haben, haben wir niemals gleichzeitig Streptokokken gezüchtet. Ebensowenig sind sie mir bei den zahlreichen Fällen von Pneumokokkenconjunctivitis begegnet. Befunde, wie ich sie abgebildet habe, werden also mit Recht als reine Pneumokokken-

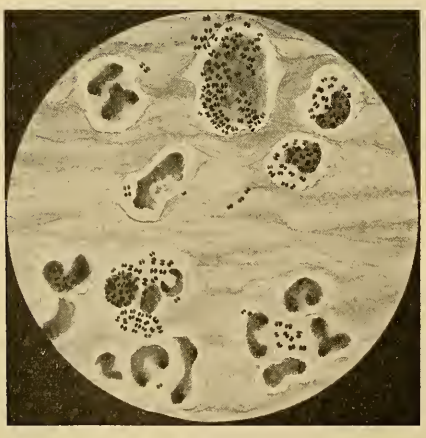

Abb. 44. Sekretabbildung von einem der Fränkelschen Fälle.

Fränkelschen »Meningokokken« bildeten Ketten. Obige Abb. 44 nach einem Fränkelschen Präparate zeigt im Sekret nur Diplokokken, die sich teilweise nach Gram färbten und darin vom Weichselbaumschen Meningococcus abweichen.

infektionen diagnostiziert werden dürfen; mindestens ist man berechtigt und verpflichtet, aus ihnen den Pneumokokken die ursächliche Bedeutung für den krankhaften Prozeß zuzuschreiben. Wenn Pneumokokken im Sekret überhaupt Ketten bilden, so sind es ganz kurze, gradlinige Kettchen, von drei oder vier Einzelgliedern, welche zum Teil länglich und von verschiedener Länge und Dicke sind, während die Streptokokkenketten sich aus runden oder abgeplatteten Kokken zusammensetzen, unter denen sich oft je zwei enger zu einem Doppelcoccus zusammenschließen. Nur gegen den »Streptococcus mucosus« kann die Sekretdiagnose der Pneumokokken schwierig sein. Ich habe in den Präparaten von Dr. Rupprecht auch längliche Doppelkokken gefunden, obwohl auf der Kultur nur Streptococcus mucosus aufging. Diese Streptokokkenvarietät steht ja aber dem Pneumococcus auch so nahe, daß sie vielleicht nur eine Abart desselben darstellt (cf. S. 170).

Der Streptococcus und der Pneumococcus gehören zur gleichen großen Familie der Kettenbildner; Kruse-Pansini nannten die Pneumokokken bereits »Streptokokken der Schleimhäute«, so daß die detaillierte Differentialdiagnose manchem vielleicht zu weitgehend erscheint in einer Zeit, wo die natürliche Zusammengehörigkeit in der Bakteriologie immer mehr Bedeutung gewinnt. Allein von dieser Differentialdiagnose hängt schließlich auch die Möglichkeit einer spezifischen, für die beiden Keime verschiedenen Serumtherapie ab, und wenn letztere auch bisher noch keine vollkommenen Resultate ergeben hat, so verdient sie doch weiter volle Beachtung und erfordert, daß auch der Ophthalmologe eine exakte Differentialdiagnose zwischen Pneumokokken und Streptococcus pyogenes sich einübt. Eine solche ist möglich in den weitaus meisten Fällen nach dem Sekretbefund. Stehen nur Kulturen zur Verfügung, so ist die Differentialdiagnose schwieriger; sie läßt sich aber durchführen:

α) an dem Vorhandensein länglicher Diplokokken oder kokkobazillärer Formen auf Agar und Serum,

β) an dem Wachsen vieler Streptokokken auf Gelatine,

γ) durch den Tierversuch, indem man im Blut der weißen Maus den Pneumococcus in typischer Form kapselumgeben zu finden pflegt. —

[So außerordentlich häufig und mannigfaltig die Streptokokken in den übrigen Teilen des Körpers krankheiterregend wirken, am Auge kommen sie relativ seltener in Betracht. Ihr Vorkommen auf der normalen und kranken Bindehaut ist S. 39 und 190 besprochen.

Hornhautinfektionen (cf. S. 272) machen sie selten. Bei der einfachen katarrhalischen oder eitrigen Dakryocystitis sind sie relativ selten[1]); häufiger sind sie zu finden im Eiter der im Unterhautzellgewebe sich ausbreitenden Dakryophlegmonen, ebenso bei orbitalen, vorwiegend von den Nebenhöhlen ausgehenden Entzündungen. Über Streptokokkenbefunde auf dem Gebiete der endogenen Infektionen des Auges cf. S. 298.]

Kultur: Fakultative Anaërobiose. Auf Agar kleine kreisrunde, graue, flache Kolonien, zart punktiert, durchscheinend. Meist schärfer abgegrenzt als Pneumokokken; wenig Neigung zum konfluieren.

Auf Ascitesagar üppiger, Rand oft mit feinen Ausstrahlungen.

Bouillon wechselnd, teils zart getrübt, teils klar, mit mehr oder weniger reichlichem Bodensatz, der oft zusammengeballt ist und sich erst bei starkem Schütteln verteilt.

Milch nach einigen Tagen koaguliert. Auf Kartoffel meist ein spärliches Wachstum, mitunter gar keines.

[1]) Die auf der Kultur kettenbildenden Pneumokokken bleiben hier beiseite.

Bei 18° im Gelatinestich Bildung feiner Körnchen entlang dem Stich ohne Verflüssigung, an der Oberfläche langsame graue Ausbreitung mit glattem oder auch welligem, zackigem Rand.

Die (in Bouillon am deutlichsten sichtbaren) Ketten haben bei verschiedenen Stämmen verschiedene Länge und Form. Die nach solchen Gesichtspunkten von Behring, von Lingelsheim u. a. aufgestellten Unterarten[1]) Str. brevis mit kurzen Ketten, diffuser Bouillontrübung, Andeutung von Verflüssigung der Gelatine, Wachstum auf Kartoffel, meist geringe Virulenz, Str. longus mit langen Ketten, die am Boden der klaren Bouillon einen Niederschlag bilden, Gelatine nicht verflüssigen, auf Kartoffel nicht wachsen, virulenter sind, läßt sich nicht scharf durchführe n. Ebenso werden die von anderen Autoren versuchten Einteilungen (Lenhartz-Schottmüller) nicht allgemein anerkannt.

Schottmüller hat eine Differenzierung der Streptokokkenstämme durch Züchtung auf Blutagar versucht. Der Streptococcus erysipelatosa seu longus, die hochpathogene Art soll hier eine deutliche Hämolyse zeigen, um die einzelne weißliche Kolonie bildet sich ein heller Hof. Der nicht oder wenig pathogene Streptococcus mitior seu viridans wächst als grauer aber schwarzgrüner Belag, aber ohne deutliche Hämolyse. Die kapselbildenden Formen (Streptococcus mucosus) bilden fadenziehende, schleimige, grüngraue Beläge, der Pneumococcus bildet einen dunkelgrauen Farbstoff, aber auch keine Hämolyse.

Von manchen Seiten wird bestätigt, daß nur die pathogenen Formen hämolytisch wirken (cf. Baumann, Münch. med. Wochenschr. 1906, Nr. 25), von anderer Seite nicht; auch die Bildung der Farbstoffe wird etwas verschieden angegeben. Jedenfalls empfiehlt es sich, auch bei den Befunden am Auge auf diese Dinge zu achten.

Die Anwendung verschiedener Zuckerarten ergibt keine konstanten Unterschiede, wenn auch manche virulenten Streptokokkenstämme konstant vergären, wo die Pneumokokken und auch der Streptococcus mucosus nicht vergären.

Die Virulenz der Streptokokken ist sehr wechselnd und unbeständig; sie erhält sich am besten in Gelatinekulturen, die nach zweitägigem Aufenthalt im Brutofen bei 22° im Eisschrank aufbewahrt werden. Der Begriff der Menschen- und Tierpathogenität deckt sich gerade bei den Streptokokken sehr oft nicht. Durch wiederholte Tierpassage für das Experiment hochvirulent gewordene Stämme sind deshalb nicht ohne weiteres geeignet zur Gewinnung von Immunserum, welches zur Therapie beim Menschen benutzt werden soll. Es unterscheiden sich ferner die einzelnen Stämme vielfach in der Bildung der Antikörper; das mit einem Stamm gewonnene Serum immunisiert oft nicht in gleichem Maße gegen andere Stämme usw. Daher die Herstellung polyvalenter Sera (Menzersches Serum von Merck, Antistreptokokkenserum Hoechst, Ahronson, Moser, mit vielen, frisch vom Menschen gewonnenen Stämmen hergestellt, neben dem von Marmoreck, welches nach eingeschalteter Tierpassage die Str. benutzt), daher auch die ungleichartige Wirkung in der Therapie. Doch mehren sich die Angaben aus der Gynäkologie (Puerperalinfektionen, Operationsprophylaxe) und inneren Medizin (Scharlach), die von Erfolgen berichten. Es ist deshalb auch in der Ophthalmologie diese Serumtherapie bei schweren Fällen angezeigt[2]).

---

[1]) Literatur cf. bei v. Lingelsheim, Handbuch von Kolle-Wassermann, Bd. 2, und Günther, Bakteriologie, 1906, 6. Auflage, S. 735.

[2]) Näheres über den bisherigen Stand dieser Frage cf. meine Serumtherapie infektiöser Augenerkrankungen, Freiburg 1906. Ich habe kürzlich zwei schwerste Streptokokkennekrosen beider Bindehäute und Hornhäute bei Kindern gesehen. Wir erwarteten wegen der sehr schweren allgemeinen Symptome den Exitus letalis;

Virulente Streptokokken erzeugen bei der Impfung des Auges schwerste Nekrose und Vereiterung; andere Stämme reizen sehr viel weniger.

Was die Übertragbarkeit der pseudomembranösen Bindehautentzündungen anbetrifft, so gelten für die mit Diphtheriebazillen die für diese Keime bekannten Erfahrungen. Wiederholt sind in Krankenhäusern kleine Epidemien beobachtet worden, die durch ein mit solcher Conj. cruposa behaftetes Kind eingeschleppt wurden (Schirmer, Vossius). Im Anschluß an eine Conj. diphtherica ist schwere Rachendiphtherie vorgekommen.

Eigentliche Epidemien von Streptokokkeninfektionen der Bindehaut sind bisher nicht bekannt geworden. Doch sprechen Beobachtungen von Vossius dafür, daß eine Kontaktübertragung möglich ist.

Literatur.

Cf. auch das Literaturverzeichnis über »Xerosebazillen«.

Ammann, Klin. Monatsbl. f. Augenh., 1897, S. 135.

Axenfeld, Beiträge zur Ätiologie der Conjunctivalentzündungen. Heidelberger ophthalmologischer Kongress, 1896. »Ergebnisse« von Lubarsch-Ostertag, 1894—99. (1900 bis 1905 von zur Nedden bearbeitet.) Siehe hier die kasuistische Literatur der Bindehautdiphtherie.

Aubineau, Ann. d'ocul., 1906, CXXXVI, p. 197.

Basso, XV. Congresso dell' associazione oftalmologica italiana. Torino 1898.

Becker, Inaug.-Diss., Jena 1897.

Bietti, Annali d'ottalm., vol. 27, 1898, p. 441. — Ders., Festschrift für Manz, Beilageheft der Klin. Monatsbl. f. Augenh., 1903, Bd. 41.

Brayley und Eyre, Ophth. Soc. London, 19. Nov. 1896. Ophth. Review 1896, p. 338.

Christ, Beiträge zur Augenheilkunde, 1905, Heft 63.

Coppez, H., Des conjonctivites pseudomembraneuses. Bruxelles 1897.

Deyl, Über Ätiologie des Chalazion, 1893, Prag.

Demaria, Klin. Monatsbl. f. Augenh., 1904, XLII, Bd. 2, S. 246.

Doret, Recherches expérim. sur la virul. des xérosebacilles. Thèse de Genêve, 1904.

Dutoit, Korrespondenzblatt für Schweizer Ärzte, 1906, Nr. 19 u. 20.

Fränkel, C., Hygien. Rundschau, Nr. 7, 1898.

Fränkel, K., Zeitschr. f. Hyg. u. Inf., Bd. 31, Heft 2, 1899.

Gallemaerts (1893), zit. von Coppez.

Gelpcke, Bacillus septatus, Karlsruhe 1898.

Guichard, Des formes atténuées de la Diphthérie conjonctivale. Thèse de Paris, 1905.

Gonin, Revue méd. de la Suisse Romande, Février et Mars 1899.

Gosetti-Jona, Riforma medica, vol. 4, 1897, p. 543; Ann. di ott. 1898, p. 50.

Gromakowski, Zentralbl. f. Bakt., 1902.

Haab, Korrespondenzbl. f. Schweiz. Ärzte, 1897, Nr. 3 u. 4.

Haltenhoff, Ann. d'ocul., 1906, CXXXVI, p. 334.

Hanke, V., Ärztl. Reformzeitung (Wien) 1902, 15 u. 16.

Heinersdorff, Archiv f. Ophth., Bd. 46, 1, S. 1, 1898.

Hertel, Arch. f. Ophth., Bd. 53, 1902, S. 503 (Pneumokokken).

Howe, Transact. of the Americ. ophth. Soc. Thirty-third Annual Meeting, p. 36 (Zentralbl. f. Augenh.).

Jessop, Ophth. Soc. Transakt., 1902, XXII.

Kauffmann, Diphth. Bac. auf d. Conj. von Enten. Zentralbl. f. Bakt., Bd. 34, 3, 1905.

Knapp, A., The bact. diagnosis of the diphtheriebacillus, esp. in conjunctivitis. The journal of Med. Researches XII, 4, 1904, S. 475 u. Amer. ophth. Soc., 1904.

Meyerhof, Klin. Monatsbl. f. Augenh., XLIII, II, S. 225 u. 231.

Mongour, Annal. d'oculist., t. 120, 1898, p. 53 u. Revue génér. d'ophth., 1898, p. 316.

Morax und Elmassian, Annal. d'oculist., t. 71, 1899 u. Verhandl. d. internat. ophth. Kongr., Utrecht, S. 465.

Morax, Thèse de Paris, 1893, ferner Maladies de la conjonctive, Encyclop. franç. d'ophth., 1906.

---

allein nach Merckschem Streptokokkenserum erholten sich die Kinder. Die Augen waren freilich verloren. Ähnliche Erfolge sind schon früher von Marten, Basso, Boucheron u. a. mit Mamoreckschem Serum berichtet.

Morax und Petit, Annal. d'oculiste, t. 70, p. 161, 1898.
Müller, L., Archiv f. Augenh., Bd. 40, 1899, S. 13.
Paltauf und Kolisko, Wien. klin. Woch., 1889, Nr. 8.
Pes, Giornale della R. Accademia di Medicina di Torino, vol. 60, p. 85, 1897. — Ders., Sulla sieroterapia delle congiuntiviti pseudomembranose, 1899. — Ders., Archivo f. Augenh., 1902, Bd. 38.
Peters, Klin. Monatsbl. f. Augenh., 1895, S. 370.
Pichler, Beiträge zur Augenheilkunde, Bd. 2, S. 293, 1876.
Raupach, Conjunctivitis diphtherica. Zeitschr. f. Veterinärh., 1905, S. 195.
Rupprecht, Strept. mucosus. Klin. Monatsbl. f. Augenh., 1907, XLV, I.
Saemisch, Krankheiten der Bindehaut. Handb. d. ges. Augenh., 2. Aufl. 1905.
Schanz, Zeitschr. f. Augenh., 1900, Nr. 3; Deutsche med Woch., 1898, Nr. 33; Archiv f. Augenh., Bd. 33, 1896, S. 224; Berl. klin. Woch., 1896, Nr. 2.
Schirmer, Arch. f. Ophth., Bd. 40, 5, 1894. — Ders., ebd., Bd. 42, 1, S. 131, 1896.
Steffens, Klin. Monatsbl. f. Augenh., 1900, S. 339.
Sydney-Stephenson, Transact. of the ophthalmol. Soc. of the United Kingdom, vol. 22, 1902, S. 59.
Sourdille, G., Archives d'ophtalm., t. 14, Janvier 1894.
Taylor, Lavori della clinica oculistica di Napoli, 1896, vol. 3, fasc. 5, p. 273.
Tertsch, Ein Beitrag zu den dem Diphth.-Bac. ähnlichen Stäbchen des Conjunctivalsacks. Zeitschr. f. Augenh., 1904, XII, S. 621.
Uhthoff, Bakteriologische Untersuchungen bei Diphtherie d. Bindehaut. Wiener Naturforschervers. 1894. — Berl. klin. Woch., 1894, Nr. 34 u. 35. — Diskussion zu dem Vortrag Groenouw. Ophth. Heidelberger Kongr., 1898, S. 272.
Valenti, Archivio di Ottalm., vol. 8, p. 20, 1900.
Valude, Annal. d'oculist., t. 119, p. 328, 1898.
Veillon und Morax, Société d'ophth. de Paris 1900; Revue générale d'ophth., 1900.
Villeneuve, Thèse de Paris, 1896 u. Arch. d'ophth., t. 16, p. 587.
Vossius, Abhandlungen aus dem Gebiete der Augenheilk. Marhold, Halle 1896. Ferner Deutsche Praxis, Bd. 3, Heft 22, 1901.
Wagner, Ein Beitrag zur Frage der Heilserumtherapie bei der Conjunctivitis diphtherica. Inaug.-Diss., Gießen 1898.
zur Nedden, Über krupöse und diphtheritische Bindehautentzündungen. Klin. Monatsbl. f. Augenh., 1902, XLII, Bd. 1, S. 439.

V. Gonokokken und andere gramnegative Diplokokken (Meningokokken, Micrococcus catarrhalis) auf der Bindehaut. Blennorrhoe und Neugeborenenkatarrhe.

(Hierzu Tafel II, Fig. I und III.)

Gonokokken.

Morphologie und Kultur. Semmelförmige oder nierenförmige Diplokokken, 1 Paar 0,8—1,6 μ lang, 0,6—0,8 μ breit, sehr prompt gramnegativ, mit Vorliebe intracellulär, auf Kulturen oft in Tetraden, besonders in älteren Kulturen.

Kultur (fakultativ anaërob), bei 25—39° (Optimum 36°), nie unter 20°, am relativ besten auf Nährböden, welche $^1/_3$—$^1/_2$ unkoaguliertes menschliches Serum enthalten (Serum-Agar von Wertheim). Als derartige Zusatzflüssigkeit sind Ascites, Hydrocele, Ovarialcysteninhalt, Hydrothorax geeignet, freilich nicht immer in gleichem Maße. Pfeiffersches Blutagar ist ebenfalls brauchbar (weniger die Harnglyzerinnährböden und das tierische Blutserum). Das von Wassermann empfohlene Schweinserumnutroseagar gibt wechselnde Resultate [1]).

Früher hat allgemein die Meinung gegolten, daß dem Gonococcus die

[1]) 15 cbcm hämoglobinfreies Schweineserum, 30—35 ccm Wasser, 2—3 ccm Glyzerin und 0,8—0,9 Nutrose. Umschütteln, Kochen. Durch den Nutrosezusatz soll das Serum seine Fällbarkeit verlieren. Für Kulturen mischt man von diesem Serum zu auf 50° abgekühltem 2% Agar in gleichen Teilen hinzu und gießt in Petrischalen.

Fähigkeit, auch auf einfachen Nährböden zu wachsen, vollkommen fehle. Es galt dies sogar für ein sicheres Unterscheidungsmittel gegenüber andern Arten. Neuere Erfahrungen haben jedoch gezeigt, daß das nicht für alle Stämme gilt. Zunächst gelingt es nach den Untersuchungen von Wildbolz, Urbahn u. a. bei manchen Gonokokkenstämmen, sie durch fortgesetzte Kultur an gewöhnliche Nährböden zu adaptieren und fortzuzüchten. Originalkulturen gelingen jedoch mit sehr seltenen Ausnahmen auf gewöhnlichen Nährböden nur dann, wenn reichlich Eiter, also menschliches Eiweiß übertragen wurde. Eine Übertragung von hier auf ein zweites Agarröhrchen mißlingt schon meistens. Etwas bessere Resultate hat man mit den Thalmannschen Nährböden, welche schwachsaure Reaktion zeigen. (Es ist hier $^2/_3$ der zur Neutralisierung notwendigen Natronlauge zugesetzt. Zum Fortzüchten empfiehlt Thalmann zu schwach saurer Bouillon ebensoviel Schweineserum zuzusetzen.) Die Angaben über die Brauchbarkeit dieses Nährbodens sind nicht allgemein bestätigt worden. Nach Lehmann-Neumann, die sich auf Untersuchungen von Meyer und Bärmann berufen, war derselbe dem gewöhnlichen Agar nicht überlegen; andere Autoren loben ihn.

Die jungen Kolonien auf Serumagar usw. sind sehr zart, flach, grau durchscheinend, vom Nährboden sich kaum abhebend. Ältere Kolonien sind ganz zart gekörnt, der Rand deutlicher und wellig. Ihre Konsistenz ist etwas schleimig. (Von den opaken, gelblichen Kolonien des Micr. catarrhalis sind sie leicht zu unterscheiden.) Auf Blutnährböden drängen die Kolonien das Blut beiseite, ebenso den verstrichenen Eiter, so daß eine Art von »Septen« zwischen ihnen entsteht. In Serumbouillon schleimiger Bodensatz, bei sehr ruhigem Stehen ein Häutchen. Beim Schütteln entsteht eine homogene Trübung (cf. den Unterschied beim Micr. catarrhal. S 200).

Im Tierkörper gehen Gonokokken schnell zugrunde. Sie rufen aber, je nach der Menge und der Kultur, durch ihr Endotoxin lokale Entzündung hervor. In die Vorderkammer injiziert, bildet sich ein vorübergehendes Exsudat (Christmas). Vom Peritoneum aus töten sie, in genügender Menge eingebracht, Mäuse, Meerschweinchen und Kaninchen. Mitunter kann man dann post mortem aus dem Blut Gonokokken züchten. Gegen diese Wirkungen läßt sich durch wiederholte Injektionen Immunität erzielen; ein hochwertiges Immunserum kann zur Differentialdiagnose der Gonokokken verwendet werden. Auch vorsichtig abgetötete Kulturen wirken entzündungserregend; durch wiederholte Aufträufelung konnten Morax und Elmassian auf der Schleimhaut von Tieren und Menschen eine Conjunctivitis hervorrufen, welche nach etwa 24stündiger Inkubation einsetzte.

Eine Impfübertragung von Gonokokken auf die Schleimhäute von Tieren gelingt nicht. Nur wenn große Mengen hochvirulenter Gonokokken auf die Bindehaut neugeborener Kaninchen gebracht und wenn dann die Lider vernäht werden, tritt durch das eingebrachte Gift eine vorübergehende Absonderung ein, in der aber die Gonokokken schnell absterben und sich jedenfalls nicht vermehren (Heller, Morax-Elmassian, Randolph).

Lebende Reinkultur von Gonokokken erzeugte bei zahlreichen Übertragungen auf der menschlichen Urethra stets typische Blennorrhoe (Bumm u. a.); Urethral-Impfungen mit dem verwandten Meningococcus blieben dagegen ergebnislos (Zupnik, Berl. klin. Wochenschr., 1906, 52).

Mikroskopisch-histologische Untersuchungen über das Verhalten der Gonokokken in der menschlichen Bindehaut sind schon von Bumm angestellt; sie werden von Schridde dahin ergänzt, daß die Kokken zwar vorwiegend zwischen den gelockerten Epithelien liegen, aber hier und da auch in das subepitheliale Gewebe eindringen.

Andere gramnegative Diplokokken.

Die ersten Angaben über andere gramnegative Diplokokken finden sich bei Bumm. Nach ihm sollten in Betracht kommen: 1. Micrococcus albicans amplus (morphologisch größer als die Gonokokken, wächst auch auf Gelatine bei Zimmertemperatur, ohne Verflüssigung), 2. Diplococcus albicans tardissimus (morphologisch dem Gonococcus gleich, aber langsam auch auf Gelatine wachsend), 3. Micrococcus subflavus (ein auch bei Zimmertemperatur als gelblicher Belag wachsender Coccus, in der Kultur dem Staph. aureus in mancher Hinsicht ähnlich, aber Gelatine nicht verflüssigend, nicht so pathogen).

Spätere Autoren (cf. Flügge, Mikroorganismen, Menge und Krönig, Steinschneider) bestreiten jedoch mit Recht, daß die genannten Kokken sich nach Gram in demselben Maße wie Gonokokken entfärben. Ebenso können wir vier von Gifford beschriebene Kokken außer Betracht lassen, welche erst unter sehr langer Einwirkung des absoluten Alkohols, also nicht nach der klassischen Gramschen Vorschrift sich entfärbten. Weiter hat dann Marthen in der Haabschen Klinik bei Untersuchungen über die Desinfektion der Bindehaut dreimal gramnegative Kokken gefunden, welche dem einen von Krukenberg nahestehen. Da bei Marthen sich u. a. auch angegeben fand, daß Sarcina aurantiaca sich nach Gram entfärbe, während sie allenthalben als grampositiv bezeichnet wurde, haben diese bis dahin isoliert dastehenden Marthenschen Mitteilungen keinen Glauben gefunden. Seitdem ist aber auch eine gramnegative Sarcine beschrieben[1]), und es ist deshalb nicht mehr berechtigt, jene Diplokokkenbefunde ohne weiteres anzuzweifeln, wenn auch eine Klassifizierung schwierig ist. Vielleicht waren die Marthenschen Kokken »Micrococcus catarrhalis«.

Ich habe dann mit Krukenbeg eine Anzahl derartiger »Pseudogonokokken« näher studiert. Es sind mir, seitdem ich darauf achtete, dann nicht so selten gramnegative Diplokokken auf fast gesunder oder nur leicht katarrhalischer Bindehaut begegnet, die ich nach der Kultur nicht für Gonokokken halten durfte. Die Abbildungen auf Tafel II, Fig. III sind von solchen Befunden gezeichnet, unter denen der eine (b) eine gramnegative Sarcine darstellt. Ich habe auf Grund all dieser Wahrnehmungen die Behauptung von Schanz, alle gramnegativen Diplokokken wären einfach identisch, als gänzlich unbewiesen abgelehnt. Die weitere Bearbeitung dieser Frage hat Dr. Brons in unserem Laboratorium übernommen; seine Arbeit hat an der Hand von acht verschiedenen, von der Bindehaut gewonnenen Stämmen, besonders den Micrococcus catarrhalis, den Meningococcus und ihre Beziehungen zum Gonococcus einer eingehenden Prüfung mit allen modernen Hilfsmitteln unterworfen mit dem Ergebnis, daß nach dem bisherigen Stand unserer Kenntnisse Gonococcus, Meningococcus und Micrococcus catarrhalis verschiedene Glieder derselben Familie sind.

Der erste unserer Diplokokkenstämme, der von einer ganz leichten, spontan heilenden Conjunctivitis herrührte und im Sekretpräparat vollkommen den Gonokokken glich, aber auf gekochtem Rinderblutserum üppig wuchs und erheblichere Resistenz zeigte, als sie bis

[1]) Nagano, Zentralbl. f. Bakter., Originale 1905, XXXII, S. 341. Einen analogen Befund habe ich auf Tafel II abgebildet.

dahin dem Gonococcus zuerkannt wurde, obligat aërob nur bei Brut-temperatur wuchs, mäßig tierpathogen war, auf der eigenen Conjunctiva Krukenbergs trotz Übertragung großer Mengen dagegen keine Reaktion hervorrief, wurde von Morax noch zu den echten Gonokokken gerechnet, weil er nach neueren Untersuchungen noch in die Variationsbreite des Gonococcus sich einreihen ließe. Das ist jedoch unter keinen Umständen möglich bei den vier gramnegativen Diplokokkenstämmen, welche wir weiterhin fanden, die sämtlich von vornherein reichlich auf Agar, Peptonagar, gekochtem Rinderblutserum wuchsen, auch bei Zimmertemperatur (15°) (zwei auch bei 13°), der eine auch auf Kartoffel.

Es folgte eine bestätigende Mitteilung von Neumann und Abelsdorff, welche im Sekret einer postoperativen Conjunctivitis bei drei Staroperierten gramnegative Diplokokken fanden, welche von den Krukenbergschen nur dadurch sich unterschieden, daß die Kolonien auf Agar später eine milchweiße Farbe annahmen.

Nach dem heutigen Stand der Dinge sind die genannten Keime zumeist dem »**Micrococcus catarrhalis**« von Pfeiffer zuzurechnen, jener Gruppe gramnegativer, gonokokkenähnlicher Diplokokken, welche häufige Bewohner der Nasen- und Rachenhöhle sind, und in katarrhalischen Absonderungen dieser Schleimhäute, sowie bei Bronchitis oft angetroffen werden[1]). Nach den Untersuchungen von Ghon und H. Pfeiffer, Czaplewski und Urbahn, von Lingelsheim ist der Micrococcus catarrhalis unter den drei, zu einer Familie gehörigen gramnegativen Diplokokken (Gonokokken, Meningokokken, Micr. catarrhalis) der derbste und resistenteste. Morphologisch ist er häufig größer als der Gonococcus (cf. Tafel II, Fig. III), doch ist der Unterschied nicht immer durchgreifend, zumal auch diese Diplokokken, wenigstens im Sekret der Nase und bei Bronchitis öfters in den Zellen liegen. Die Kokken finden sich im Bindehautsekret mitunter in großen Massen, trotz nur minimaler Reizung. Wo die Kokken intrazellulär liegen, sind die Zellen nach unseren bisherigen Befunden nie so vollgepfropft gewesen, als dies bei Gonorrhoe der Fall zu sein pflegt.

Auf der Kultur zeigte der Micr. catarrhalis gern größere Formen. Tetraden sind reichlich. Ältere Kulturen zeigen plumpe Degenerationsformen. Die Entfärbung nach Gram ist gleichmäßig und ebenso rasch wie bei Gonokokken. Die Kultur ergibt aber im Gegensatz zum Gonococcus: Mehr weißgraue Kolonien (mit etwas mörtelartiger Konsistenz, mit etwas gelblichem, später bräunlichem Zentrum); die Kolonie ist nach den von Brons angestellten Versuchen auffallend leicht als zusammenhängende Masse verschiebbar und abnehmbar, ohne doch besonders zäh zu sein. Der Rand der größeren Kolonien sieht zackig, etwas wallartig aus, bei schwacher Vergrößerung erscheint die Kolonie grob gekörnt. Auf allen Nährböden erfolgt reichliches Wachstum, auch unter 20°. Im Gelatinestich Wachstum nur in der oberen Hälfte in Form von kleinen Kügelchen; keine Verflüssigung, an der Oberfläche um den Einstich gezähnelte, grau durchscheinende Ausbreitung. Agarstrich, ebenso Serum- und Zuckeragarstrich geben einen üppigen, graugelblichen glänzenden Strich mit wallartigem Rand. In Bouillon

[1]) Ihre Ähnlichkeit mit den bei epidemischer Cerebrospinalmeningitis angetroffenen Meningokokken (s. u.) ist die Veranlassung gewesen zu der Auffassung mancher Autoren (Heubner u. a.), daß der Meningococcus bei der Mehrzahl der Gesunden in der normalen Nasenrachenhöhle angetroffen werde.

flockiger Bodensatz, auch an der Wand; steht die Bouillon ganz ruhig, dann bildet sich bei sonst klarer Beschaffenheit oft ein feines Oberflächenhäutchen oder ein Ring (Brons). In Milch gutes Wachstum, ohne Gerinnung.

Neutralrote Lackmusmolke wird nach einigen Tagen blau (alkalisch). Brons hat nach dem Vorgange von Lingelsheim und von His die verschiedenen Zuckerarten auf ihre Vergärung geprüft[1]). Micrococcus catarrhalis vergärte keine einzige derselben. Keine Indolbildung.

Gegen Kälte und Wärme sind sie resistenter als Gonokokken.

60 Tage alte, im Brutschrank aufbewahrte Kulturen ergaben bei der Übertragung noch üppiges Wachstum; an sterile Deckgläschen 24 Stunden lang im Brütofen angetrocknete Kokken desgleichen. Nach Ghon-Pfeiffer wird die Austrocknung noch viel länger vertragen, bis 21 Tage.

Bei 0° blieben sie 40 Tage lebend,
» 6° bis zu 6 Tagen.

Diese Autoren fanden auch noch größere Hitzeresistenz; vielleicht liegt das aber an der Benutzung fester Kulturen. von Lingelsheim, der wie Brons mit Aufschwemmungen arbeitete, fand annähernd dieselben Werte wie Brons.

50° wurde 1 Stunde lang vertragen,
60° » 40 Minuten » »
70° » 1 Minute » »

Tierpathogenität: Intraperitoneale, intravenöse, subkutane Impfung blieb bei Kaninchen und Meerschweinchen ohne Folgen. Intraperitoneale Impfung der Maus führte unter Durchfall zum Tode. Eine Öse in eine Hornhauttasche des Kaninchens eingeimpft, erzeugte ein heftiges, aber spontan und ohne Hypopyon ausheilendes Infiltrat. Im Conjunctivalsekret und im Ulcus fanden sich dabei die Diplokokken vielfach auch intrazellulär.

Zu Agglutinationsversuchen[2]) waren die Bronsschen Kokken nicht zu verwenden, weil sie ohnehin sich flockig niederschlagen; auch sorgfältiges Verreiben usw. erzeugt nur eine feinflockige Suspension. von Lingelsheim hat bei älteren Generationen bessere homogene Verteilung erzielt und daran festgestellt, daß hochwertiges Meningokokkenserum bei Verdünnung über 1 : 50 wohl Meningokokken, nicht aber den Micr. catarrh. agglutiniert. Hochwertiges Catarrhalisserum verhielt sich umgekehrt.

Der **Meningococcus intracellularis** (Weichselbaum) ist bezüglich seiner Morphologie vom Gonococcus nicht sicher zu unterscheiden, wenn er auch zum Teil etwas größer und nicht immer so typisch nierenförmig ist. Im allgemeinen sind die Zellen nicht so vollgepfropft, wie beim Gonococcus. Über ihre Entfärbbarkeit nach Gram lauten die neueren Erfahrungen, besonders auch der letzten Meningitisepidemie, übereinstimmend dahin, daß sie sich schnell und vollständig entfärben.

(Die Angaben Jägers, daß sie sich nur unvollständig oder nicht entfärben, wird heute von vielen Seiten für ein Beweis gehalten, daß dieser Forscher auf der Kultur andere Keime vor sich hatte, um so mehr, als diese Kulturen auch bei Zimmertemperatur gediehen und Ketten bildeten, was der echte Meningococcus niemals tut. Ins-

[1]) Cf. auch die Untersuchungen von Dunn und Gordon (Brit. Med. journ., 1905, II, p. 421) über diese Differentialdiagnose.

[2]) Nur hochwertiges Serum ergibt bei starker Verdünnung solche Unterschiede. In den stärkeren Konzentrationen dagegen agglutinieren sich Meningokokken, Gonokokken, Micr. catarrhalis als Angehörige derselben Familie gegenseitig (Gruppenagglutination, cf. auch S. 181). Die Grenzen dieser »Gruppenagglutination« unterliegen noch der Diskussion.

besondere auch die letzte große oberschlesische Epidemie hat, die Angaben von Weichselbaum und seinen Schülern in dieser Hinsicht gegenüber denen von Jäger vollauf bestätigt. Der Jägersche Coccus, der »Diplococcus crassus« (v. Lingelsheim) findet sich nicht selten mit dem Meningococcus vergesellschaftet und kann wohl auch Meningitis erzeugen, ist aber nicht der Urheber der Epidemien. Von dem Gonococcus unterscheidet er sich schon durch die Gramsche Färbung.)

Die Weichselbaumschen Meningokokken wachsen nur bei Brutemperatur; Gelatine bei Zimmertemperatur gibt kein Wachstum.

Für die erste Kultur sind mit Sicherheit nur Serum-Nährböden anwendbar. Der Meningococcus wächst zwar öfters auch auf Glyzerinagar, und besonders läßt er sich auf diesem weiterzüchten. Aus manchen Exsudaten aber erhält man nur auf Serumagar Kolonien, während Glyzerinagar anfangs versagen kann. Auf Serumagar bilden sich zarte graugelbliche, prominente, feuchte Kolonien von durchschnittlich 1—2 mm Größe, mitunter größer. Auf Glyzerinagar sind die Kolonien durchscheinender, gelblich irisierend, fast homogen; die Konsistenz schleimig. Von den stärker granulierten, mehr bräunlichen Kolonien der Staphylokokken sind sie schon bei schwacher Vergrößerung unterscheidbar, weiterhin ist das Wachstum der Staphylokokken in der für diese bekannten Farbe viel üppiger, besonders auf Gelatine, die Gramsche Färbung ist absolut positiv usw. Auch vom Micr. catarrhalis unterscheidet sich das Bild (s. o.). Streptokokken- und Pneumokokkenkolonien sind im allgemeinen flacher und kleiner; ihre weitere Unterscheidung (Gramfärbung, Kettenbildung, Form der Kokken usw.) ist leicht.

Von den Gonokokken ist die Unterscheidung am schwierigsten. Meningokokken wachsen allerdings auf Blutserum und Glyzerinagar im allgemeinen kräftiger, aber da dies für manche Gonokokkenstämme auch zutreffen kann, ist diese Unterscheidung nicht mehr so sicher, wie man annahm.

In Bouillon zarte Trübung mit schleimigem Bodensatz, beim Schütteln homogene Verteilung. Auf Zuckernährboden reichlicheres Wachstum (aber nicht so opak weiß, wie Micr. catarrhalis).

Kein Wachstum auf Kartoffel, kein Wachstum in Gelatine bei Zimmertemperatur.

Für die Unterscheidung der Gonokokken von den Meningokokken, welche beide beim Schütteln sich homogen verteilen lassen (während, wie erwähnt, der Micr. catarrhalis sich immer schon spontan zu Boden setzte), ist auch der Agglutinationsversuch von großer Bedeutung. Ein hochwertiges Meningokokkenserum mit dem Titre 1 : 1500 agglutinierte nur die Meningokokken, nicht die Gonokokken. In zweifelhaften Fällen — und solche kommen selbst auf der Kultur nicht immer zur Entscheidung — ist dieser Versuch von besonderer Wichtigkeit. Noch entscheidender ist er nach Kutscher[1]), wenn man bei 55° agglutiniert; dann reagieren nur Meningokokken.

Die Prüfung auf Vergärung wurde angestellt bei den Bronsschen Fällen mit acht verschiedenen Zuckerarten[2]) (Dextrose, Lävulose, Rohrzucker, Inulin, Milchzucker, Galactose, Maltose, Mannit; 10% Lösung wird zu vorher sterilisierter Keibel-Tiemannscher Lackmuslösung zugesetzt; dann nochmals 10 Minuten in den Dampftopf. Zusatz von 5% Normalsodalösung. Dann 1,5 ccm der Zuckerlackmuslösung zu 13,5 ccm Ascitesagar in Petrischalen. Nach Prüfung der Sterilität Impfung mit den Kulturen).

---

[1]) Deutsche med. Wochenschr., 1906, S. 1849.

[2]) Cf. die analogen Versuche von A. Knapp mit Bazillen der Diphtheriegruppe, S. 182.

Innerhalb 24 Stunden vergärten (Rotfärbung des Nährbodens) Gonokokken nur Dextrose, der Meningococcus Dextrose und Maltose (stärker), der Micr. catarrhalis gar nicht.

Ob diese letzteren Unterschiede sich konstant erweisen, wird sich noch zeigen müssen. Die Zahl der betreffenden Stämme ist noch nicht groß genug; besonders sind Gonokokken verschiedener Provenienz und verschiedener Generation noch zu wenig geprüft. von Lingelsheim selbst fand im Rachen einige Stämme, die sich ganz anders verhielten als der Micr. catarrhalis, bei sonst großer Ähnlichkeit; und der sechste Stamm von Brons vergärte mit Ausnahme von Galactose und Mannit alle Zuckerarten. Möglicherweise sind das noch andere Abarten gramnegativer Diplokokken, vielleicht aber ist auch das Verhalten derselben Art in dieser Hinsicht wechselnd. Das alles müssen weitere Untersuchungen feststellen.

Während der Meningococcus, frisch kultiviert, zwar für Meerschweinchen und Mäuse intraperitoneal toxisch wirkt und den Tod herbeiführt, sonst aber nicht tierpathogen ist und besonders sich nicht im Blut der Versuchstiere findet, ist nach Ruppel (Deutsche med. Wochenschr. 1906, S. 1367) durch längere Fortzüchtung eine starke Tierpathogenität zu erreichen. —

v. Lingelsheim hat im Rachen noch beschrieben: Diplococcus pharyngis cinereus; Diplococcus pharyngis flavus I, II, III, sowie einen Diplococcus pharyngis siccus, alles gramnegative Kokken. Er charakterisiert diese Kokken folgendermaßen:

Diplococcus pharyngis siccus: Kolonie wird 3 mm groß und besitzt, wenn sie einige Tage alt ist, eine stark gerunzelte Oberfläche. Ihr Gefüge zeichnet sich durch große Trockenheit und Festigkeit aus, weshalb Verreiben in Flüssigkeit nicht gelingt. Die mikroskopischen Präparate seien feine gramnegative Diplokokken.

Diplococcus pharyngis cinereus: In Originalpräparaten großer plumper Coccus, größer als M. Form gleichmäßig rund oder oval, zu zweien oder mehreren, nicht in Tetraden. Wachstum kümmerlicher. 1,0—1,5 mm breite Kolonien. Im durchfallenden Licht mit Leitz 3 OK 1 braun, glattrandig, grobgranuliert. Auf gewöhnlichem Agar in Form eines weißen Belages, sowie auf Gelatine bei Zimmertemperatur, im Gelatinestich üppig nur an der Einstichöffnung.

Diplococcus pharyngis flavus I: Ascitesagarplatte 2—3 mm große Kolonien. Ganz rund, schwach erhaben, grüngelb durchscheinend, dem M. sehr ähnlich auch bei schwacher Vergrößerung. Mikroskopisch feine gramnegative Diplokokken, dem M. sehr ähnlich, aber seltener Tetraden und Differenzen in der Korngröße. Auf schräger Ascitesagaroberfläche gelbgrüne homogene Auflagerung, auf die Öse genommen zeigt sie deutlich gelbe Färbung. Wächst auch gut auf Agar.

Dipl. pharyngis flavus II. morphologisch dem M. catarrhalis ähnlich, jedoch von ihm unterschieden durch die Fähigkeit, namentlich auf bluthaltigen Nährböden und Löfflerserum ein goldgelbes Pigment zu bilden.

Auch III. bildet Pigment, das aber mehr gelblich ist.

Auf die gramnegative Sarcine habe ich schon hingewiesen. (Ich darf hier nochmals auf das Kapitel »Staphylokokken« verweisen S. 38, nach Migula und Lehmann-Neumann bilden manche Mikrokokken unter besonderen Verhältnissen Sarcineformen.)

Einen Stamm mit besonderen Eigentümlichkeiten stellt noch der VI. von Brons dar. Im Tränensacksekret fanden sich neben Pneumokokken und Influenzabazillen gramnegative, nicht intrazellulare Diplokokken, die auf As-

citesagar als zähe, ziemlich feststehende gelbliche Kolonien mit glattem Rand, fein granuliert, wuchsen, von der vierten Generation ab auch auf Peptonagar und dann breiig weich. Die Farbe wird allmählich bräunlich gelb. Bouillon diffus trübe, ohne Häutchen, mit zähschleimigem Bodensatz, der sich homogen aufwirbeln läßt. Gelatine bei 18° nur im oberen Teil des Stichkanals spärliches Wachstum. Milch nicht koaguliert. Vergärt alle Zuckerarten, ausgenommen Mannit und Galactose. Von Meningokokkenserum wurde er gar nicht beeinflußt.

Brons selbst will abwarten, ob nicht bei weiterer Kultur sich die Abweichungen weiter ausgleichen.

Auch die Abelsdorf-Neumannschen Diplokokken boten insofern eine Eigentümlichkeit gegenüber dem Typus catarrhalis, als sie milchweiße Kolonien auf Agar bildeten und außerdem langsam Gelatine verflüssigten.

Differentialdiagnose der gramnegativen Diplokokken auf der Conjunctiva.

Aus den bisherigen Ausführungen ergibt sich, daß die gramnegativen Diplokokken differentialdiagnostische Schwierigkeiten bereiten können, derart, daß in manchen Fällen erst die durchgeführte Kultur und, bezüglich Gonokokken und Meningokokken der Agglutinierversuch zum Ziele führen. Wohl gemerkt, in manchen Fällen. Denn sehr oft ist die Unterscheidung schon früher durchführbar. So sind viele Fälle von Micrococcus catarrhalis für den einigermaßen Geübten doch schon im Sekretpräparat erkennbar an der Größe und nicht ganz gonokokkenartigen Form; an der Massenhaftigkeit der Kokken bei geringem, oft zellarmem, aber mit anderen Keimen (Staphylokokken, Xerosebazillen usw.) reichlich durchsetztem Sekret. Brons betont sehr richtig, daß schon darin der Eindruck des saprophytären Wachstums sich aufdränge. Ich verweise in dieser Hinsicht besonders auf die Abbildungen in den klinischen Monatsbl. 1907, Bd. I, Tafel I. In den Abbildungen meiner Tafel III tritt diese Bakterienmischung weniger hervor, weil nur kleine Felder abgebildet sind. Im übrigen ergibt für diese Mikroben zudem die Kultur sehr bald die Unterscheidung (s. o.). Viel höhere differentialdiagnostische Anforderungen stellen die Meningokokken.

Es würde jedoch nicht richtig sein, nun zu folgern, daß die Gonokokkendiagnose aus dem Sekretpräparat völlig unbrauchbar wäre. Sie hat nur relativ an Sicherheit eingebüßt; wieweit das der Fall ist, ergibt sich aber erst mit Beantwortung der Frage: Wieweit kommen denn diese gramnegativen Mikroben wirklich auf der Bindehaut vor? Bei welchen Zuständen sind sie bisher angetroffen worden?

Für die Urethra geht die allgemeine Erfahrung dahin, daß in ihr andere gramnegative Diplokokken als die Gonokokken sehr selten sind, so selten, daß die Sekretdiagnose »Gonorrhoe« in praxi fast absolut sicher ist. Fälle, bei denen das typische mikroskopische Bild durch andere Diplokokken hervorgerufen wäre, sind kaum bekannt geworden; die gelegentlichen Befunde beziehen sich auf einzelne kulturell gewonnene und dabei leicht unterscheidbare Kolonien.

Für die Nasenrachenhöhle, für bronchitisches Sputum kommt andererseits der Gonococcus nicht in Frage; es liegen keine beweisenden kulturellen Mitteilungen darüber vor, daß hier Gonokokken vorgelegen hätten. Die früheren vereinzelten Angaben (z. B. Ahlfeld

und Trantenroth (Deutsche med. Wochenschr., 1894, 6. April, Gonokokken in der Mundhöhle), Rosinsky, Leyden (Zentralbl. f. Gynäk. u. Geburtshilfe, 1894) beruhen auf rein mikroskopischen Bildern und beziehen sich wahrscheinlich auf den Micrococcus catarrhalis. Wohl aber kann im Nasensekret die Differentialdiagnose zwischen Micrococcus catarrhalis und Meningococcus von Bedeutung sein und im Ausstrichpräparat Schwierigkeiten bieten. Sie hat sich dann der Kultur zu bedienen und ist auf diesem Wege durchführbar.

Am **Auge** liegen nun die Verhältnisse wieder anders, als in der Urethra und im Tractus respiratorius.

Es sei hier zunächst betont, daß nur wenige völlig einwandsfreie Nachweise von Meningokokken auf der Bindehaut bisher vorliegen. Die Befunde von C. Fränkel[1]) werden von Urbahn, Czaplewski u. a. als andere Diplokokken aufgefaßt, weil die Entfärbung nach Gram unvollständig war und auf der Kultur Ketten wuchsen. Jedenfalls ist hervorzuheben, daß diese nicht völlig gramnegativen Diplokokken von Gonokokken doch schon im Sekretpräparat zu unterscheiden sind, obwohl die Form der Diplokokken durchaus gonokokkenartig war, wie ich selbst an einem mir von Herrn Geheimrat Fränkel freundlichst überlassenen Präparat bestätigen konnte (cf. Abb. S. 192). Fränkel selbst hebt in seiner Arbeit auch nur hervor, daß die Differentialdiagnose gegen die ebenfalls grampositiven Pneumokokken mit Vorsicht zu stellen sei. (Sie ergibt sich auch aus der Form der Doppelkokken.) Der Befund, den Haglund als Meningococcus beschrieb, war exquisit grampositiv, auf der Kultur ein Kettenbildner und ist bei den »Streptokokken« berücksichtigt.

Nach einer Literaturangabe von Gabrielidès hat Koplick (American Med. Assoc., Washington 1904) den Meningococcus im Sekret einer Conjunctivitis gefunden, welche einer Meningokokken-Meningitis vorausging. Ebenso finde ich angegeben, daß D. Smith (Arch. of ophth., 1905, XXXIV, S. 48) unter 100 Fällen von Conjunctivitis einen mit Micr. intracell. meningit. gefunden habe, bei einer Frau, welche einen Meningitiskranken gepflegt hatte. Eine genaue Kulturdifferentialdiagnose liegt nicht vor.

Gabrielidès (Ophthalmologie microbiologique, Konstantinopel, A. Christidis, 1906, S. 111) fand bei einem 25 Monate alten Kinde mit typischer cerebrospinaler Meningitis im Liquor cerebrospinalis echte Meningokokken und auf der mäßig katarrhalischen Bindehaut neben zahlreichen Xerosebazillen und Pneumokokken gramnegative Diplokokken, teils in, teils außerhalb der Zellen, welche bei der Kultur in jeder Hinsicht den im Duralsack gefundenen Meningokokken entsprachen. Da die Conjunctivitis während der Meningitis entstand, während zu einer gonorrhoischen Infektion keinerlei nachweisbare Möglichkeit bestand, so ist der Nachweis der Meningokokken erbracht. E. S. Thomson (Amer. Med. Assoc., Sect. of ophth., 1906) berichtet, unter 400 Fällen von Blennorrhoe »drei bis viermal« dem Meningococcus begegnet zu sein. Doch fehlen nähere beweisende Angaben.

G. Canby Robinson (15 Cases of epidemic cerebrospinal Meningitis, with special Reference to the isolation of the Meningococcus from the conjunctiva and from the circulating blood. Amer. journ. of Med. Sciences 1906, April, ref. Ophthalmology II, 1906, S. 659) züchtete vom eitrigen Sekret einer

---

[1]) Mit diesen Fränkelschen Fällen sind identisch die in einer Statistik von Schieck erwähnten beiden Fälle von Conjunctivitis pseudomembranosa mit »Meningokokken« (Deutsche med. Wochenschr., 1906, S. 1934).

purulenten Conjunctivitis eines an Mening. epid. erkrankten Patienten typische Meningokokken. Bei weiteren drei Fällen waren dieselben nicht zu finden.

Von besonderer Bedeutung für das Vorkommen des Meningococcus auch in der Augenpathologie ist die Tatsache, daß der Meningococcus im Nasenrachensekret nicht nur bei Meningitiskranken, sondern auch bei Gesunden angetroffen ist. Allein diese von Weichselbaum, Albrecht und Ghon, Jäger, Flügge u. a. erwiesene Verbreitung beschränkte sich doch nach den umfangreichen Untersuchungen von Lingelsheims, Ostermanns, Westenhoefers, Hasslauers[1]) auf die Umgebung von Meningitiskranken. Ein allgemeines häufiges Vorkommen der Meningokokken in der gesunden Nasenhöhle ist nicht anzunehmen und die dahin gehenden Angaben von Heubner u. a. beruhen auf einer Verwechslung mit dem Micrococcus catarrhalis.

Unter diesen Umständen ist die im Anschluß an jene Heubnerschen Mitteilungen ausgesprochene Vermutung, daß auch auf der Bindehaut der Meningococcus wohl öfters vorkommen werde, zu berichtigen; er wird im Gegenteil hier nur selten in Betracht kommen. Jedoch würde es zu weit gehen, wollte man nach dem Erlöschen der jetzigen großen Epidemien oder in epidemiefreier Zeit ganz von ihm absehen; denn sporadische Fälle von Meningitis sind immer wieder von Zeit zu Zeit zur Beobachtung gekommen; Weichselbaum selbst hat die Meningokokken bei einer kleinen, ganz umschriebenen Epidemie entdeckt. Es müssen also doch die Meningokokken sich hier und da latent längere Zeit halten können, obwohl sie bei den daraufhin untersuchten Gesunden und bei Meningitis-Rekonvaleszenten nach wenigen Wochen nicht mehr nachweisbar gewesen sind (v. Lingelsheim). Der erste sichere Meningokokkenbefund auf der Bindehaut eines nicht an Meningitis erkrankten und nicht mit Meningitikern in nachweisbare Berührung gekommenen »Meningokokkenträgers« ist kürzlich in meiner Klinik von Brons erhoben worden. Die Abbildung 45 ist danach angefertigt. Es handelte sich um eine Keratomalacie durch Pneumokokken; auf der Conjunctiva fanden sich außerdem fast 2 Wochen lang massenhaft echte Meningokokken mit allen charakteristischen Merkmalen.

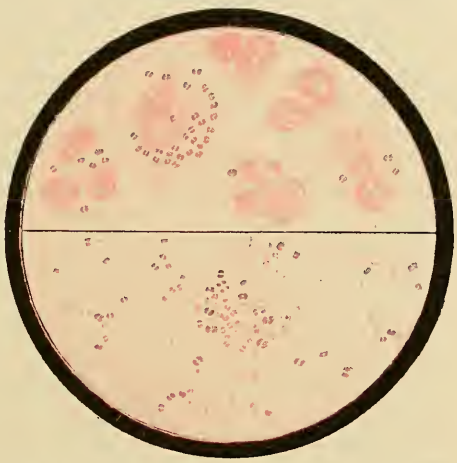

Abb. 45. Meningokokken im Conjunctivalsekret eines Kindes mit gleichzeitiger Xerosis und Keratomalacie. Unten Ascitesagarkultur. (Gramsche Färbung, Nachfärbung mit Safranin.) 1000fache Vergr.

Für diese Fragen ist auch von Bedeutung, daß der echte Meningococcus sehr empfindlich gegen Austrocknung ist (Albrecht und Ghon, Bettencourt und Franca); nach 24 Stunden ist er, an Glas angetrocknet, zugrunde gegangen. Er wird sich deshalb außerhalb des Körpers nicht

[1]) Cf. Zentralbl. f. Bakt., Orig., 1906, XLI, S. 796.

lange halten können, ein weiterer Umstand, der nach Epidemien usw. sein baldiges Verschwinden begünstigen wird. Die Angabe von Germano (cf. S. 112), der Meningococcus sei gegen Austrocknung besonders widerstandsfähig und gehöre zu den »verstäubbaren« Keimen, ist auf Grund aller neueren Kontrolluntersuchungen als irrig zu bezeichnen und beruht wohl darauf, daß er mit Kokken arbeitete, welche wie der Jägersche eine andere Art darstellten.

Von besonderem Interesse ist, daß Brons im Bindehautsekret eines an epidemischer Cerebrospinalmeningitis erkrankten Mannes, in dessen Liquor cerebrospinalis reichlich Meningokokken gefunden wurden, zwar gramnegative Doppelkokken fand, welche aber auf der Kultur in jeder Hinsicht sich als Micrococcus catarrhalis herausstellten. Es ist also nicht jeder gramnegative Diplococcus auf der Conjunctiva eines Meningitikers als ein Meningococcus anzusehen. Wieweit der Diplococcus von Urbahn und der erste von Krukenberg dem Meningococcus entsprechen, läßt sich nicht sicher sagen.

Daß dagegen die als »Micrococcus catarrhalis« zu bezeichnende Gruppe häufiger am Auge vorkommt, als man früher glaubte, dürften die Befunde aus unserer Klinik dartun. Lassen wir den ersten Krukenbergschen Fall außer Betracht, dessen Unterscheidung vom Gonococcus wieder zweifelhaft geworden ist seit den neueren Untersuchungen über die Variabilität der Gonokokken, so handelte es sich bei den vier anderen Krukenbergschen Fällen dreimal um rein kulturelle Befunde; in dem vierten war auch im Sekret eine große Gonokokkenähnlichkeit festgestellt worden. In den sechs Fällen von Brons liegt dagegen regelmäßig auch der Sekretbefund vor. Intrazellulär lagen die Diplokokken nur ausnahmsweise, dagegen in manchen Präparaten zu klumpigen Massen zusammengeballt. Alle unsere Befunde bezogen sich nicht auf akute Bindehautentzündungen, sondern ergaben sich im spärlichen Sekret chronisch gereizter Bindehäute neben reichlichen Xerosebazillen und Staphylokokken, in einem Fall neben Diplobazillen. Die Masse der gramnegativen Diplokokken kontrastierte auffallend zu der geringen Reizung; bei den Krukenbergschen Kokken, die zum Teil aus der Serie von Plaut und von Zelewski über den Keimgehalt nach der Tränensackexstirpation herrührten, war ebenfalls die Reizung sehr gering, gleichzeitig waren massenhafte Xerosebazillen und weiße Staphylokokken vorhanden. In all diesen Fällen (und in einer weiteren Anzahl ebensolcher klinischer Fälle, die aber kulturell nicht ganz durchgeführt wurden), hatte ich sogleich den Eindruck, daß diese Kokken ein mehr saprophytisches Dasein fristeten, zumal für die vorhandene Reizung andere ausreichende Gründe vorlagen (Exstirpation des Tränensacks; Dakryostenose; Abstehen der Tränenpunkte, Blepharitis).

Doch ist damit nicht die Frage beseitigt: Könnten nicht auch in eitrigen Sekreten, die dem klinischen Bilde der »Blennorrhoe« entstammen, bei manchen Fällen die gefundenen gramnegativen Diplokokken doch »Micrococcus catarrhalis« sein? Vielleicht, daß dann, da es ja auch bakterienfreie Blennorrhoen gibt (s. o), die Diplokokken sich nur sekundär vermehrt haben? Oder besitzt der »Micr. catarrh.« die Fähigkeit, ebenfalls wie der Gonococcus, eine eitrige Blennorrhoe zu bewirken? Wieweit ist er überhaupt pathogen für die Bindehaut?

Über alle diese Fragen läßt sich noch nicht definitiv urteilen. Was

wir bisher wissen, ist folgendes: Soweit bei »Blennorrhoen« mit einem Diplokokkenbefund vom Aussehen, der Färbbarkeit und Lagerung der Gonokokken Kulturen angelegt worden sind, sind auch immer Gonokokken gefunden worden. So von Groenouw; so bei zahlreichen Fällen, die wir in unserem Laboratorium darauf untersucht haben. Dafür, daß bei der Blennorrhoe der Micrococcus catarrhalis eine Rolle spielt, liegt also bisher kein Beweis vor. Daß er eine bis zur blennorrhoischen Eiterung führende Wirkung entfalten könnte, ist nicht gerade wahrscheinlich.

Dagegen ist nicht ausgeschlossen (wenn auch noch nicht sicher bewiesen), daß er gelegentlich einen einfachen Katarrh verursachen könnte. In dem Falle von Urbahn bestand ein heftiger, in seinem weiteren Verlauf aber nicht blennorrhoischer Katarrh. Hier wie bei Abelsdorff-Neumann waren diese Kokken vorherrschend, so daß wohl an beginnende Gonorrhoe nach dem Sekretpräparat zu denken war. Abelsdorff und Neumann fanden ihre gramnegativen Diplokokken, welche dem Micr. catarrhalis jedenfalls nahestehen (nur die allmähliche Verflüssigung der Gelatine und die milchweißen Kolonien sind abweichend), im Sekret einer postoperativen Conjunctivitis bei drei Staroperierten, und das ist allerdings noch kein sicherer Beweis für seine ätiologische Bedeutung. Diese postoperativen Bindehautkatarrhe sind in erster Linie auf mechanische und eventuell auch chemische (Kokain, Desinfektion) Reizung vor und bei der Operation zurückzuführen; der Bakterienbefund ist dabei ein wechselnder[1]).

Beweisende Übertragungen bzw. Impfungen der Bindehaut mit »Micrococcus catarrhalis« liegen bisher nicht vor. (Übrigens ist auch für die Nase usw. seine pathogene Bedeutung nur wahrscheinlich gemacht durch sein massenhaftes Vorkommen in dem Sekret; auch hier fehlen beweisende Impfungen.) Ob und welche pathogene Bedeutung dem »Micrococcus catarrhalis« für die Bindehaut zukommt, ist demnach noch weiter zu prüfen; genaue bakteriologische Untersuchungen über diese Keime sind auch weiterhin sehr erwünscht[2]).

Die **praktische Diagnose der Gonorrhoe** kann aber unter diesen Umständen auch in Zukunft nach dem Deckglas-Grampräparat bei dem klinischen Bild der Blennorrhoe nach wie vor mit so großer Wahrscheinlichkeit gestellt werden, daß die sehr geringe Möglichkeit, einmal einen Meningococcus oder Micrococcus catarrhalis vor sich zu haben, klinisch außer Betracht bleiben kann. Eher werden einmal für die Deckglasdiagnose Verwechslungen bei einer beginnenden Infektion in Frage kommen können.

Finden wir aber bei leichteren Katarrhen gramnegative Diplokokken, so kann es zwar auch bei ihnen sich um Gonorrhoe milder Form handeln; hier ist jedoch erheblich mit der Möglichkeit besonders des »Micrococcus catarrhalis« zu rechnen. Bevor ein Fall als »milde Gonorrhoe« mit Sicherheit diagnostiziert wird, ist immer

[1]) Ich habe mit Vorliebe außer Xerosebazillen weiße (selten gelbe) Staphylokokken gefunden, die besonders gern als intrazelluläre grampositive Diplokokken erschienen (ein solcher Befund ist auf Tafel II, Fig. 6 dargestellt) und bei der Tierimpfung nur mäßige oder geringe Virulenz entwickelten, wahrscheinlich also zu dem Katarrh nur wenig beigetragen haben (cf. auch S. 74).

[2]) Duane und Hastings berichten ganz kurz, in ihrer Serie 2mal mit Koch-Weeksbazillen zusammen Micrococcus catarrhalis gefunden zu haben. Es ist zu wünschen, daß vor der Hand solche Diagnosen kulturell näher begründet werden.

erst das Kulturverfahren heranzuziehen, und erst in Zukunft wird sich klar beurteilen lassen, wie häufig »milde Gonorrhoen« wirklich vorkommen. Auch die Angabe, daß gelegentlich nach Abheilung der Gonorrhoe auf der Bindehaut Gonokokken nachweisbar bleiben (Groenouw) und zu spontanen Rezidiven führen können (Meyerhof), bedarf vorerst der Kulturkontrolle.

Jedenfalls hat der Kliniker bei dem Befund massenhaft intrazellularer gramnegativer Semmelkokken bei Blennorrhoe so gut wie sicher, bei anderen Fällen möglicherweise mit Gonokokken zu rechnen. Die Fälle aber, wo die Mikrokokken nach dem klinischen und mikroskopischen Bild als saprophytär erscheinen, und wo sich nicht, wie dies bei Gonokokken doch fast immer der Fall ist, ein ursächliches Urogenitalleiden nachweisen läßt, werden auch, soweit wir bisher wissen, in erster Linie den unschuldigeren Micrococcus catarrhalis oder eine der anderen Varietäten und nicht Gonokokken enthalten.

Wir werden in dieser Weise Schritt für Schritt weiterforschen, nicht aber die gegebenen Unterschiede, wie sie sich aus klinischen und bakteriologischen Tatsachen ergeben, einfach vernachlässigen und die zu einer Familie gehörigen gramnegativen Doppelkokken ohne weiteres als ein und dasselbe identifizieren dürfen.

Klinisches Bild der Gonokokkeninfektion[1]). Blennorrhoe. Neugeborenenkatarrhe.

Die Wirkung des Gonococcus auf die Bindehaut ist im Vergleich mit der Urethritis bekanntlich insofern eigenartig, als

1. die durch ihn hervorgerufene Conjunctivitis nicht in dem Grade ein einheitliches klinisches Bild darbietet, wie es bei der Urethritis gonorrhoica der Fall zu sein pflegt;

2. das Bild der »Blennorrhoe«, wie es in erster Linie bei Einwirkung des Gonococcus zustande kommt, auf der Bindehaut gelegentlich auch durch andere Schädlichkeiten hervorgerufen werden kann, also nicht so fast ausschließlich gonorrhoisch ist, wie bei der Urethra[2]);

3. eine eigentlich chronische Gonorrhoe der Bindehaut, vergleichbar mit der so außerordentlich häufigen der Urethra, bei welcher jahrelang die Gonokokken auf der Schleimhaut krankheitserregend sich halten, nicht sicher beobachtet ist (Groenouws und Meyerhofs Befunde s. u.).

Es ist festgestellt, daß gelegentlich mildere Bilder durch den Gonococcus entstehen, welche sich dem einfachen Katarrh nähern können, und zwar nicht nur in dem Sinne, daß im Beginn oder im Abklingen das Bild weniger heftig ist. Es ist hier zunächst zu verzeichnen, daß dies der Fall sein kann, wenn vor der gonorrhoischen Infektion sich auf der Bindehaut bereits Narben befanden. L. Müller hat dies in Ägypten bei Patienten mit Trachomnarben des öfteren beobachtet. Will man nicht annehmen, daß die gramnegativen, intrazellularen Diplokokken überhaupt nicht Gonokokken waren, sondern zu den ähn-

---

[1]) Die bereits auf S. 119 besprochene metastatisch gonorrhoische Conjunctivitis bleibt hier außer Betracht.

[2]) Daß ausnahmsweise auch eine Urethritis blennorrhoica ohne Gonokokken entstehen kann, wird von Jadassohn (nach Urbahn, Arch. f. A., Bd. 45, Ergzgsh.), Goldberg (Arch. f. Dermat. u. Syph., 1901, Bd. 58, S. 133; siehe hier auch andere Literatur), Morax bejaht.

lichen, aber doch nicht identischen Keimen gehören (s. o.), so würden wir hier ganz leichte gonorrhoische Katarrhe zu konstatieren haben. Bereits 1888 ist Schmidt-Rimpler für das Vorkommen milder gonorrhoischer Conjunctivitis eingetreten. von Herff beobachtete bei einem Neugeborenen eine Spätinfektion mit Gonokokken unter dem Bilde des einfachen Katarrhs. Auch in unserer Klinik hat Brons kürzlich bei einer leichten Neugeborenenconjunctivitis Gonokokken mikroskopisch und kulturell nachgewiesen. Daß gonorrhoisches Urethralsekret auf der Bindehaut nicht immer die erwartete Wirkung auszuüben braucht, geht besonders deutlich aus der Mitteilung von Kalt hervor, welcher einem trachomatösen Kind zur Aufhellung eines schweren Pannus gonorrhoischen Urethraleiter übertrug, doch ohne damit irgendwelche Reaktion zu erzielen. Zu erwähnen ist hier auch ein Befund von Dalén (1897), der bei einer milden, akuten Conjunctivitis des Erwachsenen einen gramnegativen Diplococcus nachwies, der auf Ascitesagar etwas üppiger wuchs als Gonokokken, aber sonst ganz damit übereinstimmte. Dalén hebt mit Recht hervor, daß es sehr wohl eine milde Gonorrhoe sein konnte, daß aber gerade in solchen Fällen auch auf verwandte andersartige Kokken zu achten sei.

Das wenn auch seltene Vorkommen ganz leichter Fälle auch bei vorher gesunder Bindehaut wird auch von Morax ausdrücklich hervorgehoben und von seinem Schüler Druais an Beispielen von Neugeborenen erläutert. Mit Rücksicht auf die erwähnten »Pseudogonokokken«, d. h. verwechslungsfähige Keime (eine besondere Bakterienart ist mit letzterem Namen nicht gemeint), ist es aber, wie schon hervorgehoben wurde, erwünscht, daß solche als auffallend milde Gonorrhöen imponierende Fälle in Zukunft auch einer sorgfältigen Kulturdiagnose unterworfen werden. Das gleiche gilt auch für die Angabe von Morax, Müller und Meyerhof, daß der Gonococcus in der Conjunctiva Trachomatöser inoffensiv »ruhen« kann, so daß z. B. Meyerhof im spärlichen Sekret eines schon halb vernarbten Trachoms massenhaft Gonokokken gefunden zu haben berichtet. Nach einer kürzlichen Mitteilung Meyerhofs soll der Gonococcus auf trachomatösen Schleimhäuten sogar »überwintern« können. Zur genauen Feststellung dieser Auffassung wird es der Kulturuntersuchung bedürfen.

Im übrigen können solche gelegentlichen, ausnahmsweisen Abweichungen vom typischen klinischen Bilde der Gonorrhoe dem Verständnis keine Schwierigkeiten bereiten; es wiederholt sich eben auch hier die Erscheinung, daß die Reaktion der Bindehaut nach Virulenz, Menge und Empfänglichkeit variieren kann. Sie tut das allerdings dem Gonococcus gegenüber relativ weniger, als wir dies bei den meisten anderen Conjunctivitisarten beobachten. Daß aber auch dem Gonococcus gegenüber von »Empfänglichkeit« gesprochen werden muß, trotz seiner hochgradigen Kontagiosität, geht schon aus dem erwähnten Fall von Kalt hervor. Es ist des weiteren in dieser Hinsicht zu betonen, daß doch im Vergleich zur enormen Häufigkeit der Urethralgonorrhoe beim Erwachsenen die Bindehautgonorrhoe relativ selten ist[1]). Wenn wir ferner beobachten, daß eine Bindehautgonorrhoe gelegentlich einseitig

[1]) Merkwürdigerweise ist, wie Meyerhof hervorhebt, in Ägypten trotz der Häufigkeit der Urethralgonorrhoe und trotz der Häufigkeit der Gonorrhoe der Bindehaut bei Kindern und Erwachsenen es eine Seltenheit, daß eine gonorrhoische Blennorrhoea neonatorum vorkommt; also gerade umgekehrt, wie bei uns.

bleibt, auch ohne daß Vorsichtsmaßregeln zum Schutze des zweiten getroffen waren, oder getroffen werden können, so muß man doch annehmen, daß die Berührung mit dem reichlich fließenden infektiösen Stoff, die ja beim Waschen usw. doch öfter eintreten muß, nicht immer zur Erkrankung zu führen braucht. Bei Neugeborenen ist dieses Einseitigbleiben seltener als beim Erwachsenen; bei ersteren fand Kroner unter 63 Blennorrhöen sechs einseitige, Groenouw unter 41 Fällen drei einseitige, Druais bei 24 Neugeborenen-Gonorrhöen sieben einseitige, während beim Erwachsenen z. B. Inouye die Einseitigkeit als das häufigere hinstellt.

Es ist möglich, daß der Krankheitsstoff mitunter nicht haftet, weil er durch die Tränen zu bald mechanisch fortgespült wird, oder daß eine gewisse Immunität besteht, oder daß eine Unschädlichmachung auf anderem Wege, z. B. durch die Tränen sich vollzieht, welche einen schlechten Nährboden abgeben. Außerdem aber wird gonorrhoisches Urethralsekret, bevor es die Bindehaut erreicht, sehr oft eine gewisse Abkühlung, Verdünnung (z. B. in Waschwasser) oder auch Austrocknung erlitten und dadurch an Virulenz eingebüßt haben. Die wechselnde Wirkung blennorrhoischen (jedenfalls fast immer gonorrhoischen) Urethraleiters bei Verdünnung, Abkühlung usw. geht aus den bekannten Piringerschen Versuchen deutlich hervor. Hier ist auch zu berücksichtigen, daß in die Urethra der Impfstoff mit größerer Gewalt eingerieben zu werden pflegt, als in die Conjunctiva. Beim Neugeborenen dagegen (der übrigens über eine vollkommene Tränenabsonderung noch nicht verfügt) wird die Empfänglichkeit der Bindehaut auch dadurch wohl mit beeinflußt werden, daß, wie Cramer nachgewiesen hat, die Bindehaut durch den Geburtsakt vielfach mechanisch gequetscht und gereizt ist.

Das Vorkommen **nicht gonorrhoischer Neugeborenenkatarrhe und Blennorrhöen** ist natürlich wechselnd. Schon bald nach der Entdeckung des Neisserschen Gonococcus ergaben die Serienuntersuchungen von Kroner, Widmark, Haab und besonders von Schmidt-Rimpler u. a., daß bei manchen Blennorrhöen der Gonococcus vermißt werde.

Einige statistische Daten seien hier angeführt: Kroner fand unter 92 Fällen 63mal Gonokokken, Widmark unter 103 Fällen 64mal, Chartres bei 23 Fällen 11mal, Groenouw unter 40 Blenn. neonatorum 14mal, Haupt unter 62 Fällen 45mal, Gonin bei 30 Neugeborenenkatarrhen 22mal, Morax[1]) und Druais unter 63 Katarrhen der Neugeborenen 24mal Gonokokken. Also, wie zu erwarten, wechselt die relative Frequenz. Kopfstein fand bei 51 schweren Fällen nur 30mal Gonokokken. Nach dem Bekanntwerden der anderen Conjunctivitiserreger, der Gramschen Färbung und der feineren Kulturdifferenzierung des Gonococcus sind solche Untersuchungen von neuem aufgenommen worden, mit dem Ergebnis, daß die Pneumokokken (Morax,

[1]) Morax (Thèse de Paris von Augé, 1906) fand in einer 2. Serie unter 165 Neugeborenenkatarrhen 70 gonorrhoische, 95 nicht gonorrhoische. Von letzterer Gruppe waren 3 Koch-Weeksbazillen, 10 Pneumokokken, 1 Pfeiffersche (Influenza) Bazillen, 3 Streptokokken, 1 mit unbestimmten Mikroben, und nicht weniger als 77 »amicrobiennes«.

Auch die große Serie von Siklossy läßt die Häufigkeit nicht gonorrhoischer Neugeborenenkatarrhe erkennen.

Gasparrini, Axenfeld, Gifford, von Ammon u. a.), die Koch-Weeks-schen Bazillen (Morax, Chartres, Gonin, Druais), der Staphylococcus pyogenes aureus, soweit sie beim Neugeborenen sich finden, zwar meist das Bild des einfachen Katarrhs mit relativ leichterem Verlauf darbieten, daß aber gelegentlich doch Bilder entstehen, welche von den echt gonorrhoischen sich klinisch nicht unterscheiden lassen. Das bestätigt kürzlich auch von Herff (Jahresbericht Basel 1903, S. 34). In seltenen Fällen ist der Diplobacillus Morax-Axenfeld gefunden (Andrade, Collomb, s. Druais, S. 74). von Ammon fand dreimal den Friedländerschen Pneumoniebacillus, von Herff zweimal Pyocyaneus. Axenfeld und Bietti fanden Bacterium coli in massenhafter Reinkultur und erklären seine conjunctivitiserregende Wirkung für wahrscheinlich, Chartres, Druais u. a. den Streptococcus pyogenes, zur Nedden Pseudoinfluenzabazillen bzw. Influenzabazillen in Reinkultur und zwar mit dem Bilde der schweren Blennorrhoe; einen leichten Fall mit Pfeifferschen Influenzabazillen beschreiben Druais-Morax; Gasparrini beschreibt schwere, mit Hornhautzerstörung komplizierte Fälle mit hochvirulenten Pneumokokken; Axenfeld, Deyl, Schmidt fanden bei schwerer Blennorrhoea neonatorum, mit auffallend starken Pseudomembranen, Reinkulturen hochvirulenter Diphtheriebazillen und rapide Heilung durch Diphtherieserum, ferner auch einzelne Fälle mit massenhaftem virulentem Aureus, ebenso auch Cramer, Schmidt-Rimpler, Groenouw den Micrococcus luteus, der mit dem von von Herff als Diplococcus flavus bezeichneten, bei Neugeborenenkatarrhen gefundenen Coccus identisch sein dürfte und dem Staphylococcus aureus nahesteht. Übereinstimmend geben ferner Axenfeld, Cramer, Groenouw, Königstein, Morax, von Herff an, daß es typische Blennorrhöen überhaupt ohne verwertbaren bakteriologischen Befund gibt.

Die genannten Fälle etwa so auffassen, wie E. v. Hippel dies tun möchte, daß nämlich in diesen Fällen die Gonokokken nur schwer nachweisbar gewesen seien, aber doch bei wiederholter Untersuchung vielleicht nicht ganz gefehlt haben würden, ist nicht angängig, da die erwähnten Autoren mit allen Kautelen untersucht haben und da erfahrungsgemäß die gonorrhoische Bindehautentzündung die Gonokokken im Eiter reichlich nachweisen läßt. Zur Vermeidung von Irrtümern ist aber zu betonen, daß nur unbehandelte und noch nicht im Rückgang befindliche Fälle maßgebend sind. L. Müller hat kürzlich angegeben, daß es seltene Fälle von Gonorrhoe der Bindehaut gebe, wo der Nachweis der Gonokokken weder im Sekretpräparat, noch in der Kultur gelinge. In solchen Fällen sei dann leicht die Neigung vorhanden, anderen harmlosen Keimen die Ätiologie zuzuschreiben. Nähere Mitteilungen über diese auffallende Angabe stehen bisher aus.

Auch die selteneren Fälle[1]) (Magnus, Galezowski, Hirschberg, Nieden, Friedenwald, Strzeminski, Cunningworth, Armaignac, H. Woods, Morax, Sidney-Stephenson et R. Ford u. a.), wo ein Kind mit beginnender oder florider Blennorrhoe, mitunter schon mit Hornhautläsionen geboren wird, also intrauterin infiziert ist, sind ätiologisch nicht ganz einheitlich, wenn auch gerade hier ebenso wie bei den am

[1]) Nach der Zusammenstellung von Sidney-Stephenson u. R. Ford sind bisher 55 Fälle veröffentlicht. Unter 18 eigenen Fällen fanden sie 15mal Gonokokken, 2mal Pneumokokken, 1mal Bact. coli.

ersten oder zweiten Tage ausbrechenden Fällen die gonorrhoische Infektion weitaus überwiegt (siehe die Literatur bei Saemisch l. c. und Morax l. c.). Einen schweren Fall von angeborener Pneumokokkenblennorrhoe hat Gasparrini beschrieben. Andererseits sind die spät einsetzenden Katarrhe (d. h. vom siebenten Tage ab) der großen Mehrzahl nach nicht gonorrhoisch.

Die Feststellung, daß es gelegentlich nicht gonorrhoische Blennorrhöen der Conjunctiva gibt, erschüttert natürlich die ätiologische Bedeutung des Gonococcus für die Fälle, in welchen er im Eiter gefunden wird, in keiner Weise. Denn daran, daß gonorrhoischer Eiter Bindehautentzündung hervorrufen kann, ist ja gar nicht zu zweifeln, zumal auch die Übertragung von Gonokokkenreinkultur auf die Bindehaut ein positives Ergebnis gehabt hat[1]): ebensowenig wie das gelegentliche Ausbleiben einer Impfreaktion (siehe oben Kalt) die positiven Resultate beeinträchtigt. Auch wenn sich im Laufe der Zeit herausstellen sollte, daß manche der zurzeit als »Pseudogonokokken« imponierenden Keime (siehe oben) Varietäten des Gonococcus sind, würde seine pathogene Bedeutung erwiesen bleiben.

Es ist auch die obige Darstellung nun nicht so aufzufassen, als hörten alle klinischen Unterschiede zwischen Gonorrhoe der Bindehaut und anderen Katarrhen auf. Im Gegenteil, wenn auch bei der ersten klinischen Untersuchung nicht immer sicher gesagt werden kann, ob Gonorrhoe vorliegt oder nicht, so gestaltet sich doch der Verlauf der Gonorrhöen gegenüber den anderen Infektionen in der Regel verschieden. Das bestätigen die Serien von Groenouw, von Ammon, Morax. Die Gonorrhöen dauern mit seltenen Ausnahmen wochenlang, bedürfen eingehender Behandlung und gefährden die Cornea hochgradig[2]), während die anderen Formen schneller abklingen,

---

[1]) Es sei hier noch erwähnt, daß Kartulis mit gonorrhoischem Bindehauteiter experimentell eine typische Urethralgonorrhoe hervorrief.

Abszesse, entsprechend den periurethralen gonorrhoischen, sind am Auge seltener. Wenn, wie Fuchs (Lehrbuch 1905) von einem Fall berichtet, die Lider gangränös werden, so wird wohl eine andere Infektion (Strept., Diphth.) mit im Spiele sein. In einigen Fällen beteiligte sich die Tränendrüse (Seligsohn). Die Mehrzahl der Fälle von Dakryoadenitis bei gleichzeitiger Urethralblennorrhoe scheint allerdings metastatisch, nicht ektogen gewesen zu sein (Panas, Gonella, Terson, Pes, Morax-Ferry, Etievant, cf. Literatur bei Pes, Arch. f. Augenheilk., 1905, 51, S. 157); ausnahmsweise wurden die vorderen Siebbeinzellen mitergriffen (G. F. Suker, Ann. of ophth., 1905, April), in dem Falle von Campbell Posey die Keilbein- und die Nasenhöhle (Philadelphia ophth. Sect., 1906, November). Auch die Entstehung einer Allgemeininfektion von der Bindehaut aus ist nicht häufig; solche Fälle von conjunctivalem Tripperrheumatismus beschrieben Deutschmann, Lindemann, Wicherkiewicz, Sobotka, Koock, Ross, Lucas, Comba, Paulsen, Smith, Altland, Neuburger, Dahlstroem (weitere Fälle cf. die Literatur bei Pes l. c. S. 161 und bei Saemisch S. 236, ferner bei Wodrig, Inaug. Dissert. Berlin 1906). In einigen dieser Fälle wurde in den Gelenken der Gonococcus nachgewiesen (Deutschmann, Lindemann, Hoek, Sobotka, Finger, Paulsen, Altland, Dahlstroem, Hocheisen). Als ganz ungewöhnlich muß der Fall von Murray von tödlicher Allgemeininfektion mit Endokarditis gelten (Ophth. Record, 1900, p. 63), dem sich ein weiterer von Stevens (Ophth. Record, 1905, S. 519) und einer von Bremer (Deutsche med. Woch., 1905, Nr. 2) anschließt.

[2]) Sowohl die Gonokokken selbst können den Bulbus infizieren und bis in die Iris vordringen (Dinkler), ja sogar bis zum Aquator des Bulbus (French), als auch kann die Vereiterung der Cornea durch gleichzeitige Eitererreger geschehen (Kalt, Chibret), denen nach den Experimenten von Coppez das Toxin der Gonokokken durch Lockerung des Hornhantepithels den Weg bahnt. Chartres erklärt die gleichzeitige Anwesenheit von Streptokokken für besonders gefährlich.

besonders die Pneumokokkenconjunctivitis. Man muß sagen, die Gonokokkeninfektion führt häufiger zu schwerer eitriger Blennorrhoe, die nicht gonorrhoische Infektion öfter zum einfachen, leichteren Katarrh.

Für die bakteriologisch nicht bestimmt definierbaren Fälle, die in manchen Serien (Druais) annähernd die Hälfte aller Fälle ausmachen und bei denen gar nichts oder die unvermeidlichen Xerosebazillen, mit oder ohne einige Kokken angetroffen werden, sind wohl in erster Linie chemisch traumatische Reizungen maßgebend. Wie Cramer nachgewiesen hat, sind Quetschungen der Lider und der Bindehaut während des Geburtsaktes sehr häufig; chemische Verunreinigungen werden ebenfalls leicht eintreten. Es ist zu verstehen, daß auch die vielfach übliche Credésche Argentumeinträufelung in solchen Fällen auch einmal stärkere katarrhalische Absonderung bewirken kann. Cramer ist der Meinung, daß auf solchen lädierten Bindehäuten auch die wenige Tage nach der Geburt sich bei jedem Menschen ansiedelnden, sonst harmlosen Staphylokokken sich stark vermehren und entzündungserregend wirken, trotz ihrer geringen Virulenz. Morax hebt hervor, daß gerade bei diesen Fällen hereditäre Syphilis besonders oft eine Rolle spiele. Daß allgemein schwächende Einflüsse auf die Entstehung und den Verlauf von Bindehautkatarrhen einen erheblichen Einfluß üben, geht auch aus der Häufigkeit der Katarrhe bei Frühgeburten und elenden Kindern hervor. Die bösartig verlaufenden Fälle antisyphilitisch gleichzeitig zu behandeln, ist jedenfalls rationell (Lagrange).

Den bei der letztbesprochenen Gruppe so häufig sich findenden sogenannten Xerosebazillen kann eine ätiologische Bedeutung im allgemeinen nicht zuerkannt werden; sie zeigten in den von Groenouw daraufhin untersuchten Fällen sich beim Tierversuch absolut ungiftig, verhielten sich ausnahmslos negativ gegen die Neissersche Färbung. Der Befund von virulenten Diphtheriebazillen ist bei Neugeborenen jedenfalls eine seltene Ausnahme.

Bezüglich der auf der Bindehaut sich findenden Gonokokken ist hervorzuheben, daß die von Groenouw genau kulturell studierten 41 Fälle auch auf der Kultur das für den Gonococcus als Regel bekannte Verhalten zeigen: sie wuchsen mit Sicherheit nur auf Serumagar, ausnahmsweise und (viel kümmerlicher) nur bei Übertragung von Eiter auf gewöhnlichen Nährböden, ließen sich auf diesen nicht weiterzüchten.

Der Befund von Gonokokken hält auf der Bindehaut im allgemeinen mit der Eiterung gleichen Schritt; mit dem Verschwinden der Diplokokken im Sekret pflegt auch die Absonderung zurückzugehen. Doch gibt es, wie Groenouw durch fortgesetzte Untersuchung feststellen konnte, Fälle, in welchen die Anwesenheit der Gonokokken die Eiterung überdauert, bis um 25 Tage. Von einem monatelangen Verweilen spricht Meyerhof [1]). Das wäre also dann ein Vorhandensein von Gonokokken auf wieder annähernd normaler Bindehaut, ein Befund, der an eine Immunität denken läßt, wie ja überhaupt die Gonorrhoe auch ohne Behandlung auf der Bindehaut stets abheilt, wenn auch oft nach Zerstörung der Cornea. Eine eigentliche chronische Gonorrhoe ist bisher nicht bewiesen. Wohl gibt es nach Ablauf der Eiterung oft ein Stadium der papillären, trachomähnlichen Hyperplasie. Aber die Gonokokken fehlen in diesem Stadium

[1]) Allerdings bleibt ein Zweifel, ob diese späteren Kokken nicht zu den anderen gramnegativen gehört haben. In Zukunft wird für diese sehr interessante Frage sich eine sorgfältige kulturelle Differentialdiagnose empfehlen.

bereits meistens, und nach einiger Zeit bildet sich dasselbe völlig und ohne Hinterlassung von Narben zurück. Wenn in Trachomgegenden Gonorrhoe direkt von Trachom gefolgt sein kann (siehe Abschnitt Trachom), so ist an eine Mischinfektion zu denken; eine chronische Gonorrhoe, woran der früher übliche Name »chronische Blennorrhoe« denken lassen konnte, stellen diese Fälle keinesfalls dar. Diese Tatsache, daß nämlich die Gonokokken nach Ablauf einer gonorrhoischen Bindehautentzündung in kurzer Zeit aus dem Conjunctivalsack völlig verschwinden, enthält zum mindesten keinen positiven Anhalt dafür, daß die anderen gramnegativen Diplokokken auf der normalen Bindehaut auf avirulent gewordene Gonokokken zurückzuführen wären. Und ebensowenig liegt irgendein Anhalt für die etwaige Hypothese vor, aus den anderen gramnegativen Diplokokken könnten sich bei Gelegenheit Gonokokken entwickeln; denn für fast alle gonorrhoischen Entzündungen läßt die Ansteckung von außen sich nachweisen.

Eine Heilwirkung superponierter Gonorrhoe auf das Trachom ist jedenfalls sehr unsicher, wenn auch gelegentlich ein alter Pannus durch die Reizung zur Aufhellung gebracht ist. Auch mit Gonokokkentoxin, dessen protahierte Einträufelung nach den Experimenten von Morax & Elmassian nach 24stündiger Inkubation einen starken Katarrh hervorruft, konnte eine solche Heilwirkung nicht erzielt werden.

Literatur.

Die gesamte Literatur bis 1901 findet sich bei Groenouw, Die Augenentzündung der Neugeborenen, Arch. f. Ophth., 1901, Bd. 52, p. 66, ferner bei Axenfeld, »Ergebnisse« von Lubarsch-Ostertag, Abt. Bakteriologie des Auges, 1894—1900, Bd. 2, 3, 6 (Supplementband), 1900—1905 fortgesetzt von zur Nedden, ferner: Saemisch, 2. Aufl. des Handbuchs. Bindehaut, S. 216 ff.

Abelsdorff-Neumann, Arch. f. Augenh., 1900, XLII, S. 68.

Brons, Klin. Monatsbl. f. Augenh., 1907, Bd. I, S. 1. Cf. hier die gesamte Literatur der gramnegativen Diplokokken.

Dalén, Hygiea, 1899, S. 326. Gabrielidès, Ophthalm. mikrobiologique, 1906, Konstantinopel, S. 111. La Clin. ophth., 1906, p. 179.

Dauber, Zur Prophylaxe der Ophthalmoblennorrhoea neonatorum. Münch. med. Wochenschr., 1904, S. 297.

Druais, Thèse de Paris, 1904.

French, New York Eye and Ear infirm. Ref. 1897, V, Jan.

Haupt, Über gonorrh. und nichtgonorrh. Bindehautentzündung bei Neugeborenen. Klin. Monatsbl. f. Augenh., 1903, Bd. XLI, S. 447.

von Herff, Ophthalmoblennorrhoea gonorrhoica. Jahresbericht, Basel, 1904.

Hess, Münch. med. Wochenschr., 1904, S. 456.

Kayser, B., Klin. Monatsbl. f. Augenh., 1903, Bd. 42, T. I, Beilageheft (Festsch.).

Koblank, Meningococcus auf der Bindehaut. Amer. Med. Assoc., Washington, 1904.

Koenigstein u. L. Müller, Wien. ophth. Gesellsch., 1905, 25. Okt. (Z. f. A., XV, S. 88.)

Krukenberg, Klin. Monatsbl. f. Augenh., 1899, Bd. 37, S. 271, 1900, Bd. 38, S. 859 u. 1901, Bd. 39, T. II, S. 604.

Lehmann-Neumann, Bakteriologie, 1904 und 1906.

Meyerhof, Klin. Monatsbl. f. Augenh., 1905, XLIII, II, S. 226 und Ann. d'ocul. 1906, CXXXVI, Nov.

Morax, Klin. Monatsbl. f. Augenh., 1900, S. 349.

Ders., Etiologie des ophthalmies des nouveaux-nés. Ann. d'ocul., 1902, CXXIX, p. 346 u. Maladies de la conjonctive, 1905. (Encyclop. franç. d'opht.)

Paldrock, Staph. alb. den Gonoc. Neisser vortäuschend. Dermat. Zentralbl., 1904, Nr. 11.

Pes, Arch. f. Augenh., 1905, S. 159, Bd. 51.

Schmidt-Rimpler, Blennorrhoe u. Diphtherie. Klin. therap. Wochenschr., 1901, Nr. 9.

Sidney-Stephenson et Rosa Ford, Ophthalmie intrautérine. La Clin. ophth., 1906, p. 179.

von Siklossy, Ann. d'ocul., 1898, Juli.

Sym, Edinb. Med. and surg. Journ., 1904, Aug.
Thorner, Charité-Annalen, 1904, S. 340 (4 Fälle).
Urbahn, Arch. f. Augenh., 1901, XLIV, Ergänzungsheft.
Vannod, L'agar ordinaire, comme milieu de culture du gonocoque. Zentralbl. f. Bakt., 1905, XL, S. 162.
Wildholz, Arch. f. Dermatol. u. Syph., 1902 u. Habilitationsschrift, Bern 1902.
Zabel, Über die Blennorrhoea neonatorum ohne Gonokokken. Inaug.-Dissert., Halle 1903.

VI. Staphylokokkenconjunctivitis.

(Tafel II, Abb. V a u. b und VI a u. b.)

Bei der außerordentlichen Häufigkeit von Staphylokokken auf der normalen Bindehaut, wie auch bei pathologischen Reizungen verschiedenster Ursache ist es schwierig, eine Staphylokokkenconjunctivitis scharf zu umgrenzen, um so mehr, als die wiederholten Versuche, durch Reinkulturen von virulentem Staphylococcus pyogenes aureus auf der intakten menschlichen Bindehaut einen Katarrh zu erzeugen, bisher stets fehlgeschlagen sind (Leber, Sattler, Bach, Hirota). Nur bei neugeborenen Hunden erhielt Collica-Accordino mit sehr virulentem Aureus dreimal Conjunctivitis durch Infektion der intakten Bindehaut.

Damit ist freilich noch nicht bewiesen, daß nicht doch unter besonderen Umständen der virulente Staphylococcus, besonders der Aureus, der sich im normalen Bindehautsack nicht häufig findet, conjunctivitiserregend wirken könnte, besonders, wenn bereits ein Reizzustand bestanden hat. Bach und Neumann berichten, daß die Einbringung von Aureus auf eine Conjunctiva, welche eine abklingende Reizung nach einer Phlyktäne hatte, wieder stärkere Sekretion hervorrief. Ferner spricht sein reichliches Vorkommen bei manchen Fällen von nicht gonorrhoischer Neugeborenenconjunctivitis für seine ätiologische Bedeutung in diesen Fällen (Axenfeld, Groenouw, von Ammon), bei denen er im Sekret Doppelkokken liefern kann, welche zwar morphologisch den Gonokokken ähnlich sein können, aber schon durch die Gramsche Färbung sich von ihnen unterscheiden (s. Tafel II).

Ein ähnlicher Befund ist bei manchen Fällen von follikulärem Bindehautkatarrh betont worden. Die hier von Michel, Sattler, Goldschmidt, Wilbrand-Saenger-Staehlin gefundenen Kokken zeigten zum Teil von dem gewöhnlichen, Gelatine nicht verflüssigenden Coccus eine Anzahl von Abweichungen. Die genannten Autoren sprachen sie als Ursache der Erkrankung an. Samperi spricht den Staphylokokken eine Mitwirkung zu bei der Entstehung von Conj. folliculosa, wie sie sich durch Arbeiten in staubiger Luft entwickelte. Es ist jedoch zu berücksichtigen, daß ganz der gleiche Befund auch auf der nicht follikulären Bindehaut sich finden kann. So ist auf Tafel II die Figur IVb nach dem Sekret einer postoperativen Conjunctivitis gezeichnet, wie sie nicht selten als harmloser, schnell abklingender Katarrh einige Tage nach Staroperationen vorkommt, jedenfalls durch den mechanischen und chemischen Insult der Operation bzw. Reinigung hervorgerufen. Gerade dabei habe ich solche Diplokokkenphagocyten massenhaft gefunden. Auf der Kultur wuchs der gewöhnliche weiße, meist nicht verflüssigende Staphylococcus wechselnder, meist sehr geringer Virulenz; und es ist anzunehmen, daß derselbe

für diese Katarrhe jedenfalls nur eine untergeordnete Bedeutung hatte. Mit dem eigentlichen Trachom haben diese Kokken jedenfalls nichts zu thun; auch die Experimente Villards bringen dafür keinerlei Beweise.

Im Anschluß an Blepharitis, an Ekzeme, besonders impetiginöse, kommt es öfters zu akuten Katarrhen mit massenhaftem Aureus[1]), der unter diesen Umständen wohl eine pathogene Bedeutung haben kann. Poulard erörtert diese »Staphylokokkenconjunctivitis«, deren Nichtkontagiosität auch aus ihrer vorwiegenden Einseitigkeit hervorgeht und für die auch Poulard die Notwendigkeit einer besonderen Disposition betont, von neuem. Doch vermißt man bei ihm zum Teil den Nachweis, daß wirklich pyogene Formen vorgelegen haben. In einigen Fällen war auch die Zahl der Kokken zu gering, als daß man ihnen ursächliche Bedeutung beizulegen berechtigt wäre. Ebenso finden Staphylokokken sich, wie ich häufig gesehen habe, bei Conjunctivitis chronica mit Blepharitis oder Ectropium, überhaupt bei allen möglichen vernachlässigten Katarrhen, auch beim Trachom, besonders in Fällen, wo die umgebende Haut stark verunreinigt ist. Eine Mitwirkung der Staphylokokken ist hier wohl möglich, zumal sie ja bei manchen Formen der Lidrandentzündung (besonders der mit Pustelbildung, Hordeola einhergehenden) eine bedeutende Rolle spielen. Bei diesen Blepharitisconjunctivitiden herrscht der Staphylococcus aureus vor, in anderen Fällen züchtet man jedoch wieder nur den meist nicht verflüssigenden weißen Bewohner der normalen Haut und Bindehaut geringer Virulenz.

Auch bei seltenen Fällen von Conjunctivitis pseudomembranacea findet sich ausschließlich St. aureus in größerer Zahl (Gasparrini, Pichler, Jessop, Coppez, Gosetti-Jona, Bietti, Roscher). Diese Form kann heftig und hartnäckig sein. Noch häufiger tritt er dabei neben Diphtheriebazillen und Streptokokken auf.

Wieweit den Staphylokokken für die Entstehung der sogenannten phlyktänulären (ekzematösen, skrofulösen) äußeren Augenerkrankungen eine primär ätiologische Bedeutung zukommt, bedarf noch weiterer Untersuchung (s. u.).

Ob bei den sporadischen, fast immer gutartigen Katarrhen, welche die sichergestellten Conjunctivitiserreger nicht zeigen, die dabei oft neben sogenannten Xerosebazillen sich findenden Staphylokokken die Ursache sind, ist schwer zu sagen. Stephenson, Randolph, Duane und Hastings, D. Smith u. a. sind dieser Meinung. Hirota betont, daß sich ihr Vorkommen in diesen Fällen von demjenigen auf normaler Bindehaut nicht unterscheidet.

Daß das Toxin des virulenten Staph. pyog. aur. bei längerer Anwesenheit die Bindehaut stark reizen kann, ist durch die protrahierten Einträufelungen von Morax & Elmassian nachgewiesen. Randolph erhielt starke Entzündung durch subconjunctivale Injektion. Trotzdem erklärt Morax in seiner neuesten Veröffentlichung die Staphylokokkenconjunctivitis für selten. In seiner letzten Bearbeitung der Bindehautentzündungen (1905) betont er, daß die Staphylokokken zumeist nur sekundär zur Entwicklung kommen, d. h. wenn andersartige Reize ihnen den Boden bereiten; daß sie alsdann den Reizzustand erhöhen und verlängern können, ist wohl möglich, vorausgesetzt, daß es sich

[1]) Oft auch mit Streptokokken.

um virulente Formen handelt. In derselben Weise ist es auch zu deuten, wenn Meijers beim Kaninchen nach Unterbindung der Tränenwege durch Einbringung von virulentem Staph. aur. und Vernähung der Lider eine Conjunctivitis erzeugte. Römer gelang dasselbe, wenn er gleichzeitig mit der Impfung die Bindehaut mit Staub, Sand u. dgl. reizte, ebenso Samperi, und Cramer ist der Ansicht, daß auf der intra partum gequetschten und empfindlich gewordenen Bindehaut von Neugeborenen auch der Staph. pyog. entzündungserregend wirken könne.

Gonin, der diese Frage eingehend erörtert, gelangt zu der Ansicht, daß für manche Fälle von C. pseudomembranosa, von Katarrh bei Lidekzem usw. die Staph. wohl als Ursache anzusehen seien, wenn sie zahlreich und virulent sich fänden, daß aber in der Mehrzahl der Fälle ihnen eine Bedeutung nicht zuzuschreiben sei. Auf ähnlichem Standpunkt steht Lundsgaard.

Für die Entstehung von Epidemien kommen die Staphylokokken nach dem bisher vorliegenden Material und meinen eigenen Erfahrungen kaum in Betracht. Es läßt sich vielmehr zusammenfassend sagen, daß Staphylokokken von der Bindehaut aus im allgemeinen nicht ansteckend für andere sind (cf. auch S. 102).

Einen sehr kleinen Mikrococcus fand Bach bei einer kleinen Epidemie akuter Conjunctivitis; die Übertragung der Kultur auf die menschliche Bindehaut habe dieselbe Erkrankung wieder hervorgerufen. Es ist das die einzige Mitteilung über positiven Ausfall einer Bindehautimpfung beim Menschen mit einer Staphylokokkenart. Zu verallgemeinern ist diese Erfahrung keineswegs. Im Gegenteil ist es nicht wahrscheinlich, daß die Staphylokokken als Kontagium für Epidemien in Betracht kommen (s. o.).

Der **Sekretbefund** von Staphylokokken bedarf einer näheren Erörterung und Illustration (s. Tafel II, Fig. V und VI).

Gerade für die Beurteilung der Staphylokokkenbefunde auf der Bindehaut ist es von Wert, wenn möglich Sekret zu nehmen, welches vorher nicht mit den Lidrändern und Lidwinkeln in Berührung gestanden hat; denn hier tritt oft in kurzer Zeit durch Berührung mit den Hautstaphylokokken eine sekundäre Besiedelung oder Vermehrung ein, die dem Befund und der Bedeutung der Kokken im Bindehautsekret absolut nicht entspricht. Zieht man solche Sekrete ab, so schrumpft die Zahl der Katarrhe mit reichlichen Staphylokokken im Sekret erheblich zusammen. Einzelne Kokken dieser Spezies in einem Bindehautsekret sind natürlich ätiologisch gar nicht zu verwerten, da solche sich schon normalerweise finden und bei jeder Gelegenheit rein saprophytisch vermehren können.

Der Name »Staphylokokken«, d. h. Traubenkokken, betont bekanntlich das traubenförmige Zusammenliegen runder Kokken. Dies geläufige Schulbild sehen wir in dem Eiter von Staphylokokkenlidrandabszessen, Hordeolum in- und externum in der Regel (s. Quadrant a von Fig. V der Tafel II); auch in Glaskörperabszessen kann es vorherrschen. Im Sekret der Bindehaut ist es schon seltener; häufiger finden wir hier unregelmäßige Haufen. Die Kokken haben hier auch oft eine sehr verschiedene Größe. In vielen Fällen sind zahlreiche Phagocyten zu sehen, und an diesen intrazellulären, wie auch an den freiliegenden Kokken ist erkennbar, daß viele der auf den ersten Blick runden Individuen bei genauerer Betrachtung einen Teilstrich erkennen lassen, so daß ein exquisiter Kaffeebohnendiplococcus vor uns liegt.

Auf die Darstellung dieser Diplokokkenform ist die Färbung von erheblicher Einwirkung. An sehr intensiv gefärbten Präparaten ist der Teil-

strich viel weniger zu sehen, die reinen Kugelformen scheinen vorzuherrschen oder ausschließlich vorhanden zu sein. Das trifft besonders für viele nach der GRAMschen Methode gefärbten Präparate zu, ebenso für intensiv mit Fuchsin gefärbte. Nimmt man dagegen die Färbung zarter, bzw. hütet man sich vor Überfärben, so wird die Kaffeebohnenform immer reichlicher, und gar nicht selten ist sie vollkommen vorherrschend. Sehr deutlich pflegt sie mit LÖFFLERschem Methylenblau hervorzutreten. Es ist auch wohl möglich, daß in manchen Sekreten sie von vornherein deutlicher zur Geltung kommt.

Das aber möchte ich an dieser Stelle als Ergebnis vielfacher Erfahrung hervorheben, daß diese Kaffeebohnenform nicht etwa einer bestimmten, besonders pathogenen Art eigentümlich ist, woran man denken könnte, weil MICHEL bei seinen sog. Trachomkokken und WILBRAND-SAENGER-STAEHLIN bei der Conjunctivitis folliculosa auf dieselbe besonders verwiesen haben; sondern der ganzen Staphylokokkengruppe ist diese Diplokokkenform eigentümlich, insbesondere auch den gewöhnlichen, nicht virulenten weißen Staphylokokken, wenn sie sich im Bindehautsekret vermehren. Grampositive Kaffeebohnendiplokokken sind im allgemeinen als Staphylokokken zu diagnostizieren[1]) und von vornherein bezüglich einer ätiologischen Deutung mit Vorsicht zu beurteilen; in der Mehrzahl der Fälle wird es sich um eine sekundäre Vermehrung, nicht die erste oder alleinige Ursache handeln.

Aus der großen Familie der Staphylokokken kann man nach dem Sekretbefunde allein eine Diagnose der Unterart nicht vornehmen, wenn auch hervorzuheben ist, daß die typischen »Trauben« bei den stark pyogenen Formen häufiger zu sein scheinen, während gerade bei den grampositiven »Pseudogonokokken« (womit nur an die Ähnlichkeit mit Gonokokken bei der einfachen Anilinfärbung erinnert werden soll) sehr oft die gewöhnliche saprophytäre Unterart vorliegt.

Auch wo auf der Kultur nur ein derartiger Typus, z. B. der wenig pathogene Staphylococcus albus non liquefaciens resp. Micrococcus candicans vorliegt, kann im Sekretpräparat eine sehr erhebliche Variierung der Größe und Anordnung sich finden.

Die bekannten Kulturmerkmale des Staphylococcus pyogenes aureus, des albus und des citreus (letzterer ist auch auf der Bindehaut der seltenste) sind in »Normale Bindehaut« und in der Schlußtabelle wiedergegeben. (Die pyogenen Formen verflüssigen Gelatine unter Säurebildung, der gewöhnliche Saprophyt meist nicht, obwohl seine Agar- und Serumkultur demjenigen des albus pyogenes nahesteht. Bei dem häufigsten weißen Saprophyten ist an der einzelnen Kolonie oft eine zarte konzentrische Zeichnung mit zentraler Prominenz zu sehen, aber nicht konstant. Er ähnelt in vielem der Abart Micr. candicans.)

Außer den genannten Vertretern der Staphylokokken am Auge findet man seltener und dann auch meist nur in einzelnen Kolonien, nicht als vorherrschenden Befund, andere Kokken, die ihnen im System nahestehen. Sie sind von nur geringer praktischer Bedeutung Ich verweise hierzu auf das Kapitel »Normale Bindehaut«, S. 32 ff.

Nicht selten begegnen uns im Bidehautsekret, auch bei Katarrhen anderer Ursache, z. B. im trachomatösen Sekret, auffällig große grampositive Diplokokken, an denen bei geeigneter Färbung der helle Teilstrich oft besonders deutlich ist (s. Tafel II, Fig. Vb). Auch diese können der gewöhn-

---

[1]) Es ist viel seltener, daß Streptokokken ausschließlich unter dieser Doppelform auftreten, cf. S. 191.

lichen weißen Abart zugehören. Es kann sich aber auch, besonders wenn sie zu vieren liegen, um eine grampositive Sarcine handeln, indem die Sarcinen im Bindehautsekret und auch in dem des Tränensackes weniger in Paketform, als in Vierer- oder Diplokokkenform auftreten (das gilt auch für die gramnegative Sarcine, s. Tafel II, Fig. IIIc). Bei kapselumgebenen Viererformen ist auch an Tetragenus zu denken (Sarcina tetragena Migula), den ich einige Male gezüchtet habe. Doch spielt derselbe in der Augenheilkunde keine praktisch bedeutsame Rolle. (Valude fand ihn im Sekret einer Dakryocystisis neonatorum.) Nach Migula können übrigens Tetra- und Sarcineformen sich aus den Staphylokokken entwickeln.

Während auf der normalen Bindehaut ebenso wie am normalen Lidrande vorwiegend weiße Staphylokokken, gelbe dagegen seltener gefunden werden, tritt auf der katarrhalischen Bindehaut der Aureus häufiger auf. Es wiederholt sich hier dasselbe, was wir auf der Haut bei akuten Ekzemen und was wir bei der Blepharitis beobachten, bei denen ebenfalls der Aureus mehr und mehr in den Vordergrund tritt. Die Erklärung dafür hat verschiedene Möglichkeiten zu berücksichtigen: Entweder erkranken diejenigen, welche den Aureus beherbergen, vorwiegend und vielleicht durch den Aureus an den betreffenden Entzündungen. Oder aber der Aureus gedeiht am besten bei Personen, welche derartig veränderte Gewebe bzw. Schleimhäute haben, auf die er dann weiter einwirkt. Daß letzteres tatsächlich in Betracht kommt, lehrt z. B. die Masernconjunctivitis, bei der, wenigstens in manchen Epidemien (Schottelius), Aureus in großer Häufigkeit sich findet, obwohl die Masern und auch die Bindehautreizung primär mit ihm nichts zu tun haben. Auch der Übergang des gewöhnlichen saprophytischen Staphylococcus in den pathogenen Aureus durch Änderungen des »Terrains« wäre zu diskutieren, da ja anderweitige Angaben in der Literatur vorliegen (s. deren Zusammenstellung bei M. Neisser) über solche Übergänge, Angaben, die freilich nicht immer die schon von Leber betonte Fehlerquelle berücksichtigen, daß gelbe und weiße Staphylokokken innig gemischt sein und beim Kultivieren zusammen übertragen werden können. Für diese Frage ist von Wichtigkeit, daß ich mit Dr. Rupprecht auch bei sonst als Saprophyten imponierenden Bindehautkokken öfters hämolytische Wirkung fand, also eine Eigenschaft, welche von M. Neisser nur den pathogenen zugesprochen wird.

Daß beim Aureus die Bildung des Farbstoffs (der übrigens zu den Lipochromen gehört und in Wasser nicht löslich ist) bei demselben Stamme sehr schwanken kann, ist jedem Bakteriologen bekannt, so daß Neisser es als naheliegend bezeichnet, den St. albus für einen Aureus zu halten, der sein Pigment durch äußere Umstände verloren hat. Es ist aber, um in dieser Auffassung nicht zu weit zu gehen, zu berücksichtigen, daß eine Überführung eines Aureus in einen Albus unter Erhaltung seiner sonstigen Eigenschaften noch nicht gelungen ist; eine Überführung des nicht verflüssigenden Staph. albus in den Aureus ist ebensowenig durchgeführt worden.

Literatur.

Axenfeld, Deutsche med. Woch., 1898, Nr. 1 u. »Ergebnisse« l. c.
Bach, Arch. f. Ophth., Bd. 40, 3, 1894.
Bach-Neumann, Arch. f. Augenh., 1898, 37, S. 93.
Bietti, Annali di Ottalmol., 1897.
Collica-Accordino, Supplemento al Policlinico, 1899 (Ref. Michel-Nagel, 1900, p. 249).
Coppez, Les conjonctivites pseudomembraneuses, Brüssel 1896.
Cramer, Arch. f. Gynäkol., Bd. 59, Heft 2, 1899.
Duane and Hastings, New York Med. Journa, 1906.

Gasparrini, Annali di Ott., 1895, Suppl. p. 30.
Gonin, Revue de la Suisse romande, 1899, Févr.
Groenouw, Arch. f. Ophth., 1901, Bd. 51.
Hirota, Über die Mikroorganismen der Conj. catarrh. Inaug.-Diss., Halle 1902.
Leber, Sattler, Verhandl. des internat. ophth. Kongresses, Heidelberg 1880.
Lehmann-Neumann, Bakteriologie, 3. Aufl., 1903.
Lundsgaard, Bakt. Stud. over Konjunktivitis. Kopenhagen 1900, p. 58.
Meijers, Inaug.-Dissert., Jena 1900.
Michel, Arch. f. Augenh., XVI, 1886 (Trachomcoccus).
Morax, Maladies de la conjonctive. Encyclop. franç. d'ophth. (Valude-Lagrange, 1905).
Morax und Elmassian, Verhandl. internat. ophth. Kongr., Utrecht.
Neisser, M., und Lipstein, Die Staphylokokken. Handbuch von Kolle-Wassermann, 1903, Bd. 3.
Poulard, Infection staphylococcique de la conjonctive. Arch. d'ophth. 1905, p. 603.
Randolph, John Hopkins Hosp. Bulletin, 1903.
Römer, Zeitschr. f. Hygiene, 1899, XXXII, Heft 2.
Samperi, Archivio di Ottalmol., 1906, XII, p. 106.
Smith, D., Arch. of ophth. 34 u. 35. 1905 u. 6.
Straub, Archiv f. Ophth., 1905, LX, 1.
Stephenson, Sidney, Note upon a forme of acute conjunctivitis associated with pus cocci. Lancet, 13. Nov. 1897.
Wilbrand, Saenger und Staehlin, Mitteil. der Hamburger Staatskrankenh. 1894.

VII. Seltenere Befunde.

1. Conjunctivitis durch Bacterium coli.

(Tafel I, Fig. V.)

Bei einer Blennorrhoea neonatorum fand Axenfeld (1896) Bacterium coli in Reinkultur, ebenso später Bietti, zur Nedden, Saemisch. In seiner Serie von Neugeborenenkatarrhen fanden Groenouw und Cramer zugleich mit Gonokokken einige Male Bakterien, welche zur Coligruppe gehörten, sich aber in einigen Einzelheiten von den ersterwähnten unterschieden. Axenfeld und Bietti betonen, daß das zunächst durchaus blennorhoische Bild wesentlich schneller abheilte, als die Gonoblennorrhoe (Saemisch) zu tun pflegt. Beim Tierversuch zeigten die Bazillen sich erheblich pyogen. Beim Erwachsenen berichtet über eine Conjunctivitis mit Bacterium coli Jarnatowski. Vossius und Markwaldt fanden im Sekret einer doppelseitigen Conjunctivitis mit Iridocyclitis nach Ruhr Bazillen der Coligruppe.

U. Tailor (1896) hat bei einer eigentümlich nekrotisierenden diphtherieartigen Erkrankung eines $1^1/_2$jährigen Kindes, welche einer Kalkverätzung ähnelte, ein Bacterium der Coligruppe gefunden, das bei Versuchstieren ebenfalls nicht Eiterung, sondern Nekrose hervorrief.

Beweisende Menschenimpfungen besitzen wir für das Bacterium coli nicht. Da Bact. coli aber für andere Schleimhäute, besonders die Blase, als Katarrherreger gilt, ist auch für Fälle, wo sich dasselbe in massenhafter Reinkultur im Conjunctivalsack fand, seine ursächliche Rolle annehmbar. Übertragbarkeit ist bisher nicht beobachtet. Die entzündungs- bzw. eitererregende Wirkung des Bacterium coli im Bulbus geht aus den Experimenten von Panas und Picot hervor.

[Einige Male ist Bacterium coli im Eiter von Dacryocystitis gefunden (Mircoli, Uhthoff, Mazet), ferner einmal bei Panophthalmie (Randolph), im Orbitaleiter (Löser) und einige Male bei Hypopyonkeratitis (zur Nedden, de Berardinis, Bietti).

Vor kurzem wurden mir von Dr. Parsons (London) Kulturen zugesandt, welche von zwei Fällen von Keratomalacia infantum herrührten,

welche, abgesehen von der fehlenden Indolbildung, in jeder Hinsicht dem Bacterium coli glichen, auch für die Kaninchencornea deutliche Pathogenität besaßen. Einen weiteren Fall hat Herr Dr. KAYSER an meiner Klinik beobachtet.]

Sekretbefund: Differentialdiagnostisch ist aus der Abbildung Tafel I zu erkennen, daß der nach GRAM negative Bacillus wechselnde Länge hat. Er zeigt sich gelegentlich auch als Doppelbacillus, doch nicht entfernt so konstant wie der Diplobacillus Morax-Axenfeld; im Gegenteil sind außerdem ganz kurze Einzelindividuen zu sehen, seltener auch längere Scheinfäden. Er kann deshalb bei genauerer Betrachtung mit den Diplobazillen nicht verwechselt werden. Größer ist die Ähnlichkeit mit ZUR NEDDENS Bazillen (s. Tafel III, Fig. III), doch sind dieselben häufiger leicht gebogen, außerdem etwas kleiner.

Seine Merkmale sind in Kürze die folgenden:

Kurze, nicht sporenbildende Stäbchen mit etwas abgerundeten Ecken, ohne Kapsel, etwa 0,7—0,8 μ breit, 1—3 μ lang, einzeln oder paarweise, selten länger; die kleinsten Stäbchen sehen aus wie längliche Kokken. Gramfärbung negativ; Eigenbeweglichkeit. [Diese Eigenbewegung ist — im Gegensatz zum Typhusbacillus — nicht besonders lebhaft, entsprechend dem Vorhandensein nur einer endständigen Geißel; nur sehr selten sind mehrere Geißeln vorhanden. In den Kulturen kann außerdem die Eigenbewegung schon nach relativ kurzer Zeit verloren gehen, indem die Bazillen die Geißeln abwerfen, die man dann in entsprechend gefärbten Präparaten frei in der Flüssigkeit findet, oft gequollen oder aufgerollt oder verflochten. Es ist deshalb wichtig, von Bazillen, welche sonst in die Gruppe des Bact. coli gehören, aber keine Eigenbewegung zu haben scheinen, auch ganz junge Kulturen darauf im hängenden Tropfen und mit Geißelfärbung zu untersuchen (cf. »Technische Bemerkungen«, S. 14). In dem von BIETTI publizierten Falle von Coliblennorrhoe konnten wir eine sichere Eigenbewegung nur in Kulturen finden, die nicht älter als 10—12 Stunden waren.] Fakultative Aërobiose. Wachstum auf allen Nährböden, auch bei Zimmertemperatur. Auf Gelatine breiten sich die weißlichgrauen, irisierenden Kolonien als ein rundliches oder zackiges Häutchen auch bei Zimmertemperatur schnell über die Oberfläche aus (Typhusbazillen nur langsam!). Eine Verflüssigung der Gelatine tritt nicht ein. Auf Agar grauweiße, glänzende, durchscheinende Beläge. In Bouillon diffuse Trübung, meist mit Bildung eines zarten Häutchens, unter Säurebildung, die in alten Kulturen wieder zurücktritt. Milch wird unter Säurebildung in wechselnd schneller Zeit koaguliert. In Traubenzuckerbouillon Säurebildung und Gasentwicklung (besonders Wasserstoff, etwas Kohlensäure). Auch im Zuckeragar- und im Zuckergelatinestich deutliche Entwicklung von Gasblasen. Auf alkalischer Kartoffel saftige, gelbliche Beläge. Zusatz von Kaliumnitrit und Schwefelsäure zu 24 stündigen Bouillonkulturen gibt Rotfärbung, d. h. Nitrosoindolreaktion. Die Deutlichkeit dieser Reaktion wechselt nach dem Nährboden; deshalb empfiehlt GÜNTHER immer eine Kontrolle mit sicherem Bact. coli.

Von den in unserer Literatur publizierten Fälle haben diejenigen von AXENFELD, TAYLOR, BIETTI, MIRKOLI, MERCANTI, MAZET, UHTHOFF, RICCHI, RANDOLPH, DE BERARDINIS, JARNATOWSKI, ZUR NEDDEN alle die genannten Merkmale des Bact. coli in verschiedenem Grade gezeigt. Die Befunde von GROENOUW sind insofern abweichend, als keine Gasbildung und keine Indolreaktion vorhanden war; auch die Bazillen von VOSSIUS

und Markwald waren nicht ganz typisch. Ob man solche abweichenden Befunde noch zur »Coligruppe« hinzurechnen soll, wird verschieden beantwortet. Es ist übrigens auch zu berücksichtigen, daß indolfreie Stämme bei längerer Züchtung eventuell doch noch Indol bilden (s. Morris, Arch. f. Hyg. u. Inf., Bd. 30, 1897, S. 309). Als Varietät des Bact. coli sind sogar Bazillen gerechnet worden, welche bei sonstiger morphologischer und kultureller Übereinstimmung keine Eigenbewegung zeigten, keine Geißeln hatten und kein Gas bildeten, ein Standpunkt, gegen den z. B. Günther u. a. Einspruch erheben.

Literatur.

Axenfeld, Ophth. Vers., Heidelberg 1896, Anm., Deutsche med. Woch., 1898, Nr. 1.
Bietti, Klin. Monatsbl. f. Augenh., 1899, S. 311.
de Berardinis, Annali di Ottalmol., 1904, XXXIII, p. 18.
Groenouw, Arch. f. Ophth., Bd. 52, 1900.
Jarnatowski (polnisch), ref. Michel-Nagel, 1898.
Markwald, Zeitschr. f. klin. Med., 1904, Heft 1/2.
Mazet, Thèse de Paris, 1895.
Mercanti, Annali di Ottalmol., 1872, vol. 21, p. 133.
Panas, Archives d'ophth., 1897, XVII, p. 273 und Soc. franç. d'ophth., 1897.
Picot, Archives d'ophth., 1897, XVIII, p. 341.
Randolph, Journ. of the Amer. Med. Ass., 1893, p. 440.
Saemisch, 2. Aufl. des Handbuchs, 1905.
Tailor, U., Lavori della clin. ocul. di Napoli, 1896, vol. 3, p. 273.
Vossius, Ophthalmol. Klinik, 1904, Nr. 2.
zur Nedden, Klin. Monatsbl. f. Augenh., XL, 1902, Bd. 1, S. 1.

2. Sogenannte Ozaenabazillen (Löwenberg) und Friedländers Pneumoniebazillen. Bacillus mucosus capsulatus.

(Tafel I, Fig. VI.)

Die Morphologie des Pneumoniebacillus ist aus den Abbildungen zu ersehen. Es sind unbeweglich plumpe Stäbchen verschiedener Länge.

Im Sekret immer sehr deutliche Kapsel, die bei kräftiger Färbung die Farbe viel stärker annimmt als diejenige der Pneumokokken.

Wächst auf allen Nährböden, auch bei Zimmertemperatur [1]). Gelatinestich gibt eine typische Nagelkultur, indem sich ein porzellanartiges Köpfchen über die Oberfläche erhebt. Keine Verflüssigung der Gelatine, aber etwas bräunliche Färbung des Nährbodens. Auf Agar und Kartoffel dicker, weißlicher Belag. In Zuckernährböden Gasentwicklung. Keine Indolbildung. Keine Sporenbildung. Die Kulturen sind sehr resistent. Fakultativ anaërob.

Färbung nach Gram negativ.

Pathogenität besteht für Mäuse und Hunde; Meerschweinchen sind weniger, Kaninchen gar nicht empfänglich. Letzteres gilt jedoch nur für subkutane und intraperitoneale Impfung. Im Glaskörper riefen diese Bazillen auch beim Kaninchen starke Entzündung hervor (Perles), und auch für Hornhaut und Vorderkammer sind sie pathogen.

Mit diesen Bazillen werden die sogenannten »Ozaenabazillen« und andere Kapselbazillen von vielen Seiten, besonders von W. Kruse, zusammengerechnet zu einer Gruppe (Bacillus mucosus capsulatus). In der Tat stehen sich diese Bakterien sehr nahe (cf. Abel, Die Kapsel-

[1]) Die ähnlichen intraepithelialen Bazillen, welche Herbert bei Keratitis punct. superfic. fand, ließen sich überhaupt bisher nicht züchten. Cf. Abschnitt »Keratitis«.

bazillen. Handbuch von KOLLE-WASSERMANN, III, 1903, S. 870 ff.). (Nahestehen auch der Bacillus des Rhinoskleroms, cf. »Lider« S. 67, und andere, hier nicht interessierende Bazillen, wie der Bacillus lactis aërogenes.)

Zwischen den Angehörigen dieser Gruppe finden sich manche Übergänge.

Die Erfahrung, daß bei Ozaena so oft ein Tränenleiden und Bindehautkatarrh sich finden, brachte TERSON und GABRIÉLIDÈS zu der Vermutung, daß die damals von LÖWENBERG-ABEL beschriebenen »Ozaenabazillen« auf der Bindehaut häufig sein müßten und daß ihnen für die Infektion von Epithelverletzungen, Operationen usw. in der Augenheilkunde eine erhebliche Bedeutung zukommen müsse. Die Autoren wurden in dieser Meinung dadurch bestärkt, daß sie in der Tat bei elf Ozänösen diese Bazillen sechsmal in Gestalt gramnegativer, wechselnd großer, kapselumgebener Stäbchen mit den charakteristischen Kultureigenschaften fanden. Auch ein Fall von Hornhautinfektion mit anschließender Panophthalmie ergab diesen Befund.

Seitdem hat sich die Auffassung über die LÖWENBERG-ABELschen Bazillen bekanntlich insofern geändert, als dieselben, so häufig sie in der Nase angetroffen werden, eine sichere ätiologische Bedeutung für die Ozaena doch nicht beanspruchen können[1]). Andererseits ist mehr und mehr ihre fast völlige oder völlige Übereinstimmung mit den bekannten FRIEDLÄNDERschen Pneumoniebazillen erkannt worden, mit denen sie alle morphologischen, tinktoriellen und fast alle kulturellen Eigenschaften teilen; auch die Tierpathogenität ist die gleiche. GOURFEIN betont als einzigen Unterschied, daß der Pneumobacillus Milch koaguliere, auf der Kultur einen etwas anderen Geruch entwickele und auch auf sauren Nährböden wachse, Unterschiede, die zu einer Abtrennung nicht genügen. Jedenfalls gehören beide Bazillen eng zusammen zu einer gemeinsamen Gruppe und es empfiehlt sich, um die Bedeutung derartiger Keime für die Augenheilkunde festzustellen, sie zusammen zu behandeln. Es sei hier gleich erwähnt, daß das Vorkommen solcher Bazillen am Auge nicht notwendig an den Befund von Ozaena in der Nase gebunden ist.

Es hat sich vielmehr gezeigt, daß die Erwartungen von TERSON und GABRIÉLIDÈS nicht zutrafen; der Pneumobacillus ist im Gegenteil am Auge ein relativ seltener Infekionserreger. Selbst im Tränensackeiter bei Ozänösen werden solche Bazillen nach den Untersuchungen von CUÉNOD, UHTHOFF-AXENFELD, GOURFEIN nur selten angetroffen; bei solchen Personen stehen die Pneumokokken im Vordergrunde, auch bezüglich der Hornhautinfektionen.

Soweit Pneumoniebazillen auf der Bindehaut gefunden worden sind, hat es sich im Gegenteil meistens um Nicht-Ozänöse gehandelt. Auch LODATO und ANGELUCCI betonen, daß die von TERSON und GABRIÉLIDÈS erörterte Beziehung der Ozaena zur Bindehaut nicht in dem Maße sich nachweisen läßt; er vermißte die Bazillen auf der Bindehaut auch in Fällen, wo er sie in der Nase nachweisen konnte.

Mir selbst sind sie bisher als ausschließliche Conjunctivitiserreger nicht begegnet; ich habe hier und da, aber selten, einzelne Exemplare von der Bindehaut bei anderen Katarrhen gezüchtet; außerdem aber fand ich sie reichlich im Sekret zweier Fälle von chronischer Conjunctivitis bei gleichzeitigem Tränenleiden. Die Abbild. 46

[1]) Cf. HASSLAUER, Zentralbl. f. Bakt., 1904, Bd. XXXIV, Ref. S. 353.

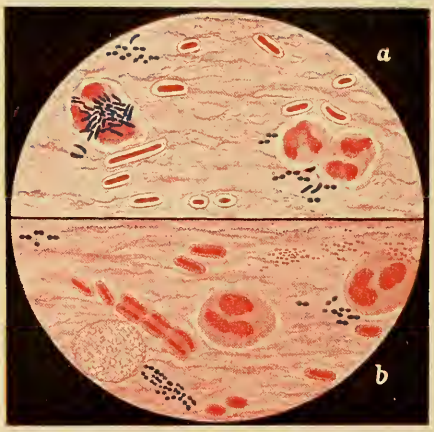

Abb. 46. Friedländersche Pneumobazillen von einer Dakryoconjunctivitis, außerdem in *a* Xerosebazillen, in *b* Influenzabazillen, ferner Pneumokokken (blau). Die Kapseln der Pneumoniebazillen erscheinen bei *a* hell, bei *b* (überfärbt mit Safranin) rot.

zeigt das Sekret eines Falles, den Herr Dr. Brons in der Freiburger Klinik untersuchte. Die Pneumobazillen sind hier sofort erkennbar an ihrer Größe und sehr deutlichen Kapsel; wo das Präparat sehr stark gefärbt ist, hat sich die Kapsel mitgefärbt. In diesem Falle sind gleichzeitig Xerosebazillen, Pneumokokken und Influenzabazillen in außerordentlicher Menge vorhanden. Auch das auf Tafel I abgebildete Sekretpräparat, welches nach einem Präparat von Herrn Kollegen zur Nedden abgebildet ist und welches im Verein mit dem in Abb. 46 dargestellten das etwas wechselnde Aussehen der Bazillen zeigt, ist von einer chronischen Conjunctivitis mit Tränenleiden. In diesem letzteren Falle war nur der Pneumobacillus vorhanden.

Reine Fälle von Bindehautinfektion durch den Pneumoniebacillus sind erst in der letzten Zeit in der Literatur etwas reichlicher vorhanden. Brayley und Eyre fanden ihn bei einer Conj. pseudomembranacea. Groenouw, Kreseritzki und v. Ammon sind ihm einigemale bei Neugeborenen begegnet; Gonin, Zia, Derby fanden ihn vereinzelt. Hirota fand den wohl identischen »Bacillus mucosus capsulatus« etwas häufiger und ist geneigt, ihn als Conjunctivitiserreger anzusehen. Relativ häufig fand ihn Gourfein; nämlich 23mal unter 450 Fällen; von keinem anderen Autor ist der Pneumobacillus am Auge so oft gefunden worden und Morax äußerst deshalb Zweifel an der Richtigkeit der Befunde.

Abb. 47. Friedländers Pneumoniebazillen, Agarkultur von einer Dakryoconjunctivitis. Gleichmäßiger Abstand zwischen den Bazillen durch schleimiges Zwischenmedium (konfluierende Kapseln). An Stellen stärkerer Erhitzung Bildung heller Höfe durch Retraktion.

Gourfein fand ihn viermal in Reinkultur bei Neugeborenenkatarrhen. Er beschreibt letztere als blennorrhoisch mittleren Grades; im Beginn waren oberflächliche Pseudomembranen vorhanden. Bei allen Fällen erkrankten beide Augen;

Hornhaut und Tränenwege zeigten keine Komplikationen. Dauer 1 bis 3 Wochen; in einem Falle entstand ein Rezidiv. Außerdem beobachtete Gourfein sieben Fälle von akutem Schwellungskatarrh, ähnlich dem Koch-Weeksschen, darunter zwei mit Hämorrhagien in der Conjunctiva bulbi. Weiter kamen zwölf Fälle von subakuter Conjunctivitis zur Beobachtung, die zum Teil der Diplobazillenconjunctivitis glichen, aber nicht so chronisch waren.

Gourfein betont das variable klinische Bild.

Eine weitere kasuistische Mitteilung einer Pneumobazillenconjunctivitis von großer Hartnäckigkeit liegt von Derby vor, eine weitere von Kreseritzi.

Eine Übertragung dieser Conjunctivitis auf andere Individuen ist bisher nicht beobachtet, es liegen nur sporadische Fälle vor und für Epidemien kommt sie kaum in Frage. Ebensowenig liegen beweisende Übertragungen von Reinkultur auf die menschliche Bindehaut vor. Trotzdem ist es wahrscheinlich, daß in den Fällen, wo die Pneumoniebazillen bzw. Ozaenabazillen sich reichlich im Sekret finden, sie die Ursache der Entzündung sind. Wieweit es dazu besonderer disponierender Umstände bedarf, läßt sich bisher nicht sagen. Jedenfalls ist diese Conjunctivitis selten.

Differentialdiagnostisch ist sie von Interesse für den Nachweis des Diplobacillus Morax-Axenfeld, der an Größe und Färbung nach Gram ihm ähnelt. Bei den Diplobazillen ist aber die Doppelform viel regelmäßiger. Die Pneumobazillen erscheinen in wechselnder Länge, oft einzeln, darunter ganz kurze und lange Individuen. Die Kapsel bei den Pneumobazillen ist sehr beträchtlich und gestattet sofort eine sichere Differentialdiagnose, da sie bei den Diplobazillen, besonders im Grampräparat, nur wenig oder gar nicht hervortritt. Die breiten hellen Höfe um die Pneumobazillen sind übrigens nicht überall nur Kapseln, sondern beruhen zum Teil auch darauf, daß gerade um solche Bakterien mit Schleimhülle beim Erhitzen sich die eiweißhaltige Sekretflüssigkeit besonders stark retrahiert. Erwärmt man vorsichtig oder fixiert man ohne Erhitzen, so ist das Bild ein anderes. Die Kapsel erscheint auch hier heller als der Bacillus, nimmt aber oft auch etwas Farbe an. Manchmal liegen Ketten oder Haufen von Bazillen in einer gemeinsamen, leicht gefärbten Hülle. Wo stark überfärbt ist, kann sich die Kapsel so dunkel färben, daß man sehr dicke, plumpe Bazillen zu sehen glaubt, in denen jedoch das Bacterium nur eingeschlossen ist.

Auch bei Untersuchung der Kulturen machen diese Umstände sich geltend. In Abbildung 47 ist oben eine etwas stärker erhitzte Stelle mit Retraktion der Grundflüssigkeit und breiten hellen Höfen, im übrigen liegen die Bazillen in einem gallertigen, sich färbenden Medium, das eine Berührung der einzelnen Bazillen untereinander verhindert und konfluierenden Kapseln gleichzusetzen ist.

Außerdem aber ist das kulturelle Verhalten und die Pathogenität des Diplobacillus völlig anders, indem letzterer nur auf Blutserum und menschlichem Nährboden bei Bruttemperatur zu wachsen pflegt, keinerlei Tierpathogenität besitzt, während der sogenannte Ozaenabacillus auf den gewöhnlichen Nährböden auch bei Zimmertemperatur in charakteristischer Weise wächst und für Kaninchen ein Eitererreger ist.

[Unter 40 Fällen von Dakryocystitis fand Gourfein viermal den Pneumobacillus, bei wechselnder Intensität des klinischen Bildes, ohne Veränderungen in der Nase, speziell ohne Ozaena. (Analoge vereinzelte Befunde sind schon

von Cuénod, Uhthoff und Axenfeld, Gerstenberger mitgeteilt; aus früherer Zeit liegt eine Mitteilung von Sattler vor, der [1887] als erster über Pneumoniebazillen berichtete, die er zweimal aus Tränensackeiter isolierte und deren eitererregende Wirkung für das Kaninchenauge er nachwies. Rein experimentelle Untersuchungen über diese Wirkung haben außerdem Mandry und besonders Perles angestellt, welch letzterer ähnlich wie Terson dem Pneumoniebacillus eine erhebliche Bedeutung in der Augenpathologie zuschrieb. Ferner hat Loeb bei Keratomalacia infantum und Étienne bei Dakryocystitis mit Ulcus corneae Pneumobazillen gefunden. Auch bei einigen Fällen von Hypopyonkeratitis fanden Gourfein, Basso, zur Nedden, Rupprecht, in Analogie zu dem Befunde von Terson und Gabriélidès, den Pneumoniebacillus.) Wenn aber Gourfein angibt, daß derselbe in gleichem Maße wie der Pneumococcus ein typisches Ulcus serpens erzeuge, sowie daß überhaupt alle Eitererreger sich der Cornea gegenüber klinisch gleich verhielten, so geht das zu weit (cf. Kapitel »Keratitis«).

Der Vollständigkeit wegen sei noch erwähnt, daß Pneumoniebazillen einigemale im Inhalte von Chalazien sich fanden (Priouzeau, Maklakow, cf. Abschnitt Chalazion). Wopfner fand ihn im Innern des Auges bei metastatischer Ophthalmie im Anschluß an Pneumonie, Pergens in einem metastatischen Orbitalabszeß.]

Die gezüchteten Pneumobazillen erwiesen sich als schwer eitererregend beim Tierversuch, ebenso wie schon früher die Experimente von Pereles ergeben hatten.

Literatur.

v. Ammon, Münch. med. Woch., 1901.
Basso, Cheratite ipopion nell' uomo e cheratite sperimentale da bacillo mucosus ozenae. La clinica ocul., 1903, p. 1479.
Cuénod, Dakryocystite ozéneuse. Arch. d'ophth., 1894, XIV, p. 495.
Derby, The bacillus pneumoniae found in a case of conjunctivitis. The Amer. journ. of ophth., 1905, p. 1.
Etienne, Zentralbl. f. Bakt., 1895, Bd. 18, S. 502.
Gerstenberger, Inaug.-Dissert., Würzburg 1895.
Gonin, Revue méd. de la Suisse Romande, 1899.
Gourfein, Revue méd. de la Suisse Romande, Févr. 1902.
Groenouw, Arch. f. Ophth., Bd. 52, 1901.
Hirota, Inaug.-Dissert., Halle 1901.
Lodato, Arch. di Ottal., 1902, Bd. 9, p. 80.
Loeb, Zentralbl. f. Bakt., 1891, Bd. 10, S. 369.
Mandry, Fortschritte der Med., 1890, Nr. 6.
Morax, Maladies de la conj., 1906.
Pereles, Erfahrungen über die durch den Friedländerschen Pneumobacillus hervorgerufenen Augenentzündungen. Naturforschervers. Wien 1894.
Sattler, Heidelberger ophth. Kongr., 1887.
Terson und Gabriélidès, Arch. d'ophth., 1894, t. 14, S. 488.
Uhthoff-Axenfeld, Arch. f. Ophth., Bd. 42, 1896.
Wopfner, Zur metastat. Panophthalmie. Naturforscherversamml. in Meran. Klin. Monatsbl. f. Augenh., XLIII, Bd. 2, S. 402.

3. Bacillus subtilis auf der Conjunctiva.

(Tafel III, Fig. VI.)

Auch auf der Bindehaut[1]) sind Bazillen, die zur »Subtilisgruppe« zu rechnen sind, gefunden worden, was bei ihrer weiten Verbreitung nicht anders zu erwarten ist. Zunächst als vereinzelter Nebenbefund von Shongolowicz, Puccioni, Hirota; rechnet man den

[1]) Cf. die Literatur im Kapitel »Normale Conjunctiva«.

B. mesentericus mit hierher, so wären noch Bach, Franke und Basso zu erwähnen. Auch ich bin auf der normalen und katarrhalischen Bindehaut einzelnen Subtilisbazillen mehrfach begegnet, kann jedoch der Darstellung von Ulbrich, daß die sporentragenden Saprophyten, d. h. die Subtilisgruppe »recht häufig« bei chronischem Katarrh anzutreffen sind, nicht beipflichten. Kayser hat pathogenen Subtilis im fadenziehenden Bindehautsekret eines Splitterverletzten gefunden, bei welchem im Bulbus keine Bazillen mehr nachweisbar waren. Von Gourfein und besonders von Michalski wird aber manchen hierher zu rechnenden Stämmen die Fähigkeit zugeschrieben, conjunctivitiserregend zu wirken. Michalski (Zentralbl. f. Bakt., 1904, XXXVI, S. 212) fand einen »Bacillus conjunctivitidis subtiliformis« bei einer Hausepidemie von Conj. acuta, welche 13 Personen befiel, später noch bei weiteren 50 Personen. Die Leute wohnten in einer »staubigen Fabrikgegend«. Dreimal waren Staphylokokken beigemengt, nur einmal Xerosebazillen. Länger dauernde Einreibung rief auf der Conjunctiva des Kaninchens eine schnell vorübergehende Entzündung hervor; in den Glaskörper eingespritzt erzeugten sie Panophthalmie. Andere Tierimpfungen blieben negativ. Filtrierte Kulturen riefen auch im Auge keine Entzündung hervor.



Abb. 48. B. subtilis aus traumatischer Panophthalmie. Agarkultur. 1000fache Vergr. (Gramsche Färbung.)

Die Bazillen verhielten sich morphologisch und kulturell folgendermaßen: Bewegliche, große Stäbchen, 2,0—2,5 μ lang, 0,5—0,6 μ dick, an den Enden abgerundet, mit Geißeln, gruppieren sich gern zu Scheinfäden, färben sich im Sekret oft granuliert, sind grampositiv, enthalten in älteren Kulturen zentrale Sporen, Milch wird peptonisiert. Aërobes Temperaturoptimum bei 37°. Auf Bouillon leicht nach unten sinkende, faltige, gelbbraune Haut, diffuse Trübung, die sich wieder aufhellt. Gelatineplattenkolonie zackig begrenzt, doch ohne Strahlenkranz; Gelatinestich verflüssigt, aber auch ohne Ausstrahlung, vielmehr dringen in den Nährboden ciförmige Körnchen ein. Auf Agar, das sich allmählich rostig färbt, graue runde Kolonien. Längs des Striches massives weißlichgelbliches, faltiges Häutchen. Auf Kartoffel anfangs graues, dann schokoladenbraunes, faltiges Häutchen. Blutserum wird langsam verflüssigt.

Michalski betont, daß die Bazillen in manchem dem Heubacillus, in anderem dem B. megatherium glichen. Jedenfalls dürfe man nicht alle großen, sporenhaltigen, grampositiven Bazillen für unschuldige Heubazillen halten.

Gourfein (Internat. Ophth. Kongreß, Luzern 1904. Verhandlungen B. S. 11) hat Bakterien dieser Gruppe hier und da so reichlich im Conjunctivalsack gefunden, daß er ebenfalls eine Subtilisconjunctivitis anerkennt. [Dorland Smith fand bei mehreren Conjunctivitis-

fällen aus einer sehr staubigen Gegend reichlich Subtilis. Eine Mischung von Koch-Weeksbazillen und Subtilis fand POLLOCK (l. c.) bei einer akuten Conjunctivitis. SAMPERI fand Subtilis bei Conj. folliculosa als Nebenbefund (cf. S. 246).] Die kulturellen Eigenschaften der von ihm gefundenen Bazillen zeigte weitgehende Übereinstimmung mit denen von MICHALSKI und SILBERSCHMIDT; die Kolonien auf Agar, die bei MICHALSKI atypisch, glatt berandet waren, zeigten bei GOURFEIN die Ränder, wie ich sie auf Abb. 49 von einem Hackensplitterstamme gewonnen habe.

Die klinischen Merkmale der Subtilisconjunctivitis wechselten nach GOURFEIN zwischen dem Bilde des akuten Katarrhs und der leichten Conjunctivitis. Sechsmal war die Entzündung einseitig. Die Dauer betrug 6—18 Tage unter Argentumbehandlung. Zweimal bestanden oberflächliche Hornhautulcerationen, hatten aber in den beobachteten 17 Fällen das Gemeinsame, daß sie alle die Folge von irgendwelchen Verletzungen waren. Alle Patienten waren Landbewohner. Fünf darunter waren Kinder, denen eine Hand voll Erde ins Gesicht ge-

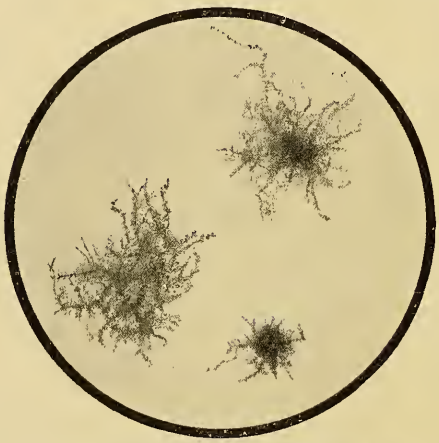

Abb. 49. B. subtilis aus einer traumatischen Panophthalmie. Agarplattenkolonien. (30fache Vergrößerung.)

Abb. 50. Gelatinestichkultur von pathogenem Subtilis vom Auge.

worfen worden war; ebenso führten die anderen die Entzündung auf eingedrungene Erde zurück. GOURFEIN konnte bei fünf Personen noch Erdpartikel finden, die Subtilis enthielten, dreimal in sehr virulenter Form. Fünfmal fand sich Subtilis allein, dreimal gleichzeitig Staph. aur., zweimal Streptokokken und zweimal Pneumokokken.

Auf der Bindehaut des Kaninchens riefen die Kulturen einen heftigen Katarrh hervor, wenn die Schleimhaut skarifiziert worden war. In der Cornea war die Impfung so gut wie negativ; Injektion in die Vorderkammer rief mäßige Iritis hervor, erst bei Einspritzung von $^1/_2$ ccm trat Pupillarverschluß ein. Vom Glaskörper aus trat Panophthalmie ein, ohne Allgemeininfektionen, unter raschem Verschwinden der Bazillen. Im Tränensack riefen sie keine eigentliche Dakryocystitis, sondern nur leichte Reizung (Epiphora) hervor.

Der positive Impfbeweis fehlt zwar bisher für die menschliche Bindehaut. Aber die Befunde und Experimente von GOURFEIN sprechen

doch dafür, daß bei Bindehautverletzungen mit Erde die Conjunctivitis vielleicht nicht nur die Folge des Traumas und der Fremdkörper ist, sondern daß die Bazillen an ihr beteiligt sind. Dafür spricht auch ihr langes Verweilen im Conjunctivalsekret.

Jedenfalls ist aber ein reichlicherer Subtilisbefund in der Bindehaut, der als ätiologisch bedeutsam diskutiert werden dürfte, ein seltenes Vorkommnis. Wenn ich absehe davon, daß er sich in der Conjunctiva von Hackensplitterverletzten massenhaft und längere Zeit finden kann, so ist mir unter tausenden von Sekretuntersuchungen ein Fall, den ich als »Subtiliseonjunctivitis« hätte ansprechen dürfen, nur einmal begegnet.

(Nähere Angaben über die sonstigen Subtilisbefunde im Auge, über experimentelle Untersuchungen, die Biologie des Subtilis und die Literatur cf. das Kapitel »Wundinfektionen« S. 81.)

4. **Ulcus molle** (weicher Schanker) der Conjunctiva ist von Vignes (Bulletin de la Soc. franç. d'ophthalm., 1898, p. 94) beobachtet worden. Die Ducreyschen Streptobazillen wurden nachgewiesen. (Weiteres über Nachweis und Diagnose der Bazillen vergleiche Abschnitt »Liderkrankungen« S. 69.)

5. **Rotz** (Morve) kann in seltenen Fällen seinen Weg durch die Conjunctiva nehmen. Nicolle und Dubos (Presse Médicale, 1902, II, p. 977, referiert von Petit in Annales d'ocul., CXXIX, 1902, p. 157) haben einen Fall beschrieben, wo die Bindehaut die Eintrittsstelle war. Die anfängliche Bindehautreizung ging aber bald vorüber, dann schloß sich eine schmerzhafte Schwellung der Präaurikulardrüse an, dann folgten die Erscheinungen an Mund und Nase. In der Literatur sind fünf weitere derartige Fälle vorhanden, darunter der von Gourfein, bei welchem auf der ulcerierten Conjunctiva Rotzbazillen kulturell und durch Impfung nachgewiesen wurden (Gourfein, Marignac et Valette, Revue méd. de la Suisse romande, 1897, XVII, p. 737, und Ann. d'ocul. CXXI, 1899, p. 292).

Ein weiterer Fall von Strzeminski (Un cas de morve primitive de la conjonctive tarsienne. Postemp. Okul., 1900, Nr. 1) wird von Morax angezweifelt, weil der Impfbeweis fehlt.

Bei der Seltenheit der Erkrankung sei hier bezüglich der genaueren Eigenschaften der Rotzbazillen (schlanke, 0,5—1 μ breite, 2—3 μ lange, gramnegative, oft fragmentiert gefärbte Stäbchen, die sich nur blaß färben; auf Agar und Gelatine ähnlich wie B. coli wachsend, aber auf Zuckernährboden kein Gas bildend; auf Kartoffel gelber, später brauner Belag. Für Meerschweinchen sehr pathogen) auf die bakteriologischen Lehrbücher verwiesen.

Impfung der Bindehaut des Kaninchen ergab nach Galtier und Conte (Ann. d'ocul., 1902, CXXVIII, p. 300) tödliche Allgemeinerkrankung. Impfung der verschiedenen Teile des Bulbus ergab Knötchen, Ulcera und schließlich Zerstörung des Auges; von dem Schädelinnern aus entstand schwere Neuritis optica (Tedeschi, Annali di Ottalmol., XI, p. 96, ref. Ann. d'ocul., 1893, T. CX, p. 216).

[Eine »**Aktinomykose der Bindehaut**«, eine »aktinomykotische Conjunctivitis« ist bisher nicht beobachtet. Die immer noch so gedeuteten Fälle von de Vincentiis (Lavori della Clin. ocul. di Napoli) und von Demicheri (Archives d'ophth., 1899, p. 102) stellen in Wirklichkeit die von Fuchs und

Wintersteiner beschriebenen Konkremente der Bindehaut dar (cf. auch S. 258 ff.).]

6. **Soor** ist auf der Bindehaut von Pichler bei Conj. pseudomembranacea neben Streptokokken und Doppelstäbchen gefunden worden[1]; in einem zweiten Falle desselben Autors[2] erkrankte ein Kind an Scharlach, Keuchhusten und Varicellen; es bildete sich eine schwere Entzündung der Bindehaut mit Nekrose beider Hornhäute, und der die Augen bedeckende, trockene, grauweiße, säuerlich riechende Belag, der sich ebenso in Mund und Nase fand, enthielt massenhaft Soor. (Soor an den Lidern cf. S. 67.)

7. Die bakteriologischen Befunde bei **Parinauds Conjunctivitis** sind bisher nicht einheitlich. Nach den Literaturzusammenstellungen von Verhoeff-Derby, Kayser, Hoor war der Befund öfters ganz negativ, in anderen Fällen fanden sich die üblichen Xerosebazillen und Staphylokokken. Bei einem Falle von Scholtz wurde wiederholt in Reinkultur ein gramnegativer Bacillus mit Polfärbung gefunden, unbeweglich, nicht sporenbildend, auf allen gebräuchlichen Nährböden, mit Ausnahme der Kartoffel, auch bei Zimmertemperatur als fakultativer Aërobier gut wachsend. Auf Gelatine entwickelten sich gelappte, fein-granulierte, nicht verflüssigende graue Kolonien, ebenso auf Agar, auf Löfflerschem Blutserum nur punktförmige Kolonien. Länge 0,5—1,5 μ, Breite halb so groß; im Gewebe länger und schlanker, in älteren Bouillonkulturen kürzer, fast kokkenförmig und öfters in Ketten. Für Mäuse und Hühner war der Bacillus pathogen. Letztere starben an Diarrhoe. Der Bacillus hatte größte Ähnlichkeit mit dem Bacillus gallinarum und gehört jedenfalls zur Gruppe der Polbakterien (Pest, hämorrhagische Septikämie u. a.). Die beigegebene Abbildung ist nach einer Reinkultur angefertigt, welche Herr Dr. Scholtz mir freundlichst überließ.

Abb. 51. Scholtz' Bazillen bei Parinaudscher Conjunctivitis. *a* 4 Tage alte Blutserumkultur; Involutionsformen. *b* 4 Tage alte Agarkultur bei Zimmertemperatur; Bazillen typisch. *c* Bodensatz von 6tägiger Bouillonkultur (überfärbt). 1000fache Vergr.

Es handelt sich jedenfalls um einen interessanten Befund. Da derselbe vereinzelt dasteht, ist seine ätiologische Beziehung zur Parinaudschen Conjunctivitis nicht wahrscheinlich, wenn auch nicht bestritten werden soll, daß er in dem vorliegenden Falle an der Entzündung mitgewirkt haben kann.

Ebenso ist es trotz der Ähnlichkeit mancher histologischen Bilder bisher nicht wahrscheinlich gemacht, daß Tuberkulose die Ursache ist. Alle Impfversuche haben bisher fehlgeschlagen, ebenso das Suchen nach Tuberkulosebazillen. Doch wird diese Frage weiter zu prüfen sein, ebenso wie die andere, ob ein »animaler« Ursprung anzunehmen ist und welcher.

Literatur cf. bei Hoor, Klin. Monatsbl. f. Augenh., 1906, Bd. I, S. 289 und Scholtz, Arch. f. Augenh., LIII, 1905, S. 40.

---

[1] Beiträge zur Augenh., 1895, 24.
[2] Zeitschr. f. Augenh., III, Ergänzungsheft, 1900, S. 669.

Masernconjunctivitis.

Daß die bekannte Conjunctivitis im Beginn der Masern in erster Linie exanthematisch ist und nicht auf einer Infektion mit den bekannten Conjunctivitiserregern beruht, ergibt sich aus der Verschiedenartigkeit der erhobenen Befunde.

Giarré und Picchi fanden bei zahlreichen Masernkranken Influenzabazillen, ebenso M. Neisser und A. Mayer[1]), Morax dagegen bei 22 unter 26 Fällen nur die gewöhnlichen Bindehautsaprophyten. (Dasselbe habe ich beobachtet.) Bei einem Fall fanden sich Influenzabazillen, zweimal Koch-Weeksbazillen, einmal Diplobazillen. Doch hält Morax diese vier Fälle für sekundäre Bindehautentzündungen.

Schottelius[2]) fand bei 40 Fällen fast immer Xerosebazillen, regelmäßig Staphylokokken, darunter 25 mal den Aureus, außerdem sechsmal den Streptococcus pyogenes (außerdem einmal Proteus, einmal Diplobacillus Morax-Axenfeld, einmal »Luftkokken«). Die Epidemie zeichnete sich durch hohe Mortalität aus; bei 50 % der Sektionen wurde Streptokokkensepsis nachgewiesen. Im Verlauf und im Anschluß an die gleiche Epidemie sah Axenfeld[3]) auffallend viel schwere Bindehaut- und Hornhauterkrankungen, darunter mehrere Streptokokkendiphtherien mit Nekrose der Cornea. Der relativ häufige Streptokokkenbefund bei der anfänglichen Conjunctivitis hat also der speziellen Schwere der Sekundärerscheinungen entsprochen.

Schwere Katarrhe und Hornhautprozesse durch Pneumokokken beobachtete nach Masern Hertel[4]).

Die Bindehautflora ist also insofern keineswegs nebensächlich. Die Häufigkeit der Influenzabazillen spricht dafür, daß dieselben, wie auch andere Bakterien, bei dem exanthematischen Prozeß einen besonders guten Nährboden finden, oder daß beide Infektionen sich gern vereinigen. Besonders gern bereiten die Masern auch den Boden für die sogenannten skrofulösen Augenleiden (cf. S. 232).

Beim **Frühjahrskatarrh**, auch bei sezernierenden Fällen sind bisher keine ätiologisch verwertbaren Befunde erhoben; auch ich habe mich vergeblich darum bemüht. Das gleiche berichtet Saemisch. Man findet höchstens die bekannten Bindehautsaprophyten; zu diesen sind auch die angeblich positiven Befunde von Bellinzona (Bollet. della Soc. Med. Chir. di Pavia, 1901, $^3/_4$) zu rechnen, dessen Angabe, mit denselben das erste Stadium des Prozesses am Limbus des Kaninchens erzeugt zu haben, in keiner Weise überzeugend wirkt.

Parisotti (Soc. franç. d'ophth., 1901, S. 298) will in mikroskopischen Schnitten in den Limbuswucherungen Blastomyceten (Hefen) nachgewiesen haben und erwähnt, daß Fortunati Hefen davon gezüchtet habe (Archivio di Ottalmol., 1904, p. 81). Eine ätiologische Bedeutung solcher Befunde ist jedoch keineswegs erwiesen, wie überhaupt die infektiöse Natur des Leidens noch vielfach ganz bestritten wird (cf. Dimmer, Wien. klin. Wochenschr., 1905, 2). Ich selbst habe Blastomyceten nicht finden können.

---

[1]) Münch. med. Wochenschr., 1904.
[2]) Klin. Monatsbl. f. Augenhellk., 1904, XVII, I, S. 565.
[3]) Ebd. S. 576.
[4]) Arch. f. Ophth.. LIII, 1902, S. 503.

VIII. Sogenannte skrofulöse (phlyktänuläre, ekzematöse) Entzündungen.

Das bekannte klinische Bild der Keratoconjunctivitis phlyctaenulosa (scrophulosa, eccematosa) hat natürlich von vornherein den Gedanken nahegelegt, daß die einzelne Phlyktäne, dieses subepitheliale Infiltrationsknötchen, einer umschriebenen ektogenen Infektion seine Entstehung verdanke, zu der hin nach den bekannten Erfahrungen der Entzündungslehre sich die Leukocyten zusammenfinden. Die »Verletzlichkeit« des Epithels, welche den sog. Skrofulösen seit Virchow beigelegt zu werden pflegt, gebe zu diesen häufigen Infektionen die Gelegenheit. Dieser nächstliegende Gedanke hat auch im Beginn der bakteriologischen Ära von verschiedenen Seiten (Duclos und Boucheron, Leber, Sattler, Gifford, Straub, Gallenga) eine Bearbeitung erfahren. Während aber diese Autoren die von ihnen gefundenen Bakterien zumeist nur mit Einschränkung ätiologisch verwerteten, haben Burchard und Bach, D. Smith sich bestimmt dahin ausgesprochen, daß die Phlyktäne eine umschriebene Impfung mit Eitererregern, besonders mit Staphylokokken sei.

Die Angaben von Burchard müssen jedoch schon deshalb aus der Diskussion ausgeschlossen werden, weil dieser Autor weder angab, wie alt die von ihm untersuchten Phlyktänen waren, noch auch, in welcher Zahl die beschuldigten Mikroorganismen gefunden wurden. Aus dem gleichen Grunde ist auch die neuere Arbeit von A. Michel (Bordeaux) nicht zu verwerten. Eine genaue Angabe über diese Punkte ist nämlich unbedingt nötig, weil in älteren Exemplaren dieser oberflächlichen Eruptionen aus dem Nachweis einzelner Keime natürlich gar nichts für die primär-ätiologische Bedeutung derselben zu schließen ist, ebensowenig, wie der Nachweis von Staphylokokken in Variolapusteln, Pemphigusblasen usw. eine ätiologische Bedeutung beanspruchen kann. Andererseits könnten in älteren Phlyktänen die etwaigen Erreger bereits beseitigt sein, entsprechend den Tierexperimenten von Bach, bei welchen in die Bindehaut eingebrachte Staphylokokken schon nach wenigen Tagen nicht mehr nachweisbar waren.

Dieses Bedenken, daß auf einer, schon normalerweise bakterienhaltigen, bei diesen Skrofulösen oft staphylokokkenreichen Schleimhaut oberflächliche Erkrankungen sich schnell sekundär infizieren können, muß bei dieser ganzen Frage besonders sorgfältig erwogen werden. Um die Phlyktänen für Impfinfiltrate der bekannten Eitererreger, besonders der Staphylokokken erklären zu dürfen, müßte im Inhalt beginnender Phlyktänen regelmäßig eine entsprechende Zahl dieser Mikroben nachgewiesen werden. Dies ist jedoch nach den Angaben von Axenfeld und von Bach-Neumann, L. Müller durchaus nicht der Fall. Im Gegenteil haben die Untersuchungen ergeben, daß gerade bei frischen Phlyktänen relativ oft ein negativer Befund erhoben wird, und auch bei einem Teil der anderen Fälle ist die Zahl der gefundenen, übrigens verschiedenartigen Kolonien so gering, daß sie nicht mit Sicherheit als Ätiologie herangezogen werden können.

Gifford und Straub wollen die Lokalisation am Sklerallimbus darauf zurückführen, daß die mit Staphylokokken oder ihren Toxinen beladene Tränenflüssigkeit in der Rinne zwischen Cornea und Sklera stagniere. Die Existenz einer solchen Rinne kann ich nicht zugeben, der Übergang der Oberfläche der Conjunctiva bulbi in die der Cornea ist vielmehr ein allmählicher, und wenn sich die Conj. gegen die Cornea abhebt, bei manchen skrofulösen Ophthalmien, so ist das schon eine Folge der Reizung. Straub will den ersten Beginn der Phlyktänen auf Toxinreizung zurückführen, woran sich die

Bakterieninvasion anschließe. Für sehr viele Fälle, wo keine oder nur wenige Staphylokokken im Bindehautsekret gefunden werden, ist die angenommene lokalisierte Toxinkonzentration nicht haltbar. Übrigens nimmt Straub mit dieser Auffassung für die Phlyktäne eine erste, nicht auf lokalisierter Impfung beruhende Veränderung des Limbus an! In gleicher Weise hat schon Bach in einer späteren Mitteilung seinen Standpunkt dahin modifiziert, daß für die kleinen, bläschenartigen Eruptionen im Hornhautepithel eine vorausgegangene Kokkenlokalisation nicht behauptet werden könne.

Meijers zieht aus seinen Ergebnissen den Schluß, daß die Staphylokokken für diese Augenkrankheit nicht bedeutungslos sind. van Haaften, ein Schüler Straubs, drückt sich dahin aus, daß die Staphylokokken bei der Entstehung der Ophthalmia scrophulosa eine aktive Rolle spielen; er kommt zu diesem Schlusse, weil er sie im Conjunctivalschleim relativ häufiger dabei fand, als bei Gesunden und bei anderweitigen Reizungen. Den Inhalt von Phlyktänen haben diese Autoren jedoch nicht untersucht, weshalb für die Frage nach der Entstehung dieser Eruptionen ihr Material nicht entscheidend ist. Wenn van Haaften die Augenveränderungen einfach als »Staphylokokken-Skrofulose« bezeichnet, so geht das zu weit, da über ein Drittel seiner Fälle negative Kultur ergab. Auch Morax gibt an, im Bindehautsekret von Phlyktänulären öfters Staphylokokken, oft aber auch gar keinen verwertbaren Befund erhalten zu haben; er erklärt deshalb ihre ätiologische Bedeutung für zweifelhaft. Als Bezeichnung erscheint ihm und Leber Conjunctivitis »impetiginosa« am richtigsten.

Wie sehr die Frage der sekundären Infektion zu beachten ist, geht auch daraus hervor, daß oft auch die unvermeidlichen sog. Xerosebazillen angetroffen werden. Jedenfalls ist damit die Auffassung, daß die Phlyktäne in der Regel durch eine lokalisierte Staphylokokkenimpfung entsteht, als nicht genügend bewiesen anzusehen. Damit soll nicht gesagt sein, daß Staphylokokken gar nicht in Betracht kämen; ebenso wird ihr Hinzutreten zu einem entzündlichen Prozess den weiteren Verlauf beeinflussen können. Das gilt sowohl für die Bindehaut wie für die Cornea.

Die an der menschlichen Bindehaut von Burchard und von Bach vorgenommenen Impfungen, bei denen sie in eine Impftasche der Conjunctiva bulbi reichlich Staphylokokken einbrachten, sind für diese Frage nicht entscheidend. Denn der Entwicklung der Phlyktänen gehen solche schwere Gewebstrennungen nicht voraus; auch kann man auf diesem Wege mit sehr verschiedenen Bakterien einen kleinen Abszeß erreichen. Wenn Bach dagegen die Conjunctiva bulbi nur mit einer Nadel ritzte und dann virulenten Aureus in den Conjunctivalsack brachte, wie dies früher auch schon Leber mit negativem Resultat getan, so erhielt er im Gegenteil keine Phlyktänen. Kleine aseptische Verletzungen bei ausgesprochen Skrofulösen, die soeben an Keratoconjunctivitis eccematosa gelitten hatten, zogen ebenfalls keine Phlyktänenbildung nach sich.

Auch die Untersuchung des Conjunctivalsekrets solcher Fälle, selbst bei stärker sezernierendem Schwellungskatarrh, ergibt auffallend oft ein negatives bakteriologisches Resultat, resp. nur sog. Xerosebazillen und einzelne Mikroorganismen ohne sichere Bedeutung. Wenn Bach der Meinung ist, daß durch die Tränen eben die Keimzahl stark vermindert werde, so ist dem entgegenzuhalten, daß im Sekret der sichergestellten anderen Bindehautinfektionen bei gleich starker Absonderung die Keime sich reichlich zu finden pflegen. Gerade das ist bei vielen dieser sog. skrofulösen Katarrhe im Gegensatz zu den anderen so sehr auffällig, daß man reichliche Absonderung, aber keine oder nur einzelne Mikroorganismen findet. Nur in einem Teil der Fälle,

besonders bei gleichzeitigem impetiginösen Ekzem findet man reichliche virulente gelbe Staphylokokken oder Streptokokken.

Hier und da sind auch zweifellose Conjunctivitiserreger anzutreffen. Daß diese letzteren bei skrofulös veranlagten Personen das Bild der phlyktänulären Erkrankung hervorrufen können, ist sicher. Morax und Axenfeld beobachteten dies bei der Diplobazilleninfektion, Gasparrini und Axenfeld bei Pneumokokkenconjunctivitis. Bei manchen Epidemien scheint auch ohne erkennbare allgemeine Anlage es zu reichlicher Phlyktäneneruption zu kommen; so ist die von anderen nur gelegentlich und z. B. von L. Müller nur bei »Skrofulösen« beobachtete Eruption von phlyktänenartigen Bildungen am Hornhautrand bei der Koch-Weeksschen Bazillenconjunctivitis in der von Markus beobachteten Epidemie regelmäßig hervorgetreten. Vielleicht entspricht dies dem von der früheren Wiener Schule als pustulöse Conjunctivitis bezeichneten Bilde. Morax will diese Limbuseruptionen nicht mit echten Phlyktänen identifizieren; er bezeichnet sie als Bläschen im Gegensatz zu den, ein subepitheliales Knötchen darstellenden Phlyktänen. Die Bildung solcher Limbuseruptionen ist also nicht unbedingt von sog. Skrofulose abhängig, wie dies auch von Uhthoff, Schmidt-Rimpler, Schleich-Reuchlin betont wird und wie auch daraus wahrscheinlich wird, daß bei Patienten mit einzelnen Phlyktänen die diagnostische Tuberkulinreaktion gelegentlich negativ ausfällt. Für das Bild der rezidivierenden Keratoconjunctivitis, mit der eigenartigen vaskularisierenden Keratitis (besonders dem Pannus und der Keratitis fasciculosa), ist jedoch nicht von der Hand zu weisen, daß zu seinem Zustandekommen es nicht allein äußerer Reize, sondern einer ganz besonderen Reaktionsweise des Terrains bedarf. Ich habe bei solchen Fällen mit Neu-Tuberkulin immer eine positive Tuberkulinreaktion erhalten.

Die angeführten Beobachtungen, nach denen in der Tat die bekannten Infektionen bei Skrofulösen jenes Bild hervorrufen können, beweisen, daß eine äußere Infektion den Anlaß bilden kann. Ob dabei die Phlyktäne einer umschriebenen Impfung mit diesen Erregern gleichkommt, ist damit noch nicht bewiesen.

Solche Fälle, wo bei einer Conjunctivitis der bekannten Erreger Phlyktänen aufschießen, sind vielleicht besonders geeignet zur Feststellung, ob die einzelne Phlyktäne durch Impfung mit jenen Keimen entsteht oder nicht; wenigstens würde ein negativer Ausfall einer darauf gerichteten Untersuchung dafür ins Gewicht fallen, daß Phlyktänen ohne lokalisierte Impfung in der gereizten Schleimhaut entstehen können.

Es ist nach all diesen Erfahrungen nicht gerade wahrscheinlich, daß das Krankheitsbild der Keratoconjunctivitis ein ätiologisch einheitliches, spezifisches ist. Sondern es ist die Art und Weise, wie die Bindehaut auf Reize verschiedener Art reagiert, und zwar vorwiegend bei Skrofulösen.

Will man die mit unseren Methoden bakteriell negativen Fälle doch als infektiös ansprechen, schon aus theoretischen Gründen, so muß man entweder annehmen, daß bei solchen Fällen uns noch unbekannte Mikroorganismen im Spiele sind; das gleiche könnte natürlich auch bezüglich der Entstehung der einzelnen Phlyktänen der Fall sein. Andererseits ist aber auch die Möglichkeit nicht als ganz ausgeschlossen anzusehen, daß doch auch endogene Reize eine Rolle spielen. Sehen wir doch z. B. bei Herpes zoster und dem Herpes febrilis umschriebene Läsionen in der durchsichtigen Cornea entstehen; kennen wir doch zweifellose endogene Conjunctividen, z. B. die metastatisch gonorrhoische, die experimentell endogene mit pathogener Hefe (E. Cohn). Daß wirklich eine rein endogene Keratoconjunctivitis phlyctaenulosa vorkommt,

ist damit natürlich in keiner Weise als bewiesen anzusehen. Die Möglichkeit aber ist zu überlegen.

Bruns stellt in seiner Arbeit meine Auffassung von der Pathogenese der phlyktänulären Prozesse folgendermaßen dar: »A. glaubt, daß die Skrofulose als ausschlaggebender ätiologischer Faktor die phlyktänulären Prozesse auf endogenem Wege erzeugt, während die übrigen ektogenen Schädlichkeiten nur eine sekundäre Rolle spielen.«

Diese Darstellung ist nicht richtig. Ich habe niemals positiv behauptet, daß die Skrofulose auf rein endogenem Wege eine phlyktänuläre Entzündung erzeugt. Sondern ich habe im Gegensatz zu den Meinungen, welche unter Vernachlässigung der endogenen Faktoren mit dem Befunde von Staphylokokken das Problem gelöst zu haben glaubten, u. a. betont, daß wir zurzeit nicht berechtigt seien, die Möglichkeit einer endogenen Entstehung auszuschließen. Ob aber eine solche endogene Entstehung wirklich vorkommt, in welchem Umfang und auf welche Weise, ist damit vollständig offen gelassen. Es ist ein großer Unterschied zwischen: »Die Krankheit entsteht auf endogenem Wege« und »die Möglichkeit einer endogenen Entstehung ist nicht auszuschließen, d. h. sie ist diskutabel«; (ebenso ist unzutreffend, wenn Krause zitiert, ich hätte mich »gegen die Bakterienätiologie« ausgesprochen.)

Es muß hier noch betont werden, daß auch die mikroskopische Untersuchung unter Zuhilfenahme von Bakterienfärbungen im Inneren frischer Phlyktänen keine Mikroorganismen ergeben hat (Axenfeld, Leber, Wagenmann, L. Müller, Hertel, Mayou). Ebenso hat die Übertragung von Phlyktänen in die Vorderkammer von Kaninchen keinerlei Entzündung verursacht (Augiéras, Leber, L. Müller); nur in einem Falle von L. Müller trat eine Eiterung ein. Auch das eitrige Sekret eines solchen Schwellungskatarrhs ruft im Auge gegen Staphylokokken empfindlicher Tiere oft gar keine Reaktion hervor. Mit letzterem Ergebnis ist auch die, schon nach dem histologischen Bau der Phlyktäne, sowie nach dem ganzen klinischen Bilde unwahrscheinliche Vorstellung endgültig ausgeschlossen, daß etwa diese Entzündungen echt tuberkulöser Natur seien; das sind sie keinesfalls, sondern sie sind einfach entzündlich[1]), wenn auch ein indirekter Zusammenhang mit allgemeiner Tuberkulose für diese sog. skrofulösen Lokalerscheinungen besteht. Besonders genau hat L. Müller nach Tuberkelbazillen in zahlreichen exzidierten Phlyktänen gesucht, aber nie solche gefunden. Bei 20 Übertragungen in die Vorderkammer des Kaninchens traten nur einmal einige rasch ausheilende Knötchen auf.

Die Frage nach der Entstehung der sog. skrofulösen, phlyktänulären (ekzematösen) äußeren Augenentzündungen muß demnach in vieler Hinsicht noch als eine offene angesehen werden. Daß ektogene Bakterien das Bild auslösen können, ist sicher; ob es immer solche Ursachen sind, oder ob auch mechanische, chemische oder endogene dazu imstande sind, bei diesen zu lokalen Katarrhen und vasomotorischen Reizungen so außerordentlich disponierten Personen das Krankheitsbild auszulösen, muß weiteren Unter-

[1]) Der gelegentliche Nachweis einzelner Riesenzellen (Leber), übrigens nicht von Langhansschem Typus, beweist auch keine tuberkulöse Entstehung. Leber hat im Anschluß an diesen Befund die Frage aufgeworfen, ob nicht abgestorbene Tuberkelbazillen im Spiele seien. Die interessanten Experimente von Leber und Bruns mit toten Tuberkelbazillen ergaben jedoch Veränderungen, welche der phlyktänulären Erkrankung beim Menschen nicht vollkommen vergleichbar waren. Übrigens gibt es auch seltene Limbustuberkel, welche anfangs den Phlyktänen ähnlich sehen. Stock hat solche auch experimentell von dem Blutwege aus bei Kaninchen erzeugen können. Sie sind aber prinzipiell etwas anderes als Phlyktänen, ebenso wie die anderen Formen der Limbusknötchen (z. B. bei Acne rosacea).

suchungen vorbehalten bleiben. Diese ätiologische Frage ist in mancher Beziehung analog derjenigen der Ätiologie des Hautekzems, über welche sich, besonders auch wegen der Schwierigkeit, sekundäre Ansiedelungen auszuschließen, ein einheitliches Resultat noch nicht hat gewinnen lassen. Nur das besonders abgegrenzte seborrhoische Ekzem (Unna) gilt als sicher parasitär. Die neueren Untersuchungen von Scholz neigen dazu, für die akute Form des Ekzems dem Staphylococcus pyogenes aureus eine Einwirkung zuzuerkennen. Jedoch zieht Scholz (Deutsche Klinik 1903) nicht den Schluß, sie seien die erste Ursache. In einer noch neueren umfassenden Besprechung der Pathologie des Ekzems anerkennt Klingmüller auf Grund der Erfahrungen der Neisserschen Klinik zwar, daß fast ausnahmslos bei allen Hautekzemen sich in verschieden großer Menge Staphylokokken finden, gelbe viel häufiger als weiße. »Nur fehlen sie in den primären Läsionen des Epithels, in den Bläschen. Diese Tatsache spricht ohne weiteres, ehe nicht andere, sie erklärende Befunde beigebracht sind, dagegen, daß die Kokken die Entstehung des Ekzems direkt verursachen. Es gelingt auch nicht, mit ihnen oder ihren Toxinen ein echtes Ekzem zu verursachen, sondern es entsteht nur eine spontan abheilende Dermatitis. Sie scheinen also nur auf einer präparierten oder disponierten Haut zu gedeihen.« Die Versuche von Bender, Bockart und Gerlach, welche mit keimfreiem Staphylokokkenfiltrat auf der gereizten Haut des Armes Ekzem erzeugten, werden von M. Neisser und Lipstein[1]) nicht als eine Giftwirkung der Staphylokokken aufgefaßt, da eine gleich alkalische Bouillon und ebenso das inaktivierte Filtrat (durch Erhitzen auf 70°) die gleiche Wirkung hervorrufen. Sie fassen das Ekzem in diesem Fall lediglich als eine nicht spezifische, chemische Reizung auf.

Auch folgendes ist zu berücksichtigen: Der Aureus beim Ekzem stammt meistens von dem Patienten selbst, ist nicht von außen übertragen. Da in der normalen Haut der virulente Aureus relativ viel seltener ist, so ist zu überlegen, ob nicht ein Virulentwerden, eine Variierung der gewöhnlichen Hautkokken stattgefunden hat. Dazu würde es aber wohl noch einer vorausgehenden, in der Haut sich geltend machenden Veränderung bedürfen.

Daß die Ekzemhautkokken auf den Verlauf von Einfluß sind und überhaupt virulente Eigenschaften haben im Gegensatz zu den meisten saprophytischen Stämmen der gesunden Haut, geht auch daraus hervor, daß sie Hämolysin bilden und die pyogenen Formen agglutinieren. Auch die »skrofulösen« Lidentzündungen, welche übrigens nur zum Teil ekzematös resp. impetiginös sind, vielmehr oft der Akne angehören, enthalten häufig den Staphylococcus pyogenes aureus (Gifford, Straub, Deyl, Stephenson, Meijers, van Haaften). Deshalb aber diesem Keim das Krankheitsbild der Keratoconjunctivitis phlyctaenulosa und besonders die einzelnen Phlyktänen vollständig zuzuschreiben, geht doch zu weit.

Es ist vorläufig nicht empfehlenswert, die Ekzemfrage, so wichtig ihr Studium auch ist, mit derjenigen der phlyktänulären Augenentzündungen völlig zu identifizieren, da dies Bild am Auge einerseits nicht bei allen Ekzemen auftritt, welche die Gegend der Augen befallen, sondern vorwiegend nur bei Skrofulösen, also jugendlichen Personen oder solchen, die aus der Jugend die sog. Skrofulose mitgenommen haben, andererseits auch anatomisch die Übereinstimmung der Bindehaut-Hornhauteruptionen mit dem Ekzem der Haut (vgl. hierzu die Ausführungen von Klingmüller) nicht völlig nachzuweisen ist; speziell die Bildung eines echten Bläschens, wie es J. von Michel einmal fand, ist nach dem bisherigen Material eine große Ausnahme, die Phlyk-

[1]) Kolle-Wassermann, 1903, Bd. III, S. 130.

täne ist vielmehr ein subepitheliales Knötchen, als solches aber auch mit der Ekzempapel nicht identisch; und auch der ganz eigenartige Verlauf der Hornhauterkrankungen ist nicht dem Ekzem im allgemeinen, sondern nur den sog. Skrofulösen eigentümlich.

Erwähnt sei hier noch, daß Nias und Leslie Paton im Blutserum Phlyktänenkranker den Opsoninindex (phagocytosefördernde Wirkung) gegen Tuberkelbazillen herabgesetzt fanden. Mit der Heilung stieg der Index. Sie schließen, daß die Phlyktänen endogen durch abgeschwächte oder abgestorbene Tuberkelbazillen entstehen, auch deshalb, weil bei Leuten mit Tuberkulinbehandlung gelegentlich Phlyktänen auftraten. Doch ist diese Pathogenese damit keineswegs erwiesen. Sollte sich die Keratoconjunctivitis phlyctaenulosa als »Staphylokokkenkrankheit« bestätigen, so könnte auch gegen sie die Wrightsche Vaccinetherapie mit abgetöteten Staphylokokken versucht werden. (Näheres cf. S. 318.)

Literatur.

Addario, Archivio di Ottalmol., 1904, XII, p. 1.

Axenfeld, Berl. klin. Woch., Nr. 39, 1897. — Ders., Bericht über die 26. Versammlung der ophth. Gesellsch., S. 197, Heidelberg 1897. — Ders., Pathologie des Auges; Ergebnisse der allgemeinen Pathologie usw. von Lubarsch und Ostertag, Bericht über die Jahre 1895—1899. Bergmanns Verlag, Wiesbaden.

Bach, Zeitschr. f. Augenh., Bd. 1 u. 3, 1897/98. — Ders., Abh. aus dem Gebiete der Augenheilk. Halle a/S., Marhold, 1899. — Ders., Arch. f. Ophth., Bd. 41, 2.

Bach und Neumann, Archiv f. Augenh., Bd. 37, S. 57 u. 93.

Bruns, Experimentelle Erzeugung phlyktänenartiger Knötchen durch abgetötete Tuberkelbazillen. Arch. f. Ophth., 1904, LVIII, S. 439.

Burchardt, Zentralbl. f. Augenh., 1887, S. 40. — Ders., Zeitschr. von v. Lassor, Bd. 1, Jahrg. 1893/94, S. 336.

Cohn, E., Exper. Unters. über tierpath. Hefe. Zentr. f. Bakt., Bd. 31, S. 739, 1902.

Duclaux et Boucheron, Revue mensuelle des maladies de l'enfance, IV.

Foote, Med. Rec. 30. Mai 1896. Ref. Zentralbl. f. Augenh., 1896, S. 661.

Gallenga, Ateneo medico parmense, 1889.

Gifford, Arch. f. Augenh., 1886, Bd. 16, S. 187.

van Haaften, Inaug.-Dissert., Amsterdam 1903.

Hertel, Arch. f. Ophthalm., Bd. 46, S. 630.

Klingmüller, Die ekzematösen Erkrankungen. Deutsche Klinik, 1905, S. 449.

Krause, Conjunctivitis phlyctaenulosa. Inaug.-Dissert., Halle 1905.

Leber, VII. ophth. Kongreß zu Heidelberg, 1888. — Ders., Diskussion zu Axenfelds Vortrag. Bericht über die 26. Vers. der ophth. Ges. zu Heidelberg, 1897, S. 197. — Ders., Ophth. Kongreß zu Heidelberg, 1901, S. 66.

Mayou, The changes produced by inflamm. in the conjunct. London 1905, S. 150 ff.

Meijers, Über das Vorkommen von Staphylococcus pyogenes aureus bei den sog. skrofulösen Augenentzündungen. Inaug.-Diss., Jena 1898.

Michel, A. V., Contribution à l'étude bactériologique de l'ophthalmie phlycténulaire. Thèse de Bordeaux, 1898, u. Annal. d'oculist., t. 120, p. 257.

Michel, J. v., Zeitschr. f. Augenh., Bd. 4, S. 102, 1900.

Morax, Ann. d'oculist., t. 117, p. 361, 1897.

Müller, L., Wiener med. Presse, 1901, Nr. 11 u. 12.

Nias und Leslie Paton, Ophthalmic Review, Januar 1906, S. 27 und Klin. Monatsbl. f. Augenh., 1906, XXXIV, I, S. 81; Lancet, 1906, S. 1500.

Reuchlin, Tuberkulin. Klin. Monatsbl. f. Augenh., 1906, XLI, Nr. 4/5.

Sattler, VII. internat. ophth. Kongreß zu Heidelberg, 1888.

Schmidt, E., Sur les microorganismes du trachome et de quelques autres affections mycotiques de la conjonctive. Thèse de Saint-Pétersbourg, 1887.

Scholz, Deutsche med. Woch., 1900, Nr. 29.

Stephenson und Sydney, Ophth. Record, p. 522, 1900.

Straub, Archiv f. Augenh., 1892, S. 416. — Ders., Nederlandsch Oogheelkundige Bydragen, 2. Aufl., 1896, p. 47. — Ders., Arch. f. Ophth., 1905, LX, S. 165.

Uhthoff, Berl. klin. Woch., 1900, Nr. 50.

Wagenmann, Diskussion zu Axenfelds Vortrag in Heidelberg 1897: »Was wissen wir über die phlykt. Augenentzündungen«?

IX. Trachom. Follikuläre Erkrankungen.

Es muß festgestellt werden, daß der Erreger des Trachoms bisher gänzlich unbekannt ist; weder im Sekret noch im Inhalt der Follikel[1]) lassen sich Bakterien nachweisen, welchen ursächliche Bedeutung beizulegen wäre. Auch die modernsten Färbungen (Giemsas Färbung) ergaben kein positives Resultat. Meyerhof hat auch auf Spirochäten mittels der Giemsafärbung bei frischen Trachomen untersucht, Stock mittels der Silbermethode im Schnitt, aber ohne sicheres Ergebnis. Nur die gewöhnlichen Saprophyten sind öfters zu finden, in anderen Fällen Mischinfektionen mit den bekannten Conjunctivitiserregern. Es ist sicher, daß diese bekannten Conjunctivitiserreger nicht imstande sind, auch bei langdauernder Einwirkung, ein echtes Trachom zu erzeugen, welches zu Narbenbildung und typischem Pannus führen kann.

Das ist anzunehmen, obwohl bei Trachomatösen in dem Sekret[2]), besonders in stärker sezernierenden Stadien, die bekannten Conjunctivitiserreger häufig gefunden werden. Nach allgemeiner Erfahrung, welcher in neuerer Zeit besonders Kartulis, Demettriades, Gasparrini, L. Müller, Kuhnt, zur Nedden, Greeff, Junius, Axenfeld, Morax, Osborne, A. Knapp, Meyerhof Ausdruck gegeben, handelt es sich hier aber um sekundäre oder Mischinfektion, nach deren Abklingen das Trachom ruhig weiter besteht oder sich selbständig entwickelt. Diese Mischinfektionen, besonders die mit den Koch-Weeksschen Bazillen, mit Pneumokokken und besonders die mit Gonokokken geben aber dem Trachom das Aussehen einer akut katarrhalischen Conjunctivitis, das ihm sonst nicht eigen zu sein pflegt. Die Art der sekundär infizierenden Keime ist an verschiedenen Orten verschieden, mit ihnen auch die Heftigkeit der sekundären Katarrhe. So fand de Lieto-Vollaro in Neapel sehr oft die Diplobazillen, Gasparrini in Siena und Rymowicz in Kasan Pneumokokken. Diese Keime treten in den großen Serien von Lakah und Kouhri (1902) aus Ägypten gegenüber dem Koch-Weeksschen Bazillus und den Gonokokken sehr zurück, andererseits schreibt mir letzthin (1906) Meyerhof, daß er sogar bei 20—50 % aller Trachomatösen in Kairo Diplobazillen fand. Vielleicht haben sich in dieser Hinsicht die Verhältnisse geändert.

Es ist als Ergebnis der neueren Forschungen zu betonen, daß das sogenannte akute Trachom, d. h. ein stürmisch entzündlicher Beginn der Krankheit mit starker Absonderung, in den meisten Fällen kein reines Trachom, sondern eine Mischung mit akutem Katarrh zu sein pflegt. Nur wenige Autoren (Saemisch, Peters) berichten, in ihrem Wirkungskreis öfters akutes Trachom ohne die gleichzeitige Anwesenheit der Conjunctivitiserreger zu beobachten. Das unkomplizierte Trachom beginnt und verläuft vielmehr meistens schleichend. Den Eindruck des akuten Trachoms können auch die einfachen, harmlosen Bindehautfollikel machen, wie sie sich so oft in Schulen finden, wenn sich zu ihnen ein akuter Katarrh, z. B. mit Pneumokokken[3]) oder Koch-Weeks-Bazillen hinzugesellt. Wartet man den

---

[1]) Um die zur Kultur verwandten Follikel möglichst fein zu verteilen, hat Morax sie mit sterilem Quarzstaub verrieben; er hat auch alle möglichen menschlichen Nährböden angewandt, doch ohne Erfolg.

[2]) Das Trachomsekret enthält nach Mayou reichlichere Plasmazellen als die anderen Conjunctivitisformen. Auch im Gewebe liegen um die Follikel massenhaft Plasmazellen.

[3]) Für die Bindehaut ist also ein »Antagonismus« zwischen Trachom und Pneumokokken, wie ihn Augstein (Zeitschr. f. Augenh. XVI, 1906, S. 243) für die Cornea annimmt (cf. Abschnitt »Keratitis«), nicht sicher nachzuweisen.

Ablauf der katarrhalischen Infektion ab, so stellt sich bald heraus, daß ein Trachom nicht vorliegt.

Es ist deshalb aber auch die Sekretuntersuchung unerläßlich; erst wenn eine solche Infektion vorüber ist, kann über die Natur der Follikelbildung ein Urteil abgegeben werden.

An der Häufigkeit dieser hinzutretenden akut katarrhalischen Infektionen liegt es auch, daß in Ägypten das Trachom relativ so häufig »flüssiger«, akuter ist, als in den europäischen Ländern. Ebenso ist es nicht bewiesen, daß im Anfange des vorigen Jahrhunderts das reine Trachom klinisch sich im allgemeinen anders verhalten habe als heutzutage, indem es viel häufiger »blennorrhoïsch« verlaufen sei. Denn wir wissen nicht, ob nicht damals jene sekundären Infektionen mit im Spiele waren. Das, was man »ägyptische Augenentzündung« nannte, ist kein einheitlicher Begriff.

Wie die Untersuchungen von Koch, Kartulis, Demettriades und besonders die mit allen Hilfsmitteln und während längerer Zeit ausgeführten Beobachtungen von L. Müller, Morax, Lakah und Kouhri, Meyerhof zeigen, vereinigt sich das Trachom in Ägypten sehr oft mit Gonorrhoe oder Koch-Weeksbazillen; besonders die letzteren sind dort annähernd ebenso pandemisch als das Trachom (s. Abschnitt Koch-Weeksbazillen). Auch Diplobazillen sind nicht selten, am wenigsten kommen Pneumokokken in Betracht. Mischinfektionen der genannten Keime sind häufig, besonders die Gonorrhoe führt dann zu massenhaften Erblindungen, nicht das reine Trachom. Es ist nicht unwahrscheinlich, daß diese Infektionen, mehr oder weniger mit Trachom vergesellschaftet, auch von den aus dem Napoleonischen Feldzug zurückkehrenden Truppen importiert wurden. Die eigentümliche Frequenzsteigerung dieser Katarrhe in Ägypten während der heißen Jahreszeit ist bereits auf S. 129 erörtert worden; sie ist dort für Nord- und Südägypten etwas verschieden (Meyerhof), ebenso fällt die für den Gonococcus (Juli-Oktober) mit derjenigen des Koch-Weeksbacillus (Mai-Juli) zeitlich nicht zusammen.

Es ist natürlich möglich, daß in Ländern, wo Trachom endemisch ist, sich an eine katarrhalische Conjunctivitis, z. B. durch Koch-Weeksbazillen, dann ein echtes Trachom anschließen kann, weil der Katarrh zu der Übertragung auch des trachomatösen Virus Gelegenheit bietet. Nicht aber ist der Koch-Weeksbacillus in solchen Fällen die eigentliche Ursache des Trachoms gewesen; für ihn wie für die anderen Keime geht dies mit besonderer Deutlichkeit aus dem Ergebnis der Reinkulturimpfungen hervor, welche niemals ein Trachom zur Folge hatten. Das ist auch der Auffassung von Gromakowski entgegenzuhalten, der ebenfalls die von ihm häufig gefundenen Koch-Weeksschen Bazillen anschuldigt.

Auch daß die gonorrhoïsche Infektion imstande wäre, Trachom hervorzurufen, wie dies früher von Piringer u. a. und neuerdings besonders von Hoor und Goldzieher verteidigt wird, kann nicht als bewiesen gelten, wenn anders wir darunter verstehen, daß die gonorrhoische Infektion das Trachom direkt verursacht und nicht etwa nur ihm den Boden bereitet. Zugegeben muß werden, daß in manchen Fällen die Aufeinanderfolge auffallend ist (Goldzieher, Sattler). Besonders ist ein Fall von Hoor bemerkenswert: Urethritis gonorrhoica, schwere Ophthalmoblennorrhoe der einen Seite mit anschließendem »papillären Trachom«; 3 Wochen nach Beginn der rechtsseitigen Blennorrhoe links typisches Körnertrachom. Im Sekret beider Augen »Gonokokken« (die Gramsche Färbung wurde jedoch nicht angewandt!). Zu entscheiden ist diese Frage aber nicht in einem Trachomlande wie Ungarn, wo gleichzeitige Trachomübertragung nicht auszuschließen ist. Es ist be-

merkenswert, daß aus trachomfreien Gegenden solche Angaben nicht vorliegen. Das spricht gegen die Fähigkeit gonorrhoischen Sekrets, Trachom zu erzeugen.

Die älteren Angaben über blennorrhoischen Beginn des Trachoms[1]) oder über Trachom als direkte Folge von Gonorrhoe sind teils so zu erklären, daß eine Gonorrhoe — in manchen dieser Fälle auch nur Koch-Weeksbazillen — ein Trachom komplizierte, teils so, daß nach Gonorrhoe der Bindehaut sich eine Zeitlang ein papillär-entzündlicher Zustand der Bindehaut erhalten kann, welcher mit dem sogenannten papillären Trachom Ähnlichkeit besitzt. Diese »postblennorrhoische Conjunctivitis«, wie sie L. Müller nennt, ist jedoch mit Trachom nicht identisch, sondern sie verliert sich ohne Narbenbildung und ohne jemals den typischen trachomatösen Pannus hervorzurufen. Wenn früher und auch heute noch in manchen Lehrbüchern von einer »chronischen Blennorrhoe« als einem Synonymum für gewisse Formen des Trachoms die Rede ist, so ist diese Darstellung, wenn anders man dabei an gonorrhoische Infektion denken wollte, als unbewiesen zu bezeichnen. Auch die (übrigens noch der Kulturkontrolle gegenüber den anderen gramnegativen Kokken bedürftigen) Angaben von Meyerhof (cf. S. 209), daß Gonokokken nach Ablauf der Entzündung bei manchen Trachomatösen längere Zeit nachweisbar bleiben und zu Rezidiven führen können, beweisen nicht die gonorrhoische Ätiologie des Trachoms. Meyerhof selbst faßt diese Befunde als Sekundärinfektionen auf.

Auch die Infektion mit dem Koch-Weeksschen Bacillus kann in chronischen Fällen, wie solche schon von Weeks und Morax erwähnt werden und wie sie besonders eingehend von Hoffmann studiert wurden, zu einer papillären Hypertrophie der Bindehaut führen, besonders in der Conjunctiva tarsi. Mit einem echten Trachom ist dieser Zustand jedoch nicht identisch, führt auch nicht zu den charakteristischen Komplikationen des Trachoms[2]).

Die von Michel und von Sattler, später von Goldschmidt, Staderini, Kucharski, Wittram, Wilbrand-Saenger-Staehlin gefundenen und anfangs als »Trachomkokken« bezeichneten Mikroorganismen sind beim Trachom ebenfalls eine inkonstante Erscheinung (Schmidt-Rimpler) und nicht seine Ursache. Michel hat die von ihm beobachtete Epidemie, bei welcher er diese, den Staphylokokken zugehörigen, im Sekret gonokokkenähnlichen, aber grampositiven Diplokokken fand (cf. S. 218), später als Conjunctivitis folliculosa bezeichnet. Da Sattler sowohl wie Michel berichten, mit ihren Kokken durch Impfung in die skarifizierte normale Conjunctiva eine Follikelbildung erzielt zu haben, ist ihnen eine gewisse pathogene Bedeutung für die verletzte Conjunctiva wohl zuzuerkennen. Aber als Erreger des Trachoms werden sie von den Autoren selbst nicht mehr aufrecht erhalten (cf. auch »Staphylokokkenconjunctivitis«, S. 215). Auch Wilbrand-Saenger-Staehlin, welche diesen Kokken und einer gelben Sorte gleichzeitig mit Koch-Weeksschen Bazillen besonders oft begegneten, legen ihnen zwar eine follikelbildende Eigenschaft bei, sahen aber auch nur ausnahmsweise trachomähnliche Bilder. Zu

---

[1]) Man hat sogar das Trachom ausschließlich von blennorrhoischem Urethralsekret ableiten wollen.

[2]) Von einigen Seiten (Ferri, Gasparrini, Rymowitsch) ist die Hoffnung ausgesprochen worden, daß die Sekundärinfektion mit Pneumokokken heilend auf die trachomatöse Infektion wirke (siehe Kapitel Pneumokokkenconjunctivitis); überzeugende Erfahrungen liegen bisher nicht vor. Daß Gonokokken diese Wirkung haben, ist nicht wahrscheinlich, auch ihr Toxin übte kaum Heilkraft aus (Morax und Elmassian). Für alle diese Reizungen ist nur eine aufhellende Kraft auf manche Fälle von Pannus nachgewiesen, analog dem Jequirity (Wecker) und Jequiritol (Römer). Besserungen der trachomatösen Bindehauterkrankung sind einigemale bei interkurrentem Erysipel beobachtet (Bäck).

beachten ist auch für die Beurteilung dieser Befunde, daß diese beiden Epidemien von Follikular-Conjunctivitis in Gegenden vorkamen, wo echtes Trachom sonst fast nie beobachtet wird.

Die Befunde von Shongolowicz, der die sogenannten Xerosebazillen für die Trachomerreger hielt, von Noiczewski, der Fadenpilze beschrieb [1]), von Burchardt, der die Becherzellen der Bindehaut für Protozoen hielt, von Elze, welcher Zelldetritus für Parasiten ansprach, sind längst zu den Akten gelegt. Auch die jüngste Mitteilung von Elze (Wochenschr. f. Ther. u. Hyg. d. A. 1905, S. 18) über »Fungi imperfecti im Augensekret« liefert nur einen ätiologisch bedeutungslosen Nebenbefund, eine Verunreinigung aus der Familie der Kryptogamen usw. Ob die eigentümlichen Zelleinschlüsse, welche von Krüdener in den großen Zellen der Trachomfollikel beschrieben und wegen der molekularen Bewegung der Zelleinschlüsse als »Körperchenzellen« oder »Wimmelzellen« bezeichnete, einen parasitären Charakter haben, ist um so zweifelhafter, als Leber die gleichen Gebilde in den Follikeln der normalen Bindehaut fand. Ebensowenig ist die Angabe von Santucci annehmbar, daß Streptotricheen eine ätiologische Bedeutung für das Trachom haben.

Die ultramikroskopischen Befunde, über welche Raehlmann sowie Santucci berichten, sind in ihrer Deutung ganz zweifelhaft. Die von Raehlmann beschriebenen »Bazillen« waren in ihren größeren Exemplaren nicht ultramikroskopisch, müßten auch bei den früheren Untersuchungen sich haben erkennen lassen. Raehlmann fragt, ob sie mit den Müllerschen (Influenza-) Bazillen identisch seien, ohne sie im gefärbten Deckglaspräparat festgestellt zu haben, über dessen Verhalten zu den mit Kochsalzlösung versetzten Follikelaufschwemmungen wir ebensowenig etwas erfahren wie über etwaige Kulturversuche. Beides wäre zur Kontrolle unentbehrlich gewesen. Welcher Art die außerdem von ihm beschriebenen »protozoenartigen« Gebilde waren, bleibt unentschieden. Es läßt sich überhaupt mit dem Ultramikroskop über die feinere Struktur der kleinsten Einzelgebilde nichts Sicheres ermitteln, man sieht ja nur ihre Lichtpünktchen. Auch die lebhafte Bewegung sowohl der »Bazillen« wie der anderen Gebilde ist keineswegs als Eigenbewegung im gewöhnlichen Sinne des Wortes erwiesen. Pfeiffer und Kuhnt bestreiten überhaupt, daß es sich um ultramikroskopische Mikroorganismen handeln könne, weil ein durch ein Tonfilter hindurchgegangenes Infus von Granulationen bei der Übertragung auf gesunde Bindehaut keinerlei Entzündung hervorrief. (Diese Schlußfolgerung ist jedoch nicht uneingeschränkt richtig, da auch die unmittelbare Übertragung von trachomatösem Sekret nicht immer ein Trachom hervorgerufen hat (s. u.). Entscheidend aber ist, daß Hess und Römer mit Filtrat einer, unfiltriert wirksamen Emulsion ein negatives Impfergebnis beim Affen hatten. Raehlmann selbst beansprucht nicht, den vollen ätiologischen Beweis gebracht zu haben; aber eine wesentliche Mitwirkung möchte er den »Bazillen« usw. zuerkennen. Aber nicht einmal das ist irgendwie wahrscheinlich gemacht.

Auch die von L. Müller bei einer größeren Zahl nachgewiesenen kleinen Bazillen, welche in jeder Hinsicht den Influenzabazillen gleichen, sind nicht die Ursache des Trachoms. Denn sie finden sich durchaus inkonstant, und werden bei zahlreichen, noch unbehandelten und frischen Fällen vermißt.

---

[1]) In einer neueren Arbeit (1905) bezeichnet er seinen Befund als eine Art von Leptothrix, »Mikrosporon trachomatosum«, die angeblich die Trachomkörner umspinnt, während ihre »Fruchtträger«, als welche er die bekannten hyalinen Kugeln anspricht, im Inneren der Körner liegen sollen. — Offenbar erklärt N. hier histologische Gewebsprodukte für Pilze. In Wirklichkeit ist nichts von solchen vorhanden.

Das wird übereinstimmend auch von Autoren betont, welche mit allen Hilfsmitteln jahrelange Studien an solchen Trachomen gemacht haben; besonders fällt ins Gewicht das dahin lautende Urteil von C. Fränkel und von Morax. Auch ich habe bei unbehandelten frischen Trachomen vergeblich nach ihnen gesucht. Ebenso berichten A. Knapp und Luerssen, bei frischen, noch nicht behandelten Fällen sie inkonstant gefunden zu haben; auch stand der Befund in keinem Verhältnis zur Stärke der Sekretion. Besonders wichtig ist, daß Luerssen außerdem mit drei von solchen Fällen frisch gezüchteten »L. Müllerschen Bazillen« drei erfolglose Impfungen der menschlichen Bindehaut vornahm. Es trat nur ganz leichte Reizung ein, die bald vorbeiging, nicht aber ein Trachom. Andererseits sind solche Bazillen von zur Nedden, von Jundell, von mir bei Fällen gefunden, welche mit Trachom keine Ähnlichkeit hatten. Es handelt sich vielmehr bei den L. Müllerschen Bazillen, wenn sie sich bei Trachomatösen finden, allem Anscheine nach um eine Mischinfektion, deren Verwandtschaft mit den Koch-Weeksschen Bazillen in dem den letzteren gewidmeten Kapitel erörtert ist. L. Müller selbst gibt zu, daß ein sicherer Beweis für die ätiologische Bedeutung seiner Bazillen bisher nicht gelungen sei.

Wie schon oben erwähnt, muß die besonders von Truc, von Cazalis und von Gromakowski, ferner von Bäck vertretene Auffassung, daß bei disponierten (lymphatischen) Personen jeder länger dauernde Reiz zu Trachom führe, als durchaus unwahrscheinlich und unbewiesen bezeichnet werden. Die umfangreichen Erfahrungen, welche wir nunmehr über die Bindehautinfektionen besitzen, lehren gerade das Gegenteil. Besonders deutlich tritt dies bei der Diplobazilleninfektion hervor; diese in der Regel so eminent chronische Reizung kann viele Jahre bestehen, auch bei Skrofulösen, ohne daß sich irgend welche trachomatöse Erscheinungen ausbilden. Wenn sie andererseits in Trachomgegenden zum Trachom sich hinzugesellt, so steht sie doch mit diesem in keinem nachweisbaren ätiologischen Zusammenhang.

Es spricht vielmehr alles dafür, daß wir es beim Trachom mit einer spezifischen, aber noch nicht definierbaren Infektionskrankheit zu tun haben, wenn anders wir unter diesem Namen nicht jede beliebige Follikelbildung, sondern diejenige Körnererkrankung der Bindehaut verstehen, welche in den typischen Fällen allmählich beginnend die ganze Bindehaut mit Körnern durchsetzt, allmählich zur Narbenbildung und sehr oft zu dem bekannten trachomatösen Pannus führt.

Die bis in die letzte Zeit noch immer hier und da bestrittene Kontagiosität dieser Krankheit ist im Gegenteil über allen Zweifel erhaben. Wir besitzen positive Impfversuche (Sattler); Addario übertrug exzidierte Trachomfollikel in die skarifizierte Bindehaut von drei Blinden. Nach vier Tagen begann die Hyperämie, nach etwa 8 Tagen die Infiltration, die Entzündung übertrug sich auch auf die andere Seite. Auch die Versuche von Hess und Römer sind hier anzuführen. Hess und Römer konnten bei Affen (Pavian) durch Einreiben von frischem trachomatösem Material in der Bindehaut eine dichte Follikelbildung hervorrufen. (Eine weitere Übertragung von dieser Impferkrankung auf einen zweiten Affen gelang nur bis nach 6 bis 7 Wochen, später nicht mehr.) Der Übergang der Entzündung auf das andere Auge gab klinisch keine Follikel, mikroskopisch aber doch einzelne Körner. Filtrat (Berkefeld) von verriebenem Material, welches bei direkter Übertragung positiv wirkte, ergab keine Reaktion. Alle Versuche, Bakterien oder Protozoen zu färben, waren auch bei diesen Autoren ergebnislos. Eine Narbenbildung und andere Komplikationen traten bei diesen Tieren bisher nicht ein. Eine positive Affenimpfung berichtet auch Bajardi.

Wir kennen ferner zahlreiche Fälle, wo Ärzte bei der Behandlung sich infizierten (cf. die Kasuistik bei Würdemann, Duprez, Poulard). Mir selbst sind zwei derartige Fälle genau bekannt. Danach ist auch die von Straub gemachte Einschränkung, es sei im allgemeinen nur für Kinder eine Kontagiosität anzunehmen, nicht aufrecht zu erhalten, wenn auch zuzugeben ist, daß die Infektion im Kindesalter häufiger ist, als man meinte. Das wird heute übereinstimmend von Ewetzky für Rußland, von Müller und Morax für Ägypten angegeben. Die Erkrankung setzt aber natürlich die Übertragung von Sekret voraus und deshalb können manche Fälle isoliert bleiben. Auch ist die Kontagiosität wohl nicht in allen Stadien die gleiche. Es fällt auf, daß in manchen eng zusammenwohnenden Familien im Verlauf langer Jahre nur einzelne Personen oder auch nur eine einzige erkranken, selbst bei gemeinsamem Schlafen in demselben Bett.

Ein Einfluß persönlicher Disposition ist also nicht in Abrede zu stellen. So kann sich die Schwere des Verlaufs bei den einzelnen Epidemien verschieden gestalten. Es kommt auch ausnahmsweise vor, daß ein Trachom einseitig bleibt. Von großem Interesse ist der (im übrigen nicht zu billigende) Versuch von Germaix, bei solchen einseitigen Fällen mit Follikelinhalt vom erkrankten Auge das gesunde durch Einreiben oder subconjunctivale Injektion zu infizieren. Dies gelang niemals, es bestand also einseitige Immunität. Germaix hat auch wiederholt seine eigene Conjunctiva ohne Erfolg mit trachomatösem Sekret geimpft. Ebenso hat Bäck auf seine eigene Bindehaut, wie er berichtet (Münchener Med. Wochenschr. 1900, Bd. 1, S. 256), mehrmals Sekret typischer Trachomfälle übertragen, immer jedoch mit negativem Resultat. Bäck legt daraufhin der persönlichen Disposition große Bedeutung bei und sieht dieselbe besonders in einer vorhandenen Skrofulose, wie dies schon früher von Arlt, Panas, Truc u. a. betont worden ist. (Eingehende Literaturzusammenstellungen darüber finden sich bei Duprez.) Daß eine solche zur Ansteckung beitragen und den Verlauf beeinflussen kann, ist sicher. Die vielfach, besonders von Chibret betonte Rassedisposition[1]) hat jedenfalls bei weitem nicht die ihr zugesprochene Bedeutung, die ihr zugrunde gelegte Statistik ist zum größten Teile unzulänglich. Manche mit der Sicherheit des Gesetzes ausgesprochene Behauptung dieser Art ist als sicher falsch nachgewiesen, so die angebliche Immunität der Kelten. Bei den anderen relativ trachomfreien Völkern ist es immer fraglich, ob sich ihnen ausreichende Infektionsgelegenheit geboten hat. Das gilt auch für die immer wieder betonte angebliche Immunität der Schwarzen in Nordamerika (die bekanntlich für sich leben), um so mehr, als nachgewiesen ist (van Millingen), daß Angehörige ebenderselben Negerstämme im europäischen und asiatischen Orient oft und schwer erkranken. Auch die klimatische Anlage, besonders der Höhe über dem Meere, ist sehr übertrieben worden. Hervorgehoben wird, daß Flußniederungen, sumpfige Gegenden, wenigstens in manchen Ländern stärker befallen scheinen; Hirschberg legt in seinen eingehenden geschichtlichen Ausführungen über Trachom darauf besonderes Gewicht und fragt, ob nicht die Trachomerreger denen der Malaria nahestehen könnten.

Ob wirklich durch »Anpassung« eine Abschwächung der Heftigkeit des Trachoms bei den durchseuchten Völkern eingetreten ist, wie das oft behauptet wurde, ist zweifelhaft. Wenn besonders im Beginn des 19. Jahrhunderts, nach den Napoleonischen Feldzügen, schwere akute Katarrhe öfter

[1]) Über diese Fragen siehe meine Berichte in »Ergebnisse der allgem. Pathologie« von Lubarsch-Ostertag, Abt. Bakteriologie des Auges 1894—1899. Siehe dort auch die Literatur.

beobachtet wurden, so kann das ebensogut daran liegen, daß damals die oben erwähnten Mischinfektionen häufiger waren und epidemisch auftraten, wie das noch heute in Ägypten der Fall ist. In erster Linie kommt die Gelegenheit zur Infektion in Betracht und alle Umstände hygienischer Art, welche die Übertragung begünstigen bzw. die eingetretene Krankheit zu verschlimmern geeignet sind.

Wenn wir andererseits in manchen Gegenden das Trachom zurückgehen sehen, z. B. auch in manchen Teilen Deutschlands (Rheinland und Westfalen), so ist doch sehr fraglich, ob dies der Hauptsache nach nicht an Besserung der hygienischen Verhältnisse und besonders an reichlicherer und wirksamerer ärztlicher Hilfe liegt, als etwa daran, daß das Trachom überhaupt auf einer epidemiologisch absteigenden Linie sich befinde. Ebenso bleibt die Annahme hypothetisch, daß, wie Peters meinte, die Disposition zur Empfänglichkeit für die »mehr ubiquitären« Trachomerreger zurückgehe. Diese Aussage von der »Ubiquität« der Trachomerreger ist im höchsten Grade unwahrscheinlich, da erfahrungsmäßig das Trachom überallhin eingeschleppt werden und Herde bilden kann, wo solche früher nicht bestanden. Natürlich werden die Einheimischen nur soweit infiziert werden, als sie mit den einwandernden Kranken in die nötige intime Kontaktberührung kommen. Wo dies nicht oder doch nur in sehr beschränktem Maße der Fall ist, werden auch unter den Einheimischen nur relativ wenige Fälle vorkommen.

Es erscheint, wie auch von Junius und Schmeichler mehrfach betont wird, im Interesse der Sache erforderlich, daß nicht durch eine übermäßige und durch die Tatsachen nicht begründete zu starke Betonung der »Disposition« die Bedeutung der spezifischen Infektion und ihrer Einschleppung unterschätzt wird.

Eine erworbene Immunität ist nicht erkennbar, da Reinfektionen nicht selten vorkommen, wie auch ein längst zur Ruhe gekommenes Trachom wieder aufflackern kann.

Kein Lebensalter scheint gegen Trachom geschützt. In welchem Alter in Trachomgegenden die Infektion zumeist erfolgt, hängt natürlich von den Umständen ab und gestaltet sich dementsprechend an verschiedenen Orten verschieden. Es mehren sich aber die Erfahrungen, nach denen in vielen Trachomländern die Krankheit schon in früher Jugend erworben wird; so wird dies z. B. für Amsterdam (Straub), für große Teile Rußlands (Ewetzky u. a.) und besonders für Ägypten angegeben, wo die umfangreichen neuen Untersuchungen besonders von L. Müller und von Morax ergaben, daß bei den Kindern der ersten Jahre die Krankheit bereits sehr verbreitet sei und wie bei Erwachsenen sehr oft mit anderen Infektionen sich kombiniere. Die früher vielfach angenommene geringere Empfänglichkeit der Kinder besteht also nicht zu Recht.

Ob auf anderen Schleimhäuten eine mit dem Trachom ätiologisch übereinstimmende infektiöse Erkrankung vorkommt, erscheint zweifelhaft. Nur der Tränensack scheint an echtem Trachom zu erkranken. Ist auch schon bei der einfachen Dakryocystitis das Vorkommen einzelner Follikel keine Seltenheit, so sind sie in der Massenhaftigkeit, wie sie Kuhnt, Raehlmann, Wernicke, Ischreyt, Cirincione, Basso fanden, als Zeichen trachomatöser Erkrankung aufzufassen. Das geschieht mit demselben Recht, mit welchem wir in der Bindehaut ein Trachom annehmen, obwohl ja auch auf ihr nicht trachomatöse Follikel bei andersartigen Reizungen oft genug beobachtet werden. Es ist immerhin eigentümlich, daß auch bei ausgesprochenem Trachom der Bindehaut der Tränensack nur in einem Teil der Fälle erkrankt, obwohl er

bei allen mit dem infektiösen Sekret in Berührung kommt. Für eine Fortleitung des Trachoms im subepithelialen, adenoiden Gewebe der Tränenröhrchen spricht ein Befund von Stock, der wegen der enormen Masse der im Lumen gelegenen Pneumokokken auf S. 522 abgebildet ist. Derselbe stammt von der frischen Leiche einer an schwerem Trachom leidenden Frau und zeigt eine diffuse Infiltration, welche an einer Stelle das Epithel durchbricht. Es fand sich außerdem frische Dakryocystitis mit einzelnen Follikeln. Das Sekret enthält auch bei der Dakryocystitis der Trachomatösen sehr oft Pneumokokken. Trotzdem ist ein Ulcus serpens bei solchen Fällen relativ selten, obwohl Epithellockerungen der Cornea häufig sind. Uhthoff und Axenfeld führen das auf die häufige Vaskularisation der Cornea zurück, welche ein Ulcus serpens oft nicht zustande kommen läßt. Augstein (l. c.) dagegen glaubt an einen Antagonismus zwischen Trachom und Pneumokokken.

Ob es ein echtes »Trachom der Nasenschleimhaut« gibt, wie Kuhnt und Hoffmann[1]) dies angenommen hat, muß unentschieden bleiben, da die bei Trachomatösen häufig nachgewiesenen Nasenveränderungen klinisch keine Besonderheiten darboten. Daß die an anderen Körperstellen, z. B. im Pharynx vorkommenden »follikulären« Erkrankungen mit dem Trachom in direkter ätiologischer Beziehung stehen, wie Basso meint, ist sehr unwahrscheinlich, obwohl Peters histologisch weitgehende Übereinstimmung nachgewiesen hat[2]).

Für die Bindehaut selbst wird es, solange wir den Erreger des Trachoms nicht kennen, natürlich nicht mit Sicherheit möglich sein, die Krankheit klinisch nach unten mit voller Exaktheit zu umgrenzen und festzustellen, ob es abortive Fälle gibt, bei welchen überhaupt keine Follikel sich bilden, wie Peters das annimmt. Ein Beweis für das Vorkommen solcher follikelfreien Trachome existiert aber nicht, und in epidemiologischer Hinsicht wird man diese Hypothese bis auf weiteres außer acht lassen können, da die Erfahrung immer wieder lehrt, daß die Infektion mit trachomatösem Sekret auch eine follikulare Erkrankung hervorruft. Ebenso wird erst die Entdeckung des Erregers die sichere Feststellung bringen, in welcher Beziehung die milderen Follikularerkrankungen der Bindehaut zu dem eigentlichen Trachom stehen. Soviel wissen wir sicher, daß es auf sehr verschiedene Reize hin, chemischer, mechanischer, physikalischer und infektiöser Art, zu Follikelbildung kommen kann, welche nicht übertragbar ist und mit Trachom nichts zu tun hat.

Ein Beispiel für nicht infektiöse, jedenfalls nicht ansteckende Follikelbildung sind die sogenannten »Schulfollikel« (Cohn, Schmidt-Rimpler), wie sie sehr häufig, oft zufällig, im schulpflichtigen Alter ohne besondere Reizerscheinungen angetroffen werden und wie sie früher oft fälschlich für Trachom gehalten worden sind. Wie Greeff und Mayweg nachgewiesen haben, braucht die Übertragung solcher Follikel auf gesunde Bindehäute keine Reaktion hervorzurufen. Es ist also anzunehmen, daß ein großer Teil dieser Follikelbildungen in der Bindehaut Folge chemisch-physikalischer Schädlichkeiten ist (Staub, schlechte Luft, Überanstrengung usw.), die auf viele Menschen, besonders Schulkinder, gleichzeitig einwirken und dadurch den Eindruck des epidemischen machen können. Saemisch nennt diese »latente« Form »Folliculosis conjunctivae«, zum Unterschied von der »Conjunctivitis folliculosa«, bei der die entzündlichen Er-

[1]) Inaug.-Dissert. Königsberg 1906.
[2]) Klin. Monatsbl. f. Augenh., 1902, XL, I, S. 497.

scheinungen der Bindehaut ausgesprochener sind. Samperi hat mit dem Sekret einer Conjunctivitis folliculosa, die sich in einem Kavallerieregiment entwickelt hatte, zahlreiche Impfungen der menschlichen Bindehaut gemacht, die aber ebenso erfolglos blieben, wie die Übertragung eines exzidierten Follikels auf seine eigene Conjunctiva. Da Samperi im Sekret jener Folliculosakranken außer Staphylokokken auffallend häufig Bac. mesentericus und Bac. subtilis fand, die in gleicher Weise in dem Pferdestaub vorhanden waren, so führt er die Erkrankung auf die Wirkung dieses Staubes zurück; die Staphylokokken hätten nur sekundär zu der Follikularentwicklung beigetragen. Eine infektiös übertragbare Erkrankung lag jedenfalls nicht vor.

Aber es gibt auch infektiöse gutartige Follikularentzündung der Bindehaut, deren Erreger wir ebenfalls noch unzureichend kennen. Die Befunde von Michel, Sattler, Wilbrand-Saenger-Staehlin (grampositive Diplokokken) fanden sich nur bei einigen solchen Epidemien. Die Beurteilung dieser Befunde ist bereits besprochen worden. Es waren das mehr akute Epidemien, in deren Verlauf sich Follikel bildeten. Wie ich in den Kapiteln der Conjunctivitiserreger ausgeführt habe, hat man auch bei der Infektion mit Diplobazillen, Pneumokokken gelegentlich vorübergehende Follikelbildung beobachtet. Aber auch unter den gutartigen chronischen, fast latenten Follikularendemien mit bakteriell negativem Befund gibt es übertragbare Formen, die also infektiös sein können. Ich habe das an meiner eigenen Conjunctiva nachgewiesen. Klinisch aber war die betreffende Waisenhausendemie vom Trachom verschieden, indem sie ausnahmslos ohne Narben spontan verschwand, ohne bei irgend einem der Befallenen die bekannten trachomatösen Komplikationen hervorgerufen zu haben. Auch meine geimpfte Bindehaut ist ohne alle Veränderungen ad integrum von selbst ausgeheilt. Daß hier ein »abgeschwächtes« Trachom vorlag, ist nicht gerade wahrscheinlich.

Sicherheit über diese Fragen wird aber erst die Entdeckung des Tachomerregers bringen, zu welcher wir nur durch neue Untersuchungsmethoden gelangen können, da unsere bisherigen, auch die feinsten, vollkommen versagen.

Literatur.

Addario, Arch. f. Augenh., 1900, Bd. 41, und Progresso ophthalmologico, 1906, S. 347; Klin. Monatsbl. f. Augenh., 1906, Bd. II, Nov.-Dez.

Augstein, Zeitschr. f. Augenh., 1906, XVI, S. 243.

Axenfeld, Diskussion zu Lebers Vortrag, Ophth. Gesellsch. Heidelberg, 1896; ferner: Trachom. Freiburg 1902, Speyer und Kärner; ferner: »Ergebnisse der path. Anat.« (Lubarsch-Ostertag), 1894—1899.

Bajardi, La clinica ocul., 1906, VII, S. 2661.

Basso, Ibid., 1906, VII, S. 2663 u. 2664.

Boldt, Trachom. Bibl. v. Coler, 1903.

Burchardt, Zentralbl. f. prakt. Augenh., 1897.

Cazalis, Études bactériologiques de la conjonctivite granuleuse. Thèse de Montpellier, 1895.

Dudzinski, Michel-Nagel, 1900, S. 263.

Duprez, Sur la conjonctivite granuleuse monoculaire. Thèse de Lille, 1904.

Fränkel, C., Hygienische Rundschau, 1899, Bd. 21, 2. — Ders., Zeitschr. f. Hyg. u. Inf., 1899, S. 221.

Germaix, De la non contagion des granulations. Recueil d'ophth., 1902, XXIV, S. 234—239.

Goldschmidt, Zentralbl. f. klin. Med., 1887, Nr. 18.

Goldzieher, Die Pathologie des Trachoms. Berl. klin. Wochenschr., 1905, Nr. 41.

Greeff, Klin. Jahrbuch, 1898, Bd. 7, und Lehrbuch der pathol. Anatomie des Auges. Berlin 1902 (A. Hirschwald), S. 32 ff.
Gromakowski, Arch. f. Augenh., 1900, XLI, 2.
Hess und Römer, Übertragungsversuche von Trachom auf Affen. Arch. f. Augenh., 1906, LV, S. 1.
Hirschberg, Die Conjunctivitis granulosa. Klin. Jahrbuch, 1897, Bd. 6.
Hirschberg und Krause, Zentralbl. f. prakt. Augenh., 1881, S. 39 u. 270.
Hoffmann, Statistik über 3000 Fälle von Conj. gran. Inaug.-Dissert. Königsberg. (Cf. hier Literatur über Trachom des Tränensacks.)
Hoor, Klin. Monatsbl. f. Augenh., 1895, S. 107.
Junius, Zeitschr. f. Augenh., 1905, XIV, S. 452 und Münch. klin. Wochenschr., 1905, Nr. 16.
Kartulis, Zentralbl. f. Bakt., 1887.
Knapp, A., Arch. of ophth., XXXIII, 1904, S. 463.
von Krüdener, Petersburger med. Wochenschr., 1895, S. 451.
Kucharski, Zentralbl. f. Augenh., 1889, S. 225.
Kuhnt, Die Conjunctivitis granulosa. Klin. Jahrbuch, 1898, Bd. 7, 1898.
Kuhnt-Pfeiffer, Zeitschr. f. Augenh., 1905, Bd. 13, S. 321.
Lakah und Kouhri, Ann. d'ocul., 1902, T. 128, S. 420.
Leber, Ophth. Kongreß in Heidelberg, 1896.
Logetschnikow, Michels Trachomkokken (zit. von Saemisch).
Luerssen, A., Bakter. Unters. b. Trachom. Zentralbl. f. Bakt., Originale, 1905, XXXIX, S. 678, und Zeitschr. f. Augenh., 1905, XIV, S. 443.
Meyerhof, Die akuten eitrigen Bindehautentzündungen in Ägypten. Klin. Monatsbl. f. Augenh., 1905, XLIII, Bd. 2, S. 216 (cf. hier Literatur), und Ann. d'ocul., 1906, II, Nov.
Michel, Arch. f. Augenh., 1886, S. 348.
Morax, Rercherches cliniques et bactériologiques sur la conjonctivite granuleuse d'Egypte. Paris, 1902, J. Therenot, und Encyclop. d'opht., 1905, V, Maladies de la conjonctive.
Müller, L., Arch. f. Augenh., 1899, Bd. 40, S. 13. Wien. ophth. Ges., 1905 (Z. f. A., XV, S. 88).
Noiszewski, Zentralbl. f. prakt. Augenh., 1891.
Ders., Ein Beitrag zur Pathologie des Trachoms. Postemp okul., 1890, Nr. 9 (ref. Ophth. Klinik 1906, S. 377).
Osborne, Arch. f. Augenh., 1901, XLIV, S. 89.
Peters, Münch. med. Wochenschr., 1903, Nr. 3, und 1905, Nr. 1 und 24.
Poulard, La contagiosité du trachome. Soc. d'opht. de Paris. Klin. Monatsbl. f. Augenh., 1905, I, S. 433.
Raehlmann, Naturforschervers. Hamburg, 1901.
Ders., Ultramikroskopische Untersuchungen. Beiträge z. Augenh., 1905, 62, S. 38.
Saemisch, Erkrankungen der Bindehaut. Handbuch II. Aufl., 1905, S. 102.
Samperi, Arch. di Ottalm., 1902, X, S. 106 u. 1906, XIV, S. 24.
Santucci, La clinica ocul., 1906, VII, S. 2676.
Sattler, Klin. Monatsbl. f. Augenh., Bericht über ophth. Kongreß Heidelberg, 1881, 1882.
Schmeichler, L., Bemerkungen zur Trachominfektion. Wien. klin. Wochenbl., 1903, XVI, S. 1247.
Schmidt, E., Mikroorganismen bei Trachom. Inaug.-Dissert., Petersburg 1887.
Schmidt-Rimpler, Verhandl. internat. ophth. Kongreß 1888, p. 395 (Heidelberg). — Ders., Schluntersuchungen, Leipzig, W. Engelmann, 1890. Lehrbuch, 1.—7. Aufl.
Shongolowitsch, St. Petersburger med. Wochenschr., 1890, S. 28.
Staderini, Ann. di Ottalm., 1887, XVI, S. 367.
Straub, Geneeskundige Bladen, 1904, Nr. 7, und Zeitschr. f. Augenh., 1906, XV, S. 75.
Wernicke, Ätiologie der Dakryocystitis acuta. Inaug.-Dissert., Dorpat 1900.
Wilbrand-Saenger-Staehlin, Mitteilungen aus den Hamburger Staatskrankenhäusern, 1894, Bd. 3.
Wittram, Inaug.-Dissert., Dorpat 1889 (ref. Zentralbl. f. Augenh., S. 65).
Würdemann, La conj. gran. monoc. Ann. d'ocul., 1896, CXV, S. 344.

VII. Tränenorgane.

Dakryocystitis.

So unmittelbar die Schleimhaut des Tränensackes durch die Tränenröhrchen mit der Conjunctiva in Verbindung steht, so reagiert sie doch durchaus nicht in derselben Weise auf krankheitserregende Ursachen.

Die Mehrzahl der infektiösen Bindehauterkrankungen geht an dem Tränensack spurlos vorüber, obwohl die Erreger ihn sicher in großer Zahl passieren. Man kann sich ja nun vorstellen, daß wegen der fortgesetzten Entleerung nach unten, welche durch den Lidschlag unterhalten wird, das eindringende Material nicht haftet. Wie sehr bedeutungsvoll dieser Umstand ist, geht daraus hervor, daß bei Behinderung des Abflusses durch eine Stenose eine katarrhalische Entzündung meist nicht lange auf sich warten läßt. Aber damit allein kommt man nicht aus, denn während des wochenlangen Bestehens z. B. einer Gonorrhoe ist der Tränensack wohl andauernd mit infektiösem Material in Berührung; es ist vielmehr anzunehmen, daß die Tränensackschleimhaut ganz andere »Affinitäten«, Rezeptoren besitzt. Sie, die histologisch der Nasenschleimhaut näher steht, als der Conjunctiva, ist lokal relativ immun gegen Gonokokken, Koch-Weeksche Bazillen; eine Entzündung des Tränensacks im Verlauf dieser Infektionen ist bekanntlich extrem selten, und wenn sie einmal vorkommt, so wird erst noch zu untersuchen sein, ob sie nicht auf Mischinfektion mit anderen Bakterien beruht und ob nicht noch besondere Umstände beteiligt sind. Auch eine Tränensackentzündung mit Diplobazillen ist sehr selten; nur ausnahmsweise habe ich im Tränensackinhalt Diplobazillen als einzige pathogene Bakterien gefunden.

Stellen wir uns auf den Boden der Tatsachen und betrachten wir das Ergebnis der bakteriologischen Untersuchungen, so sehen wir, daß bei der einfachen katarrhalischen Dakryocystitis in erster Linie Pneumokokken, entweder rein, oder mit anderen Keimen gemischt, vorkommen; nächst häufig sind Staphylokokken, dann vielleicht gramnegative Stäbchen der Influenzagruppe, dann Streptokokken und andere pyogene Bazillen. Staphylokokken sind nicht selten als Nebenbefund in geringerer Zahl mit den anderen Keimen kombiniert, sehr selten nur sind sie rein oder so überwiegend, daß man sie für die Erreger halten dürfte. Aber auch alle diese Infektionen setzen sich zumeist nur im Tränensack fest, wenn sie dort durch disponierende Umstände fixiert werden. Hier spielen die Abflußbehinderungen eine große Rolle, wie sie in erster Linie von der Nase ausgehen. Voelkers und Rehr betonen mehr das Eindringen kleiner Fremdkörper vom Conjunctivalsack aus, welche die Schleimhaut verletzten. Von disponierender Bedeutung sind auch die individuellen Verschiedenheiten des Ductus nasolacrimalis.

Jedenfalls ist es selten, daß primär, nur durch das Eindringen der letztgenannten Erreger eine katarrhalische Dakryocystitis entsteht. Daß aber solche Fälle, die mitunter nach einfacher Spülung ad integrum ausheilen und bei denen die vorübergehende Abflußbehinderung nur die Folge der infektiösen Schleimhautschwellung war, vorkommen, ist bekannt. Auch bei ihnen habe ich vorwiegend Pneumokokken gefunden.

Für manche Fälle von Tränensacktuberkulose, bei denen weder in der Nase noch sonst in der Umgebung Veränderungen sich finden, ist an eine primäre Infektion des Sackes zu denken. Ob nicht unter diesen nicht so ganz seltenen Fällen auch endogene sind, läßt sich nicht sagen. (Die endogene Conjunctivaltuberkulose halte ich jedenfalls für kein besonders seltenes Vorkommnis.) Daß von außen her durch die Röhrchen ein sonst ganz gesunder Sack, bei intakter Leitung, tuberkulös infiziert wird, ist nach Valudes Experimenten (siehe Wundinfektionen S. 72) kaum anzunehmen. Wahrscheinlich aber entwickeln sich manche Fälle »primärer Tränensacktuberkulose« ektogen auf der Basis einer schon bestehenden Stenose oder einfachen Dakryocystitis.

Die Tuberkulose nimmt ferner nicht selten den Weg von der lupösen Nasenschleimhaut aufwärts in den Tränensack. Freilich ist in anderen Fällen die Dakryocystitis bei Nasentuberkulose nicht tuberkulös, sondern einfach entzündlich durch die Erschwerung des Abflusses (Jaulin, Ginsberg, Shiba, Klin. Monatsbl. 1905, Beilageheft, Axenfeld, Medizinische Klinik 1906, Nr. 7). Selbst bei Bindehauttuberkulose (siehe hier die Literatur) braucht eine komplizierende Dakryocystitis nicht tuberkulös zu sein (A. Levy).

Da die tuberkulöse Dakryocystitis klinisch sich nicht immer als solche erkennen läßt, so hat Morax empfohlen, das Sekret auch auf Tuberkulosebazillen zu färben. Einen sicheren Anhalt aber kann man sich davon nicht versprechen, auch bei Tuberkulose wird das Ergebnis oft genug ein negatives in dieser Hinsicht sein.

Eine höhere Affinität zum Tränensack scheint das Trachom zu haben, wenn auch »primäre« Tränensacktrachome bisher nur selten nachgewiesen sind.

Bereits im Kapitel »Trachom« wurde hervorgehoben, daß die komplizierende Dakryocystitis oft eine trachomatöse sein wird. Kuhnt, Wernicke und Raehlmann, Ischreyt, Basso fanden mikroskopisch so massenhafte Follikel im Sack, daß sicher ein Trachom anzunehmen ist. Die Annahme, daß es ein echtes Trachom des Tränensacks gibt, wird dadurch nicht entkräftet, daß auch sonst einmal Follikelbildung hier angetroffen wird, ebenso wie es auf der Bindehaut gutartige und trachomatöse Follikelbildung gibt. Wenn Rochon-Duvigneaud und Tartuferi ein »Trachom des Tränensacks« ablehnen, weil sie auch beim Gesunden Follikel fanden, so ist das nicht gerechtfertigt. Auch in den Tränenröhrchen haben Weber[1]), Moauro[2]), Kalt[3]), de Vincentiis, Cirincione[4]) Follikel nachgewiesen, die sie als trachomatös ansprechen. Jedenfalls kann sich auch »primär« ein Tränensacktrachom entwickeln[5]). Der Übertragungsvorgang von der Conjunctiva

[1]) Arch. f. Ophth., 1861, VIII, S. 105, 2.
[2]) Annali di Ottalmol., 1890, XIX, S. 377.
[3]) Recueil d'opht., 1894, S. 370.
[4]) Ann. di Ottalm., 1890, XIX, S. 362.
[5]) Cf. besonders die unter Kuhnts Leitung verfaßte Dissertation von W. Hoffmann (Königsberg i./Pr. 1906), Statistik über 3000 Fälle von Conj. granulosa.

auf den Tränensack gestaltet sich insofern wohl prinzipiell anders als bei den anderen Bindehautentzündungen, als die trachomatös-follikuläre Infiltration sich unter dem Epithel entlang den Tränenröhrchen fortschiebt; es liegen mir Präparate von Herrn Dr. Stock vor, wo man diese kanalikuläre Infiltration sehr deutlich erkennen kann (cf. Abb. 52).

Damit soll nicht gesagt sein, daß alle Fälle von Dakryocystitis bei Conjunctivitis granulosa trachomatös sein müßten, manche von ihnen sind einfach katarrhalisch. Der bakteriologische Befund des Tränensackeiters scheint in manchen Fällen bei Trachomatösen nicht anders zu sein, als sonst; nach Augstein[1]) sind auch hier die Pneumokokken vorherrschend, während L. Müller die Häufigkeit der auch sonst im Tränensack nicht seltenen Influenzabazillen betont.

Wie weit die häufigen Nasenveränderungen der Trachomatösen, die besonders oft bei gleichzeitiger Dakryocystitis sich finden, spezifisch trachomatös sind, bleibt einstweilen zweifelhaft.

Die große Bedeutung der Nasenerkrankungen für die der Tränenwege überhaupt ist hauptsächlich darin gelegen, daß Nasenveränderungen mechanisch den Abfluß erschweren durch Verlegung der unteren Apertur, durch aufsteigende Schwellungen im Ductus nasolacrimalis (siehe die Literatur bei Eversbusch, 2. Aufl. des Handbuchs der Augenheilk. von Saemisch, 1905), durch Strikturen. Im normalen Ductus findet ein Aufwärtssteigen nasaler Bakterien zwar nicht statt (Bach); auch bei vorhandener Stenose und Dakryocystitis war eine solche experimentell nicht nachweisbar (Hauenschild). Nichtsdestoweniger wird bei aufsteigender Entzündung der Schleimhaut in continuo eine allmähliche aufwärtsgerichtete Verbreitung von Keimen möglich scheinen, so lange nicht völlige Verlegung besteht.

Auch Erkrankungen der benachbarten Nebenhöhlen (Siebbein, Stirnhöhle, Oberkieferhöhle) können den Tränensack beteiligen; zunächst dadurch, daß eine akute kollaterale Hyperämie oder toxische Reizung auf die tränenableitenden Wege übergreift, Stenose und Katarrh erzeugend. Mit der Heilung der ursächlichen Sinuserkrankung können solche Zustände unmittelbar wieder verschwinden. Bei dem chronischen einfachen Tränensackkatarrh kommen Sinuserkrankungen wohl vor (Kuhnt u. a.), aber nicht häufig. Dagegen findet man, wie besonders von Peters und Hammer[2]) hervorgehoben wird, bei den phlegmonösen Formen und den fistelnden häufig eine benachbarte Sinuitis. Die Beziehungen können dabei wechselseitig sein, eine Tränensackphlegmone kann die Siebbeinzellen usw. beteiligen, und umgekehrt.

In bakteriologischer Hinsicht ist zu bemerken, daß auch bei den Entzündungen der Nebenhöhlen der Nase Pneumokokken, Staphylokokken und Streptokokken weitaus die erste Rolle spielen[3]). Ein direkter Übergang, eine Kommunikation zwischen einem Sinus und dem Tränensack kommt nur selten bei phlegmonösen Erkrankungen vor, welche über die Wandung hinausgreifen und schließlich zu Fisteln führen.

Von dem Tränensack aus muß das infektiöse, sich vermehrende Sekret bei verschlossenem Ductus rückwärts auf die Bindehaut übertreten, daher die hochinfektiöse Beschaffenheit derselben gegenüber

---

[1]) Zeitschr. f. Augenh., 1906, XVI, S. 243.
[2]) Hammer, Inaug.-Dissert., Rostock 1905.
[3]) cf. Näheres im Abschnitt »Orbita«. Ferner Hoffmann, Zeitschr. f. A., 1906, XVI. Festschr. f. Kuhnt.

Bulbuswunden. Die Annahme Hauenschilds, daß ein solcher Übertritt ohne besonderen Druck usw. nicht stattfinde, ist nicht zutreffend, wenn es auch richtig ist, daß im Ductus nasolacrimalis eine aufsteigende Infektion für gewöhnlich nicht stattfindet.

Tritt ein allseitiger Abschluß ein, so wird der Inhalt des Tränensacks allmählich steril, wie dies auch bei anderen abgeschlossenen Schleimhauthöhlen nicht selten der Fall ist, besonders bei manchen völlig abgeschlossenen Entzündungen im Innern der Nebenhöhlen der Nase, die dann zu einer Mucocoele mit sterilem Inhalt führen. Die Bakterien, die Pneumokokken, sterben schließlich ab, wenn nicht etwa durch die Retention ein Übergreifen auf das umgebende Gewebe, Phlegmone und Fistelbildung stattfindet. Doch scheint dies nach dem Ergebnis der kaustischen Verödung der Tränenröhrchen bei gleichzeitiger Totalstenose im Ductus nasolacrimalis nicht häufig zu geschehen; die Bildung einer Retentionscyste mit sterilem Inhalt ist wohl häufiger. Insofern beruht der Vorschlag Brandenburgs, anstatt durch Exstirpation nur durch Galvanokaustik der Röhrchen den eitrigen Tränensack unschädlich zu machen, auf richtiger Überlegung. Nur tritt nach diesem Eingriff der völlige Abschluß bei diesem Verfahren keineswegs immer ein.

Bakteriologische Befunde.

Der außerordentliche Bakterienreichtum des Tränensackeiters bei Dakryocystitis hat schon frühzeitig in den Arbeiten von Leber, Widmark, Sattler, Schmidt-Rimpler Bearbeitung erfahren. Sowohl mit manchen der gezüchteten Reinkulturen, als direkt mit dem Eiter ließen sich experimentell eitrige Infektionen der Hornhaut erzeugen, entsprechend den Erfahrungen am Menschen. Schmidt-Rimpler verglich die Impfwirkung des Eiters mit derjenigen der gezüchteten Kokken; er stellte fest, daß dem Tränensacksekret sehr verschieden starke Infektiosität innewohnt.

Anfangs war die Aufmerksamkeit vorwiegend auf die Staphylokokken und Streptokokken gerichtet, später stellte sich durch die Arbeiten von Gasparrini, Cuénod, Mazet, Uhthoff und Axenfeld heraus, daß in erster Linie wieder die Pneumokokken in Betracht kommen, die bei der Mehrzahl der Fälle massenhaft und in virulenter Form nachweisbar sind. (In welch enormer Menge die Pneumokokken den Tränensack füllen können, zeigt die Abb. 52 eines Präparates von Stock. Dasselbe wurde unmittelbar post mortem einer an Trachom und unbehandelter Dakryocystitis chronica leidenden Patientin entnommen und nach Gram-Weigert gefärbt. Das ganze Lumen des Tränenröhrchens beim Eingang in den Sack ist mit Pneumokokken [blau] gefüllt. An einer Stelle beginnen dieselben in das umgebende, trachomatös infiltrierte Gewebe durchzubrechen.) Rollet, Guignot, D. Smith, Poulard, Roche bestätigen dies. Da auf der Kultur diese Keime oft in langen Ketten wachsen, so ist anzunehmen, daß auch ein Teil der als Streptokokken beschriebenen Befunde hierher zu rechnen ist (Poncet et Redard, Soc. franç. d'ophth. 1886).

Die relative Frequenz der einzelnen Keime fällt in verschiedenen Serien verschieden aus. So fand Gerstenberger (Würzburg) bei zwölf Fällen viermal Streptokokken, fünfmal Staphylokokken, viermal Pneumokokken. Bei 30 Fällen von Dakryocystitis catarrhalis, welche im letzten Jahre von

Dr. Brons in meiner Klinik methodisch untersucht wurden, enthielten 16 überwiegend Pneumokokken [8 Pneumokokken rein, 7 Pneumokokken mit anderen Keimen in geringerer Zahl (5 Staphylokokken, 1 Bacillus fluorescens liquefac., 1 Streptokokken, 1 Bacterium coli)], 7 überwiegend Staphylokokken (1 mit Diplobazillen), 5 gramnegative Bazillen, 1 Influenzabazillen (+ einzelne Kokken), 1 Friedländersche Pneumoniebazillen (+ einzelne Kokken). Viele von diesen Sekreten enthielten außerdem einzelne Xerosebazillen.

Die Pneumokokken des Tränensacks stimmen kulturell und morphologisch mit denen des Ulcus corneae serpens und der Conjunctiva überein (siehe S. 168). Zur Illustration ihrer wechselnden Formen auf der Kultur und mit Rücksicht auf die Differentialdiagnose zwischen ihnen und den Streptokokken verweise ich auf S. 169 und S. 192.

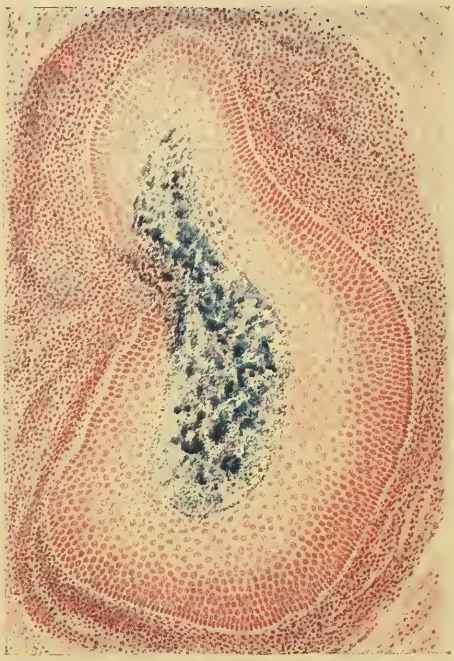

Abb. 52. Tränenröhrchen, am Eingang zum Tränensack, bei chronischer Dakryocystitis (Präparat von Dr. Stock). Das Lumen ist ganz gefüllt mit Pneumokokken (blau); an einer Stelle beginnender Durchbruch in das umgebende Gewebe (Pericystitis phlegmonosa incipiens).

Auffallend ist der Unterschied in der Wirkung, welche die Pneumokokken auf der Conjunctiva und im Tränensack ausüben. Die auf der normalen Bindehaut bei manchen Menschen schmarotzenden Pneumokokken haben in der Regel sehr geringe Wachstumsenergie und Virulenz. Wirken sie aber entzündungserregend, so entsteht der Typus einer akuten, schnell spontan ausheilenden Conjunctivitis (siehe »Pneumokokkenconjunctivitis«, S. 164). Die Pneumokokken verschwinden bald. Eine chronische Bindehautentzündung auf dieser Grundlage ist sehr selten. Dagegen im Tränensack findet eine solche Reaktion nicht statt, im Gegenteil ist der Katarrh in der Regel eminent chronisch, die Pneumokokken halten sich unter Umständen jahrelang, und zwar virulenter, als von der Bindehaut. Das ergibt sich nicht nur aus der Bösartigkeit der durch sie so oft entstehenden Hornhautinfektionen, sondern auch durch die experimentelle Impfung mit Sekret (Schmidt-Rimpler) oder mit Kultur.

Es ist anzunehmen, daß die Tränensackpneumokokken in der Regel von der Bindehaut, seltener von der Nase stammen; die Steigerung der Virulenz mag daran liegen, daß sie im Tränensack in einer Temperatur leben, welche näher der allgemeinen Körperwärme liegt, als die der Conjunctiva, und daran, daß sie besser ernährt werden, als in der conjunctivalen Flüssigkeit. Vielleicht ist auch die geringere Sauerstoffmenge von Bedeutung; wenigstens ist festzustellen und besonders von Gifford betont, daß die Pneumokokken, die ja fakultative Anaërobier sind, von der Conjunctiva aus unter Sauerstoffabschluß (Buchnersche Methode) sich länger virulent hielten.

Beseitigt man die Brutstätte pyogener Pneumokokken durch die Tränensackexstirpation, so verschwinden die Pneumokokken bald aus dem Bindehautsekret (Plaut und von Zelewski), eine weitere Illustration für die verschiedenen Bedingungen an den beiden Stellen.

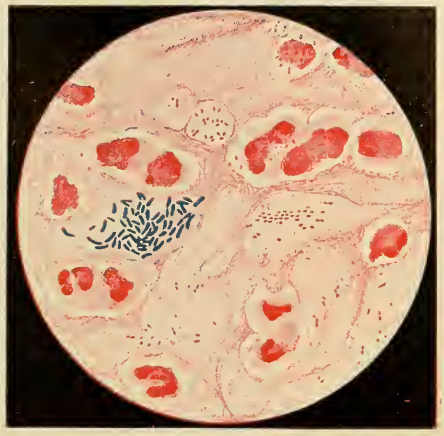

Abb. 53. Sekretpräparat einer Dakryoconjunctivitis mit Influenzabazillen (rot) und Xerosebazillen (blau). Gramsche Färbung. 1000fache Vergrößerung.

Der mit allen Merkmalen des Streptococcus pyogenes ausgestattete Kettencoccus findet sich besonders bei den eigentlich phlegmonösen Formen, der eitrigen »Pericystitis«, weniger bei der einfachen Dakryocystitis, bei der die Pneumokokken vorherrschen. Doch kommen, wenn auch seltener, sowohl phlegmonöse Fälle mit Pneumokokken, als katarrhalische mit Streptokokken vor.

In einer kleinen Anzahl von Fällen sind Friedländersche Pneumoniebazillen bzw. sogenannte Ozaenabazillen angetroffen worden (Sattler, Terson-Gabriélidès, Mazet, Cuénod, Uhthoff und Axenfeld, Gourfein), teils als einziger Befund, teils neben anderen Keimen. Von manchen Seiten, besonders von Terson und Gabriélidès war anfangs die Erwartung ausgesprochen worden, daß gerade diese Bazillen im Tränensack und damit auch bei der Hypopyonkeratitis eine große Rolle spielen müßten, weil so oft gleichzeitige Ozaena vorhanden sei. Doch hat sich diese Erwartung nicht bestätigt; sie sind zwar bei einer Anzahl von Ozänösen hier gefunden worden (Terson-Gabriélidès, Mazet, Lodato); in der Regel aber ist die Hypopyonkeratitis auch in diesen Fällen durch Pneumokokken verursacht.

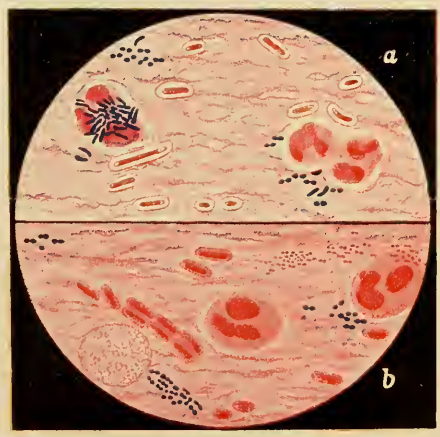

Abb. 54. Tränensackeiter, enthaltend Pneumokokken, Pneumoniebazillen, Influenzabazillen, Xerosebazillen.

Die Staphylokokken spielen im Vergleich mit den genannten Keimen keine große Rolle im Tränensacksekret, obwohl sie oft genug darin vorkommen. Daraus ergibt sich auch, daß Dariers und Berards Vorschlag, die Doyensche »Staphylase« bei Dakryocystitis anzuwenden, nur eine sehr beschränkte Indikation finden kann.

Als seltenere Befunde sind noch hervorzuheben Bacterium coli, welches sich einige Male bei phlegmonöser Dakryocystitis fand (Mircoli, Mazet, Uhthoff, Groenouw, Rabinowitsch) und jedenfalls

auch als die Ursache des Abzesses gelten kann, da die gezüchteten Bazillen sich stark pyogen erwiesen; ferner Bacillus pyocyaneus (Sattler), sowie ganz eigenartig formvariable pyogene Bazillen (Sattler, Uhthoff, Mazet), deren genaue Klassifizierung noch nicht vorliegt; ein proteusähnlicher Stamm von Sattler rief in der Hornhaut des Kaninchens ebenfalls Hypopyonkeratitis hervor. Eine eigene, morphologisch besonders auffällige Beobachtung eines pyogenen Bacillus, den ich vor Jahren aus Tränensackschleim züchtete, zeigen die beiden hier reproduzierten Photographien. Ferner Sarcinen, Actinomyces albus (Richi). Griffith will zweimal den Koch-Weeksschen Bacillus bei chronischer Dakryocystitis gefunden haben (doch ist dabei die Differentialdiagnose gegen die ähnlichen Influenzabazillen zu beachten).

In den mehr glasigen, nicht eitrigen Sekreten treten oft die sogenannten Xerosebazillen in den Vordergrund (Fage), können sogar rein darin vorkommen; solche Sekrete brauchen nicht infektiös zu sein, wenn es auch zu weit gegangen wäre, alle nicht eitrigen Fälle als harmlos anzusehen, da auch bei ihnen Eitererreger vorkommen können. So fand Cuénod in zehn glasigen Sekreten doch achtmal Pneumokokken. Bei den eitrigen Sekreten treten jene Bazillen ganz hinter den erwähnten Eitererregern zurück.

Wie schon in dem Kapitel der »Influenzabazillenconjunctivitis« und oben bei »Trachom« erwähnt wurde, finden sich relativ oft im Tränensackeiter »Influenzabazillen«, d. h. die bekannten kleinsten gramnegativen kurzen Stäbchen, welche nur auf Hämoglobinnährböden wachsen. Solche Bazillen sind von den früheren Untersuchern sicher vielfach übersehen worden. Seitdem ich auf dieselben achte, finde ich sie häufig. Brons hat ihre kulturelle Übereinstimmung mit den Influenzabazillen (Pfeiffer) nachgewiesen. L. Müller hat zuerst auf diese Bazillen im Tränensack aufmerksam gemacht; seine damalige Ansicht, daß damit ein »Trachom des Tränensacks« nachgewiesen sei, ist jetzt wohl auch von ihm aufgegeben. Ich selbst fand sie jedenfalls oft genug, ohne irgendwelche Erscheinungen von Conjunctivitis granulosa; Brons betont mit Recht ihr häufiges Vorkommen gerade in dem trachomfreien Baden.

Eine Diphtherie des Tränensacks bei gleichzeitiger Diphtherie der Nase, aber ohne eine solche auf der Bindehaut ist von Feilchenfeld[1]) beschrieben. Behringsches Heilserum brachte schnelle Heilung. Eine bakteriologische Untersuchung fehlt.

Die Angabe von Darier, daß im Sekret einfach-katarrhalischer Dakryocystitis Gonokokken sich gefunden hätten, ist nicht zu verwerten, weil die Untersuchung keine Angaben über die Differentialdiagnose gegenüber anderen gramnegativen Diplokokken enthält.

Einigemale habe ich auch im Sekret chronischer Tränenleiden gramnegative Diplokokken gefunden, für deren Beurteilung die im Kapitel »Gonorrhoe« (S. 200) erörterten Grundsätze gelten. Es wird sich in erster Linie um Micrococcus catarrhalis handeln. Die Bindehaut war dabei nur wenig beteiligt.

Bei gangränöser »Pericystitis« haben Veillon und Morax neben Streptokokken den anaëroben Bacillus funduliformis, einen Fäulnis-

[1]) Zentralbl. f. Augenh., 1902, S. 5.

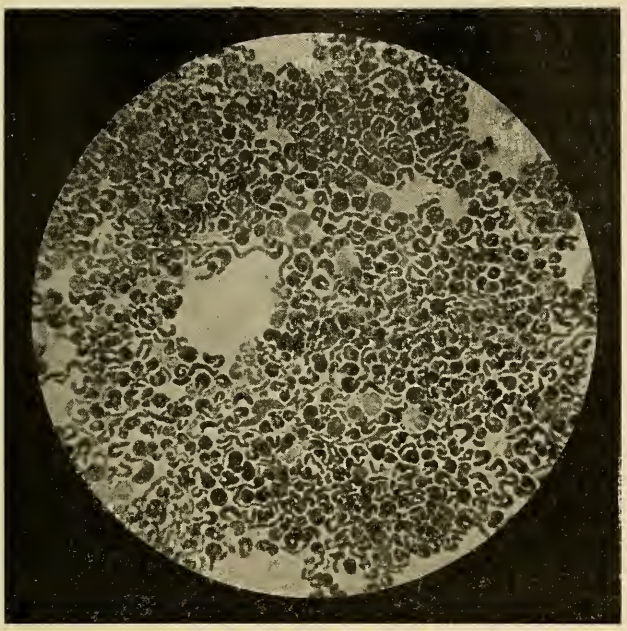

Abb. 55. Pyogener Bacillus von einer Dakryocystitis auf Blutserum. 1000fache Vergr. Involutionsformen.

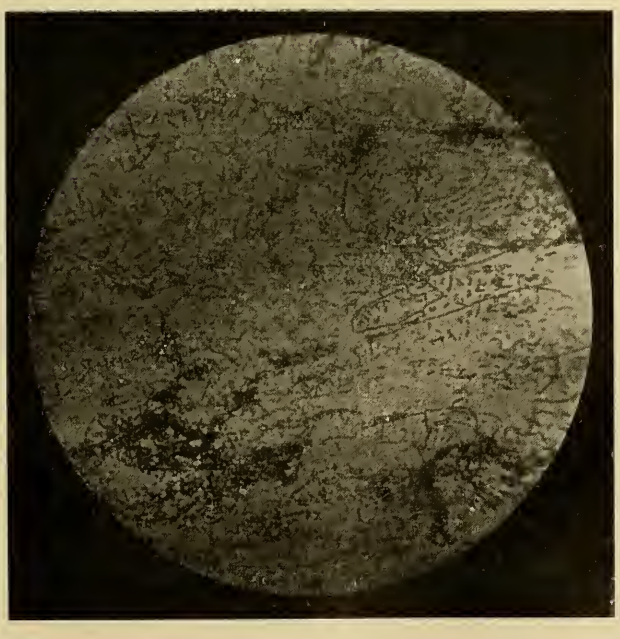

Abb. 56. Derselbe Bacillus wie Abb. 55, Agarreinkultur. 1000fache Vergr.

erreger, gefunden, der Gangrän hervorruft, sowie noch einen weiteren eitererregenden anaëroben Bacillus. Außerdem können als gelegentliche Nebenbefunde mancherlei Saprophyten sich finden.

Ganz ungewöhnlich sind die von Gallenga beobachteten Fälle von Rhinosklerom des Tränensacks, sowie der Gourfeinsche Fall von Rotz (cf. Abschnitt »Lider« S. 67).

Hervorzuheben ist noch, daß die nicht seltene Dakryocystitis beim Neugeborenen, die bei verspäteter Öffnung des Ductus nasolacrimalis zustande kommt, zunächst nur einen bakterienfreien, aus Detritus und Schleim bestehenden, keimfreien Inhalt zu liefern braucht (Michel, Vossius, Cirincione, Terson, Wintersteiner, Topolanski, Rabinowitsch). Bald gesellt sich aber sekundäre Infektion hinzu, das Sekret wird mehr eitrig und weist dann, wie ich mich des öfteren überzeugt habe, keine wesentlichen bakteriologischen Unterschiede auf gegenüber der Dakryocystitis der Erwachsenen. Insbesondere habe ich auch hier öfters Pneumokokken, Staphylokokken gefunden. Valude fand Tetragenus, Antonelli angeblich Gonokokken. Selenkowski züchtete sehr virulenten St. aureus. Von Wichtigkeit ist, daß solche Dakryostenose und Dakryocystitis congenita eine primäre eitrige Bindehautentzündung vortäuschen kann. Mit Recht rät Peters, besonders bei den nicht gonorrhoischen Eiterungen der Neugeborenen darauf zu achten. Péchin nennt sie geradezu »Pseudoconjunctivitis«. Dabei ist noch zu beachten, daß bei manchen Fällen erst bei tiefem Eindrücken in die Fossa lacrimalis (mit einem Glasstäbchen) sich Inhalt entleert. Doch würde es nach meiner Erfahrung viel zu weit gehen, wollte man die nicht gonorrhoischen Katarrhe ausschließlich auf solche Umstände zurückführen. Andererseits soll man auch bei allen Fällen von Gonorrhoe auf die Tränenwege achten.

Literatur.

Antonelli, Dakryocystite congenitale.

Aribeaud, Pericystite lacrymale. Thèse de Lyon, 1901.

Axenfeld, Klin. Monatsbl. f. Augenh., 1903, XLI, S. 128.

Bardoux, Dacryocystite congénitale ou Pseudo-conjonctivite du nouveau né. Thèse de Toulouse, 1905 (cf. hier Literatur).

Basso, Bactériologie de la Kératite à hypopion. Internat. Kongr. Rom 1894, ferner Tracoma delle vie lagrimale. Ann. di Ottalm., 1906, XXXV, p. 621.

Cuénod, Contribution à l'étude des affections pneumococciques de l'œil. Compt. rend. du congr. franç. d'ophth., 1895, p. 534.

Darier (Staphylase), La clinique ophth., 1905, p. 297.

Fage, Bacille pseudodiphterique dans un cas de dacryocystite. Soc. d'ophth. de Paris. Annales d'oculist., t. 115, p. 55, 1896.

Gallenga, Zentralbl. f. prakt. Augenh., 1899, Oktober.

Gerstenberger, Beiträge zur bakteriologischen Untersuchung des Tränensackeiters. Inaug.-Dissert., Würzburg 1896.

Gourfein (Rotz), Arch. d'ophth., t. 18, p. 699.

Guaita, Le diplocoque de Fränkel en pathologie oculaire. Internat. Kongreß in Rom, 1894.

Guignot, Pneumococcie oculaire. Thèse de Paris, 1904.

Ischreyt, Arch. f. Augenh., 1903, Bd. 49, S. 102.

Joerss, Beiträge z. Augenh., 1898, XXXV.

Lawson, Bacteriol. of the lacr. sac. British med. journ. 1898, August.

Leber und Sattler, Die Bakteriologie in der Augenheilkunde. Internat. ophth. Kongr. Heidelberg 1888.

Mazet, Recherches bacteriologiques sur deux cas de tumeurs lacrymales phlegmoneuses. Ann. d'ocul., t. 111, 3, p. 211, 1894. — Ders., Sur l'empyème du sac lacrymal (étude bactériologique et clinique). Thèse de Paris, 1895 et Compt. rend. du congr. franç. d'ophth., 1895, p. 545.

Moretti, Dakryo-Adenite. Annali di Ottalm., 1905, XXXIV, S. 3.
Müller, L., Vortrag Heidelberg (1902) und Arch. f. Augenheilkunde, 1903, LVII, S. 138.
Parinaud, Conjonctive lacrymale à pneumocoques des nouveau nés. Annales d'oculist., t. 112, Dec. 1894.
Peters, Zeitschr. f. Augenh., 1899, Bd. II, S. 152.
Plaut und Zelewski, Klin. Monatsbl. f. Augenh., 1901, S. 369.
Poulard, Arch. d'ophth., 1903, XXIII, p. 625.
Rabinowitsch, Zentralbl. f. Augenh., 1903, S. 482.
Raehlmann, Dakryocystitistrachomatose. Deutsche med. Wochenschrift, 1901, S. 747.
Ricchi, Annali di Ottalmol., vol. 28, 1899, p. 47.
Roche, Péricystite aiguë à streptocoques. Thèse de Paris, 1902.
Sattler, Über die im Thränensackeiter vorkommenden Spaltpilze. Verhandl. ophth. Ges. Heidelberg, 1885, S. 18; Physik. med. Ges. Erlangen, November und Dezember 1885.
Schmidt-Rimpler, Sitzungsber. d. Gesellsch. zur Beförderung d. Naturwissensch., Marburg.
Selenkowski, Wratsch, vol. 22, p. 1358 u. Westnik ophth., XIX, p. 1, 1901.
Smith, Dorland, Arch. of Ophth., 1905 und 1906, XXXIV und XXXV.
Terson et Gabriélidès, Recherches sur l'état microbien de la conjonctive des ozéneux, sans complications apparents de voies lacrymales. Arch. d ophth., t. 14, p. 488, 1894.
Uhthoff und Axenfeld, Beiträge zur pathologischen Anat. u. Bakt. der eitrigen Keratitis des Menschen. Vortrag ophth. Ges. Heidelberg 1895 u. Naturforschervers. Wien 1894. Arch. f. Ophth., Bd. 42, 1, 1896. — Dies., Weitere Beiträge zur Bakteriologie der Keratitis des Menschen, insbesondere der eitrigen. Arch. f. Ophth., Bd. 44, 1897.
Veillon et Morax, Annales d'oculist., t. 123, 1900, p. 175.
Widmark, Bakteriol. Studien über Dakryocystitis. Hygiea, Oktober 1895, S. 581 und 1887.
Werncke, Zur Ätiologie der Dakryocystitis acuta. Inaug.-Dissert., Dorpat 1900.

Pilzkonkremente, Streptotrichie (»Aktinomykose«) der Tränenröhrchen.

Klinisches Bild. Historisches.

Es entwickelt sich langsam und unter katarrhalischen Beschwerden eine Rötung und Schwellung der Gegend des Tränenröhrchens, und zwar meistens des unteren. In der ganzen, nunmehr über 50 Fälle umfassenden Kasuistik, welche zur größeren Hälfte Frauen betrifft, finden sich nur vier, wo das obere Röhrchen befallen war. Die Schwellung erreicht in den höchsten Graden etwa Haselnußgröße, ist in der Regel geringer; man fühlt eine längliche, ziemlich derbe Resistenz, der zugehörige Tränenpunkt ist erweitert, auf Druck tritt mitunter ein grünlicher oder dunkler gefärbter Inhalt bis dicht an ihn heran, läßt sich aber nicht ausdrücken, sondern es entleert sich entweder gar nichts, oder nur ein klein wenig Eiter. Dabei braucht der Durchgang nach der Nase hin nicht ganz verlegt zu sein, wenigstens läßt sich Flüssigkeit vom Röhrchen aus durchspülen. Niemals ist bisher eine perforative Zerstörung der Haut dabei beobachtet, sondern das Krankheitsbild bleibt monatelang in dieser Weise bestehen, die Schwellung nimmt langsam zu, überschreitet aber den oben genannten äußersten Grad nicht. Ob sie schließlich spontan ausheilen kann, ist nicht zu sagen, da die zur Beobachtung gekommenen Fälle sämtlich der Inzision und Entleerung unterworfen wurden, worauf jedesmal schnelle und dauernde Heilung erfolgte. Nur in dem einen Fall von Krukow-Kastalsky

entwickelte sich nach Entfernung eines Konkrements aus dem unteren Röhrchen ein solches im oberen.

Eröffnet man nun in der üblichen Weise das Tränenröhrchen, so entleert sich sofort oder auf leichten Druck eine eigentümliche Masse, mitunter in mehreren größeren und kleineren Bröckeln. Mit der entzündeten Schleimhaut des zu einer Höhle erweiterten und vollständig epithelausgekleideten Röhrchens haben die Massen keinerlei festere Verbindung; sie lassen sich mühelos stumpf herausbefördern und werden höchstens durch die Engigkeit der Inzision oder Ausbuchtungen der Schleimhaut etwas zurückgehalten. Nur in einem Falle (v. Schröder) konnte eine lose Verbindung mit der Wandung nachgewiesen werden.

Die Gesamtmenge der sich entleerenden Konkrementmassen schwankt zwischen Halblinsen- und Bohnengröße. Die Oberfläche pflegt kleinhöckrig, etwas zerklüftet zu sein, von wachsartigem Glanz; die Färbung ist zumeist graugrünlich oder grünlichgelb; manche Konkremente sind bräunlich bis dunkelbraun, sie bestehen wohl schon längere Zeit, zeigen auch härtere Konsistenz und sind weniger leicht zu zerteilen, als die anderen, die sich unschwer in immer kleinere Körner zerlegen lassen und zwischen zwei Deckgläsern ohne Mühe zerdrückt werden können, etwa wie Wachs. In einigen Fällen (A. v. Graefe, Grüning) fand sich Verkalkung der Konkremente; schließlich können, wie es scheint, die Pilzmassen absterben und dann eine kalkige, detritusumgebene Masse darstellen (Snegirew, Capellini). Von Interesse ist für dieses späte Stadium besonders die mikroskopische Untersuchung von Capellini. Die Konkremente enthielten Monokalziumphosphat und kohlensauren Kalk. An Schnitten war eine dendritisch-strahlige Struktur sehr deutlich, hervorgerufen durch nadelförmige, radiär angeordnete Kristalle; die peripherste Schicht der einzelnen Drusen war dunkelbraun pigmentiert. Streptothrixelemente waren nicht mehr nachweisbar. Doch hat sich wahrscheinlich die Konkretion auf einer derartigen organischen Basis entwickelt.

Das Krankheitsbild ist in seiner vollen Ausbildung fast absolut charakteristisch[1]). Die ersten Andeutungen über dasselbe finden sich bei Cesoni (1670), Sandifors (1779) und Desmarres (1842). Allein erst Albrecht v. Graefe gab eine klare, auch heute noch gültige Beschreibung, welche auf zehn eigenen Beobachtungen beruhte. Er stellte auch sogleich fest, daß der eigentümliche Inhalt dieser Tränenröhrchen organischer Natur sein müsse, was die mikroskopische Untersuchung bestätigte. Graefe war anfangs geneigt, den Pilz mit Favus zu identifizieren. Cohnheim dagegen definierte ihn als »Leptothrix«; ihm folgten Leber, Waldeyer, letzterer auch deshalb, weil in seinem Fall das Konkrement dunkelbraun war, wie die Leptothrixbefunde in der Mundhöhle. Beide Forscher machten aber die Einschränkung, daß die sich findenden Fäden feiner und hier und da verzweigt seien; abweichend sei auch, daß die für den Leptothrix buccalis charakteristische Jodreaktion ausblieb. A. v. Graefe selbst hat sich dann der Auffassung »Leptothrix« zugewandt und die Krankheit ging zunächst unter dem Namen Leptothrix bis 1875. Später ist diese Auffassung nochmals wiedergekehrt bei Camuset und Hirschberg. Ferdinand Cohn trennte die Pilze vom Lepto-

[1]) Nur ganz ausnahmsweise ist ein anderer Fremdkörper gefunden worden (Mitvalsky); ich selbst sah eine Syphilis des Tränenröhrchens unter diesem Bilde.

thrix aus den genannten Gründen; er bezeichnet sie als eine besondere Art mit dem Namen »Streptothrix Foersteri«[1]). Er betonte, daß die Fäden von gleicher, sozusagen haarfeiner Dicke seien, bei schwacher Vergrößerung homogen erscheinen, in unbestimmter Folge bald gerade, bald gewunden verlaufen, daß sie, wenn auch nur spärlich, echte Verzweigungen zeigen. Vom Leptothrix buccalis, der dicker, steif und gerade, deutlich gegliedert und unverzweigt sei, seien sie verschieden, auch geben sie keine Jodreaktion. Insofern seien sie dem Leptothrix analog, als die Hauptmasse der Konkremente eben nur aus solchen Pilzmassen bestehe.

Auf der Basis der Cohnschen Angaben unternahmen v. Reuss und Goldzieher eine Revision der bisherigen Literatur. Sie identifizieren auch die älteren Fälle mit diesem Streptothrix Foersteri. Seitdem bediente sich die Kasuistik vorwiegend dieses Namens, bis 1894 die Arbeiten von Schröder

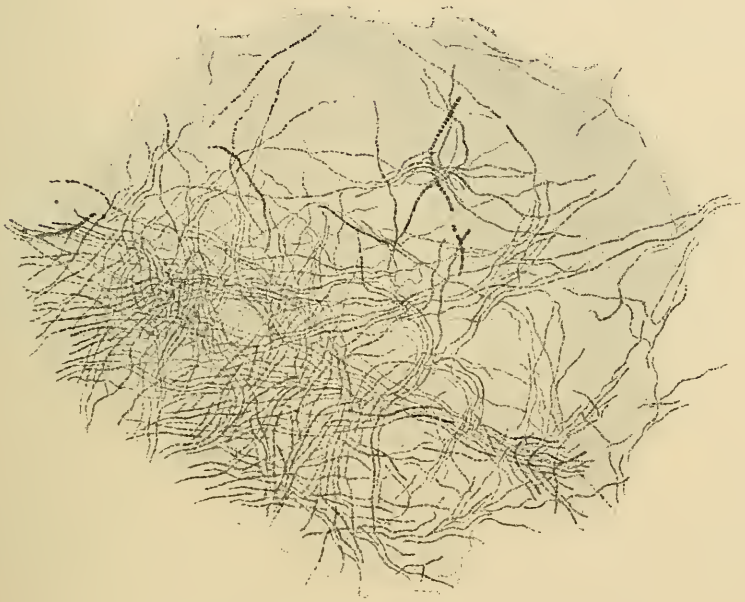

Abb. 57. Konkrementpräparat von Dalén.

und von Huth auf Grund des Befundes von strahligen Drusen mit kolbigen radiären Ausläufern die Konkremente als »Aktinomykose« bezeichneten. Ihren Mitteilungen waren solche von Tommasoli und von Bajardi schon vorausgegangen, aber letztere waren in der ophthalmologischen Literatur nicht weiter bekannt geworden.

Wie Goldzieher und v. Reuss die älteren Fälle als Streptothrix deuteten, so deutete nunmehr v. Schröder die bisherige Literatur als Aktinomykose, also als eine bestimmte Art von Streptotrichie. Er erklärte die Pilze für identisch mit dem Actinomyces hominis seu bovis, und man muß zugeben,

[1]) Ganz zu Unrecht wird dieser Name von Cazalis beigelegt einer auf Agar als dicke, trockene Masse wachsenden Streptothrixart, die er in der Bindehaut Trachomatöser fand und die auch ich gelegentlich angetroffen habe. Es handelt sich wohl um den weitverbreiteten Aktinomyces albus (Lachner-Sandoval).

daß für seinen Fall und die Fälle derjenigen Autoren, welche typische Kolbendrusen wie er gefunden hatten, diese Auffassung in histologischer Beziehung ebenso gerechtfertigt war, wie die beim Chirurgen übliche Diagnose. Für diejenigen (zahlreichen) Fälle, wo das Bild nicht der Drusen, sondern nur der Fäden vorgelegen, erschien wegen der Pleomorphie des Aktinomyces seine Anwesenheit nicht ausgeschlossen. So haben auch Boström und Israel die älteren Fälle als Aktinomykose reklamiert und Ferd. Cohn hat sich dem später angeschlossen. Daß das Krankheitsbild am Auge so unverhältnismäßig gutartiger erschien, als wir sonst die Aktinomykose zu finden gewohnt sind, spricht nach v. Schröder nicht gegen Aktinomykose, sondern sei dadurch wohl erklärbar, daß der Pilz hier in einer epithelumkleideten Höhle liege und infolge der Tränenbespülung unter schlechten Ernährungsverhältnissen sich befinde [1]).

Diese Arbeit erregte allgemeine Aufmerksamkeit und hatte zur Folge, daß nunmehr eine Reihe kasuistischer Mitteilungen unter der Bezeichnung »Aktinomykose« der Tränenröhrchen erfolgten (Ewetzky, Elschnig, Lange,

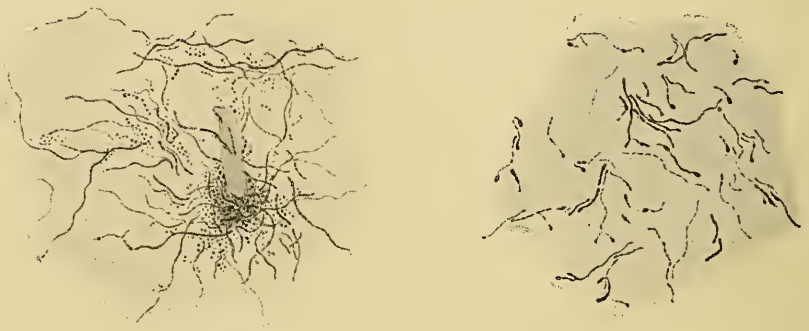

Abb. 58. Daléns Konkrement. Agarkultur.

v. Schröder, Mitvalsky, Robert, Terson, Ginsburg, Mackay, Cartais, Awerbach). In dem einen seiner späteren Fälle konnte v. Schröder auch nachweisen, daß einzelne Fäden in die Wandung des Tränenröhrchens eingedrungen waren; das klinische Bild war dabei das gleiche gewesen.

Aber das abweichende klinische Bild und die Erfahrung, daß der Actinomyces bovis nur ein Mitglied der großen Familie der Streptotricheen sei, deren Vertreter in morphologischer Hinsicht weitgehende Übereinstimmung zeigen können, obwohl sie im übrigen verschieden sind, mußte bald Zweifel an der Richtigkeit der neuen Auffassung erwecken. Lachner-Sandoval, Axenfeld und Kastalsky hoben hervor, daß zunächst vollständige Kulturuntersuchungen notwendig seien, bevor man sicher bestimmen könne. Bis dahin sei es besser, allgemeiner von »Streptotrichie« zu sprechen. Will man die Streptotricheen als »Aktinomyceten« bezeichnen, so mag man die Konkremente als eine Aktinomykose bezeichnen. Nur dürfe man nicht ohne weiteres die Vorstellung einschließen, diese Keime seien als identisch erwiesen mit der Unterart, Act. hominis seu bovis. van der Straeten ging noch weiter und erklärte den Befund für eine »Pseudoaktinomykose«, weil das klinische Bild

[1]) Es ist von Interesse, daß Majocchi im Ductus Whartonianus ein ähnliches Konkrement gefunden hat (Arch. per le szience med., vol. 16, 15, 1892).

abwiche und weil doch sehr oft die typischen Drusen fehlten; ähnlich äußerte sich Bourgeois. Diese Ausschließung des Aktinomyces geht jedoch, wie Axenfeld und Cahn ausführen, wiederum zu weit, weil die Beteiligung dieses Keims aus den von van der Straeten angeführten Gründen doch nicht definitiv widerlegt sei (s. S. 266). Die späteren Untersuchungen von Awerbach haben tatsächlich für diesen Fall eine weitgehende Übereinstimmung mit dem Actinomyces bovis ergeben, so daß bei ihm dieser Name gerechtfertigt ist.

Daß aber nicht nur die als Actinomyces bovis bezeichnete Art für die Konkremente in Frage kommt, ist bewiesen durch die Arbeit von Silberschmidt (1900), welcher zum erstenmal zwei vollständige Kulturen lieferte, nachdem bisher alle Versuche gescheitert waren, oder doch, wie bei den beiden ersten Fällen von Kastalsky & Axenfeld, sich nicht hatten

Abb. 59. Axenfeld, Fall I. Anaërobe Agarkultur.

bis zur völligen Identifizierung durchführen lassen. Silberschmidt fand im frischen und gefärbten Ausstrichpräparat wieder die sehr dünnen, sich nach Gram gern segmentiert färbenden Fäden, neben ihnen kokkenartige Elemente. Verzweigungen sehr spärlich, hier und da leicht verdickte Enden.

Radiäre Anordnung und Kolben waren hier nicht nachweisbar; auch waren die Fäden nicht deutlich geschlängelt. Nur die anaëroben Kulturen gingen an, und zwar zeigte sich erst nach mehreren Tagen ein Wachstum bei Brutemperatur. Es entwickelten sich am Boden der Agarröhrchen die Kolonien als rundliche, grauweiße, glatte Körnchen. In der Stichkultur erscheint die Umgebung des Stichs neblig getrübt. In Bouillon bildete sich am Boden ein maulbeerartiges Klümpchen, das sich leicht zerteilen läßt und beim Schütteln in Teile zerfällt, welche wie kleine Wattebäusche aussehen.

Von Bouillon und Agar ließen sich, bei reichlicher Übertragung, die Kulturen auf Agar weiterzüchten.

Der Pleomorphismus der Kulturen war sehr ausgesprochen: Die ersten Kulturen gaben Stäbchen ähnlich wie Diphtheriebazillen, zum Teil verzweigt.

Manchmal traten längere, verzweigte Fäden mit Anschwellungen in den Vordergrund; häufiger waren Kurzstäbchen, in älteren Kulturen herrschten kokkobazillenartige Formen vor. Lange Fäden kamen besonders zur Darstellung, wenn das Material schonend ausgebreitet, nicht stark verrieben war.

Niemals waren engverfilzte Fadengewirre sichtbar, niemals auch radiäre Anordnung.

Abb. 60. Axenfeld, Fall II. Konkrementpräparat. Gramsche Färbung.

Abb. 61. Axenfeld, Fall II. Anaërobe Agarkultur. Pleomorphe Formen, zum Teil ähnlich wie Diphtheriebazillen. Gramsche Färbung.

Die Tierpathogenität des Streptothrix war nicht groß; intravenös rief er beim Kaninchen keine Erscheinungen hervor, dagegen intraperitoneal und subkutan bei Meerschweinchen und weißen Mäusen mäßig lokale Eiterung.

Wir haben also eine Streptotrichee vor uns, die weder dem aëroben Aktinomyces von Boström, noch dem anaëroben von Israel entspricht. Wieweit nun etwa die Bestimmung von Silberschmidt für die früheren, kul-

turell nicht bestimmten Konkremente zutrifft, läßt sich nachträglich nicht feststellen.

Silberschmidt ist insofern vom Glück begünstigt gewesen, als er von vornherein eine Reinkultur des Streptothrix vor sich hatte. Sehr oft ist das nicht der Fall. Bei fünf von mir untersuchten Fällen, welche in der Dissertation von Cahn beschrieben sind, waren stets von vornherein massenhafte andere Keime, Streptokokken, Bazillen mit zur Stelle (damit sind nicht etwa die kokkobazillären Formen des Streptothrix gemeint). Diese anderen Keime überwucherten auf den aëroben Kulturen schnell den Nährboden, während

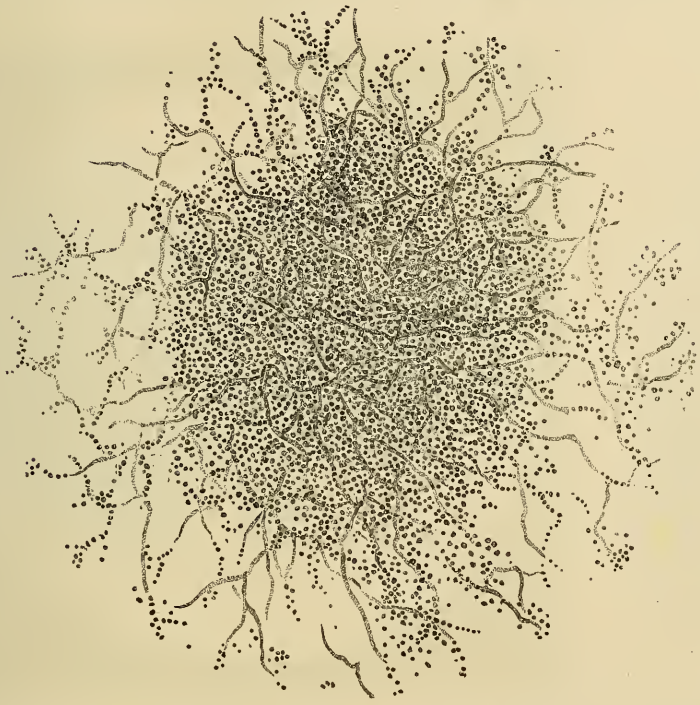

Abb. 62. Axenfeld, Fall III. Deckglaspräparat des Konkrementes.

die Streptotricheen mit ihrer sehr langsamen Entwicklung noch nicht angingen. Dagegen anaërob blieben erstere zurück und es gelang in 3 Fällen, den Streptothrix so zum Wachsen zu bringen. Eine Isolierung und völlige Bestimmung gelang jedoch nur in zweien dieser Fälle, und zwar einmal dadurch, daß anaërobe Kulturen sehr lange ($1^1/_2$ Jahre) zugeschmolzen blieben. Die Streptotricheen überstanden diese Zeit, die gleichzeitigen Kokken gingen zugrunde. Es handelte sich um eine zweifellose Streptothrix, die eine wesentliche Tierpathogenität nicht entfaltete. In einem 2. Falle führte die Anwendung schwach saurer Nährböden anaërob zum Ziele. Bei dem 3. Fall jedoch mißlang die Isolierung, da beim Überimpfen die anderen Keime wieder alles überwucherten. Jedenfalls aber empfiehlt es sich danach durchaus, anaërob vorzugehen und auch saure Nährböden zu versuchen.

Eine weitere Reinkultur, deren Bestimmung noch nicht abgeschlossen ist, konnte ich aus einem Konkremente gewinnen, welches Herr Prof. O. Lange

(Braunschweig) mir zusandte. Die Kultur und ein Agarschnittpräparat sind abgebildet.

In letzter Zeit ist es auch DALÉN bei 2 Fällen gelungen, Kulturen zu erhalten. Die frischen Konkremente hatten nicht das Bild der Kolbendrusen, sondern der Fadengewirre, mit sehr spärlichen Verzweigungen dargeboten. Auch DALÉN erhielt die Streptothrix nur in der Tiefe der Agarstiche.

Hier entwickelten sich kleine Knötchen, welche 2—3 Wochen weiter verimpfbar waren, aus Fäden mit spärlicher Verzweigung bestanden und in älteren Kulturen weitgehende Pleomorphie zeigten. Subkutane und intraperitoneale Impfung verlief negativ. Eine nähere systematische Einreihung in die Streptotricheenarten nimmt DALÉN nicht vor.

Abb. 63. Anaërobe Konkrementkultur (hohe Agarschicht)[1]).

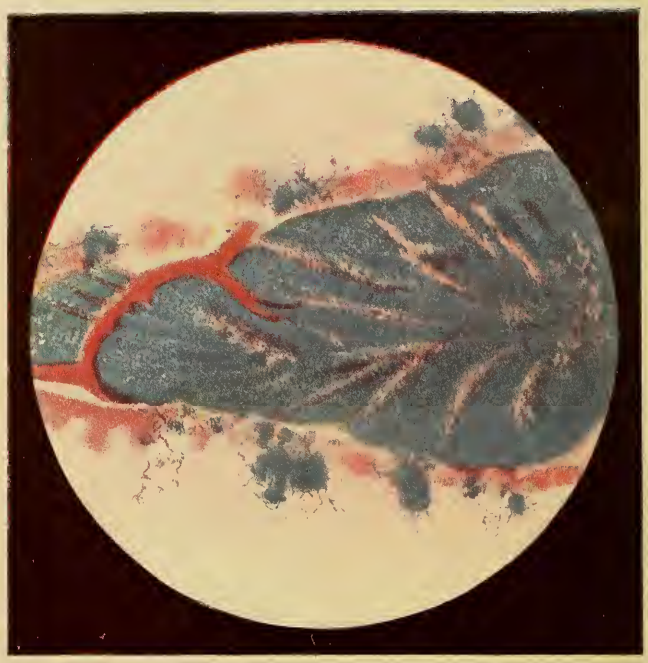

Abb. 64. Schnittpräparat der anaëroben Konkrementkultur[1]). An der Peripherie bilden sich zahlreiche sekundäre Kolonien, mit verzweigten Ausstrahlungen. (GRAM-WEIGERTsche Färbung.)

Neuerdings ist nun bei einigen Fällen wieder von »Leptothrix« die Rede. Das würde wieder an die Anschauung der ersten Zeit A. VON GRAEFES anknüpfen. HIRSCHBERG hat einen Fall beschrieben, bei welchem KEMPNER die Diagnose »Leptothrix« stellte; der Befund war der gleiche, wie in den früheren Fällen, doch wurden an den feinen, z. T. gewundenen Fäden keine Verzweigungen gefunden. Da diese aber mitunter bei diesen Streptotricheen sehr spärlich sein können und nur auf den Kulturen deutlich zu werden brauchen (AXENFELD-CAHN), so ist dies doch wohl allein nicht ausschlaggebend, da eine kulturelle Bestimmung nicht gelang und andererseits die Jod-

[1]) Die Kultur habe ich von einem von Prof. LANGE (Braunschweig) eingesandten Konkrement gezüchtet.

reaktion[1]) ausblieb. Auch Awerbach erklärt die Diagnose »Leptothrix« in diesem Falle für nicht gerechtfertigt. Das gleiche gilt für die von Piorkowski gegebene Darstellung in einem Falle von Segelcken; letzterer Autor schließt sich deshalb auch der Meinung an, daß eine Beteiligung von Leptothrix an diesem Krankheitsbild nicht als erwiesen gelten könne, zumal in letzterem Falle ausgesprochen radiäre Drusen beobachtet wurden, wenn auch andererseits, bei der Unsicherheit in der Definition dieser Familien dies noch nicht ausgeschlossen werden könne. In den Ausstrichpräparaten der schon hochgradig verkalkten Konkremente von Capellini waren einzelne unverzweigte Fäden vorhanden, die für »Leptothrix« erklärt werden; doch sind hiergegen die eben genannten Zweifel anzuführen, zumal außerdem einzelne »Keulen« sich fanden, die als »Actinomyces« angesprochen werden. Eine sichere Diagnose war hier nicht mehr möglich, Kulturen gelangen nicht. Die in einem anderen Fall rein mikroskopisch gestellte Diagnose »Leptothrix« ist von Capellini selbst mit einem Fragezeichen versehen. (Basevi fand im unteren Tränenröhrchen stinkenden Eiter, der außer Pneumokokken und Staphylokokken »Leptothrix« enthalten habe, eine Diagnose, die nicht näher begründet wird. Um ein Konkrement handelte es sich hier nicht. Patient hatte das Auge mit Speichel gewaschen.)

Bemerkenswert für die Frage ist die Mitteilung von Cannas. Er fand in dem aus den Tränenröhrchen sich entleerenden Eiter, neben Bazillen und Kokken, Spirillen sowie Fäden, die ihm Bruchstücke von »Leptothrix« zu sein schienen. Die Konkremente bestanden vorwiegend aus sehr feinen langen, dicht verfilzten Fäden, an denen Cannas Verzweigungen und Teilungen nicht erkennen konnte; sie färbten sich nach Gram, wurden auf Zusatz von Lugol-scher Lösung violett. Auf Gelatine entwickelte sich neben anderen Mikroben nach einigen Tagen eine grauweißliche große Kolonie mit gezähntem, durchscheinendem Rande, die auf Glyzerinagar übertragen schnell die ganze Oberfläche überzog mit einer grauweißen Membran. Im Gelatinestich trat langsam Verflüssigung ein, in Bouillon in 48 Stunden ein reichlicher Niederschlag. Mikroskopisch fand Cannas typische Haufen von »Leptothrix buccalis«, wie sie im Zupfpräparat gewesen. Tierversuch negativ. Cannas stellt die Diagnose »Leptothrix« unter Hinweis auf Robin (1855).

Dieser Befund weicht von allen anderen auffallend ab, denn nach allgemeiner Erfahrung ist Leptothrix sonst nie in dieser Weise kultivierbar gewesen. Auch entspricht der Diagnose »Leptothrix« nicht die Spirillenform. Es ist auch das erste und einzige Mal, daß von einer positiven Reaktion mit Jod die Rede ist. Auffallend ist auch, daß nur eine einzige derartige Kolonie aufging.

Cannas zitiert die Untersuchungen von Majocchi über die Konkretionen in den Speichelgängen und nimmt wie dieser an, daß die parasitären Elemente verschiedenartig sein könnten, nämlich 1. Leptothrix, 2. Streptothrix Foersteri, 3. Aktinomyces. Überzeugend erscheinen mir die Cannasschen Ausführungen nicht.

Eine erfolgreiche Kultivierung ist in letzter Zeit auch Awerbach gelungen. Er fand in den Konkrementen Drusen, hier und da mit leichten Verdickungen

---

[1]) Freilich ist auch bei »Leptothrix« die Jodreaktion nicht konstant. Nach den Untersuchungen von Fricker (Zentralbl. f. Bakt., 1904, XXXVI, S. 369) tritt sie deutlich nur ein, wenn ein stärkehaltiger Nährboden vorhanden war. Jedenfalls haben die Wachstumsbedingungen einen Einfluß. Ein feststehendes Charakteristicum für »Leptothrix« ist dagegen, daß es sich dabei um nicht verzweigte, nicht gewundene Fäden handelt, was bei den Tränenröhrchenkonkrementen bisher nicht zutrifft, besonders nicht für die durch Kultur geprüften Fälle.

der Ausstrahlungen. Keulenförmige Anschwellungen fehlten. Dichotomische Teilung war mehrfach erkennbar. Von allen Kulturen gingen nur drei direkte Bouillonkulturen an, die gezüchteten Fäden haben vielfach Ähnlichkeit mit Diphtheriebazillen (cf. Fig. 61); unter der Bauchhaut des Meerschweinchens ergab die Infektion einen Abszeß; intraperitoneale Injektion tötete eine Maus innerhalb 8 Tagen; in einer Mesenterialdrüse und einem der Leber ansitzenden Knoten fand sich »typische aktinomykotische Neubildung«, mit mehreren Körnchen, welche charakteristische Drusen mit Keulenanschwellungen darstellten. Bei einem weiteren subkutan geimpften Meerschweinchen ergab nach $2^1/_2$ Tagen die Sektion einen abgekapselten Abszeß, in welchem typische Drusen mit kolbigen Enden nachgewiesen wurden. Awerbach zweifelt ebenfalls die Diagnose »Leptothrix« in dem Hirschbergschen Falle an und bezeichnet seinen Fall mit Recht als Strahlenpilzerkrankung. Wenn aber Awerbach nun wieder alle einschlägigen Fälle als »Aktinomykose« reklamiert, so ist das nur dann richtig, wenn er diesen Namen als Familiennamen benutzt; nicht aber ist es richtig, hier einheitlich von »dem Strahlenpilz« zu reden.

Der zur Neddensche Fall lieferte ebenfalls anfangs nur anaërobe Kolonien, anfangs nur anaërob in Peptonglyzerinagar, später auch in anderen Nährböden, und nach wiederholter Überimpfung gediehen auch aërobe Kulturen. Morphologisch war das Bild ähnlich dem Fall II. Es fanden sich Verzweigungen, keine Kolben. Tierpathogen waren sie bei subkutaner und intraperitonealer Injektion nicht; unter der Conjunctiva bildeten sich kleine Knötchen, in denen die Mikroben längere Zeit nachweisbar waren. Auch zur Nedden zieht die allgemeinere Bezeichnung »Streptothrix« vor aus den oben von mir erörterten Gründen.

In dem einen der Moraxschen Fälle gelang die Kultur ebenfalls vorwiegend anaërob, am besten in zuckerhaltigen Nährböden; es bildeten sich weißliche, langsam wachsende Kügelchen. Morphologisch glichen sie unserer Fig. 60. Keulen fehlten, Verzweigungen der »Bacille filamenteux« waren nachweisbar. Auch auf Glyzerinwasser und auf Glyzerinkartoffel ließen sie sich züchten. Dagegen auf alkalischer oder saurer Kartoffel, auf Karoten, auf denen andere Streptotricheen wachsen, gediehen sie nicht. Morax will deshalb seinen Keim nicht für eine Streptotrichee halten.

Tierimpfungen verliefen negativ. In der Vorderkammer bildete sich zwar nach reichlicher Einbringung ein Exsudat, in welchem aber die Mikroben nicht mehr nachweisbar waren. —

Zusammenfassend ist hervorzuheben, daß nur durch weitere genaue Kulturbestimmungen die Natur der Tränenröhrchenkonkremente festgelegt werden kann, da die Pleomorphie dieser Keime die rein morphologische Definition des frischen Konkrementes erschwert.

Sicher festgestellt ist, daß es sich um mehrere Streptothrixarten handeln kann. Ich nehme hier die Bezeichnung »Streptothrix« als Sammelnamen für die Familie der Strahlenpilze, zu denen auch die verschiedenen Aktinomyceten gehören. Bei den bisher kultivierten 11 Fällen (Kastalsky, Axenfeld, Silberschmidt, Dalén, Awerbach, zur Nedden, Morax) hat es sich immer um eine Streptothrix[1]) ge-

[1]) Die interessanten, drusenartigen »Konkremente der Bindehaut«, wie sie von Fuchs und Wintersteiner als häufiger Befund in der Bindehaut beschrieben

handelt, vielleicht mit einziger Ausnahme des Falles von Cannas, der Leptothrix gezüchtet zu haben berichtet, freilich in einer Weise, die den sonstigen Ansichten über Leptothrix nicht entspricht. Es ist jedenfalls wahrscheinlich, daß fast immer eine »Streptotrichie« besteht, da das Krankheitsbild sehr einheitlich ist, und auch der mikroskopische Befund des frischen Konkrements bezüglich der Fäden weitgehend übereinstimmt. Wenn in einigen Konkrementen keine deutlichen Verzweigungen bemerkt worden sind, so ist zu berücksichtigen, daß dieselben auch bei den, zweifellos als Streptothrix bestimmten Fällen von Silberschmidt, Axenfeld und Dalén, zur Nedden, Morax sehr spärlich gewesen sind. Es muß deshalb fraglich erscheinen, ob Leptothrixarten überhaupt öfters in Betracht kommen.

Ebenso ist es zweifelhaft, wie oft der Boströmsche und der Israelsche Actinomyces bovis seu hominis, die übrigens nach Mertens (Zentralbl. f. Bakt. XXIX, 1901, S. 650) ineinander übergehen können, für die Tränenröhrchenkonkremente in Betracht kommt. Daß auch der »Actinomyces bovis« in Betracht kommen kann, erscheint durch Awerbachs Fall bewiesen. Solange wir jedoch nicht weitere Kulturresultate besitzen, welche nach der Erfahrung aller der oben genannten Autoren am ehesten auf anaërobem Wege zum Ziele führen dürften, so lange außerdem die Aktinomycetenfrage noch in vieler Hinsicht sich in der Diskussion sich befindet, muß die Frage nach der Häufigkeit der verschiedenen Streptotrichien offenbleiben. —

Wenn ich als Namen höherer Ordnung, welcher die verschiedenen Möglichkeiten einbegreift, den der »Streptotrichie« wähle, so folge ich dem Vorschlag Kruses u. a., und zwar um so mehr, als dieser Name historisch unser Kapitel eröffnet. Von Petruschky[2]) u. a. wird allerdings diese Bezeichnung als Gattungsname verworfen, weil er als Streptotricheen diejenigen Pilze bezeichnet, welche keine Strahlenkränze zu bilden imstande sind. Er schlägt vielmehr vor, die ganze Gruppe als »Trichomyceten« (Haarpilze) zu bezeichnen. Lehmann-Neumann nennen sie »Oospora«, Boström u. a. rechnen sie zu den »pleomorphen Bakterien«.

Es kommt mir nur darauf an, daß nicht durch den Namen die Infektionserreger zu eng gefaßt und daß nichts vorweggenommen wird. Will man die ganze Gruppe als »Aktinomyceten« (Lachner-Sandoval) zusammenfassen, so ist das schon relativ zulässiger, als wenn man die Krankheit »Aktinomykose« nennt und dabei gleich die Ursache der sonstigen Aktinomykose meint. Aber selbst die Bezeichnung »Aktino-

---

sind, machten anfangs auch den Eindruck, als handle es sich um Pilzdrusen, zumal diese gelblichen, in der Schleimhaut gelegenen Körnchen mit Aktinomykose makroskopische Ähnlichkeit haben. Es ist aber von den genannten Forschern nachgewiesen worden, daß es sich nicht um parasitäre Gebilde, sondern um Konkretionen handelt. Das gilt auch für den fälschlich als Aktinomykose beschriebenen Fall von Demicheri (Arch. d'opht., 1899, XIX, S. 102, 2). Die Fälle von de Vincentiis und von Oemichen, als Aktinomykose veröffentlicht, sind ebenfalls hierher zu rechnen.

Der sonst gelegentlich auf der Bindehaut und im Tränensack gefundene Aktinomyces albus (Cazalis, Ricchi, Gombert, Axenfeld), der sich jederzeit leicht züchten läßt, hat mit diesen Streptotricheen nichts zu tun und wird von Cazalis irrtümlich mit dem »Streptothrix Foersteri« identifiziert.

[1]) Dieser Fall wird in Lehr- und Handbüchern immer noch irrtümlich als »Aktinomykose« zitiert.

[2]) Cf. Petruschky, Die pathogenen Trichomyceten. Handbuch von Kolle-Wassermann, 1903, Bd. 3.

myceten« ist nicht einwandsfrei, da damit die Vorstellung sich verbindet, daß die Pilze zu einer Drusenbildung, einem Strahlenkranz, imstande sind; ob das aber für alle jene Pilzkonkremente zutrifft, ist noch zu untersuchen.

Es kann hier nicht über diese systematische Frage entschieden werden. Wohl aber können wir durch sorgfältige Bestimmung zukünftiger Fälle zu ihrer Lösung beitragen.

Literatur[1]).

Awerbach, Wratsch 1902, Nr. 49. Arch. f. Augenh., 1904, Bd. 49, S. 316.

Axenfeld, Bakteriologie des Auges in »Ergebnisse« von Lubarsch u. Ostertag, 1894—1900. — Ders., Klin. Monatsbl. f. Augenh., 1901, Jan.-Heft.

Bajardi, Jubiläumsschr. f. Sperino. Torino 1884.

Basevi, Annali di Ottalmol., 1895, XXIV.

de Berardinis, Ulcera corneale da streptothrix. Ann. di Ott., 1904, XXXIII, S. 385[2]).

Blessig, IX. Pirogowscher Ärzteverein. Westnik oft. XXI, 1904, Nr. 2 u. Klin. Monatsbl. f. Augenh., XLII, II, S. 176.

Bollinger, Zentralbl. f. d. med. Wissensch., 1877.

Boström, Zieglers Beitr. z. path. Anat. u. allg. Path., Bd. 9, 1891, S. 1.

Bourgeois, Revue de Sud-Est, 1900.

Bugier, Recueil d'ophthal., 1874, p. 122 (Ref. in Nagels Jahresber. f. 1874, S. 527).

Cahn, Inaug.-Dissert., Freiburg 1903.

Camuset, Rev. clin. du Sud-Ouest, t. 3, 1885, p. 217 (Ref. in Nagels Jahresber. f. 1882).

Cannas, N., Annali di Ottalmol., vol. 31, p. 606.

Capellini. Archivio di Ottalmol., 1906, XIII, S. 238.

Cartais, Actinomycose des canalicules lacrymaux. Thèse de Bordeaux, 1904.

Cohn, Beiträge zur Biologie der Pflanzen, Bd. 1, 3, 1878.

Coppez et Depage, Un cas d'actinomycose orbitaire. Journ. med. de Bruxelles, 1903, Nr. 48. (Klin. Monatsbl., 1904, I, S. 271.)

Dalén, Mitteilungen aus der Augenklinik des Karolinischen medico-chirurgischen Instituts zu Stockholm, 4. Heft, S. 51.

Del Monte, Bolletino dell' associaz. dei naturalisti e medici, anno III, 1872, Nr. 6 (Ref. in Nagels Jahresbericht für 1872, S. 434). — Ders., ref. Michel-Nagels Jahresbericht, 1872, S. 434.

Desmarres, Annales d'oculist., t. 7, p. 149, t. 8, p. 85, t. 9, p. 20, 1842/43.

Dunn, Arch. f. Augenh., 1898, XXXVII, S. 274.

Elschnig, Klin. Monstsbl. f. Augenh., 1895, S. 188.

Ewetzky, Archives d'ophthalm., 1898, p. 508.

Förster, Archiv f. Ophth., Bd. 15, 1, 1869, S. 318.

Ginsberg, Medicinsk. Obossenije, vol. 55, p. 659, 1901 (russisch).

Goldzieher, Zentralbl. f. prakt. Augenh., 1884, Febr.

Graefe, A. v., Archiv f. Ophth., Bd. 1, 1, 1854, S. 284. — Ders., Archiv f. Ophth., Bd. 2, 1, 1855, p. 224. — Ders., Archiv f. Ophth., Bd. 15, 1, 1869, S. 324.

Grimhut, Prager med. Woch., 1888, Nr. 23, S. 223.

Grüning, Knapps Archiv, Bd. 3, 1, 1873, S. 164.

Guibert, La clinique ophth., 1902, S. 351.

Guillemin, Actinomycose des conduits lacrymaux. Thèse de Lyon, 1905.

Haase, Knapp-Hirschbergs Archiv, Bd. 8, 1879, S. 215.

Hirschberg, Zentralbl. f. Augenh., 1902, Januarheft, S. 7.

---

[1]) Die seltene echte Aktinomykose der Orbitalgebilde hat das bekannte Bild granulierender Zerstörung dargeboten (cf. Abschnitt »Orbita«). Von Interesse ist hier auch, daß eine Übertragung von Aktinomyceskulturen in die Vorderkammer des Kaninchens oft keine Reaktion, bei anderen Tieren aber eine typische Drusenbildung und Entzündung hervorrief (Mertens, l. c.).

Morax und Manoulian fanden in einem tumorartigen Knoten in der Augenbraue Fadenpilze, welche als Streptothrix aufzufassen sind.

Ein Unicum von metastatischen miliaren Aktinomycesknötchen im Augenhintergrunde stellt der Fall Leopold Müllers dar (Klin. Monatsbl. f. A., 1903, I, S. 236).

[2]) de Berardinis berichtet, mehrmals von oberflächlichen Hornhautgeschwüren Streptotricheen erhalten zu haben, mit denen er, ebenso wie mit zwei aus der Lunge gezüchteten Stämmen, in der Cornea des Kaninchens verschieden schwere Ulcerationen erzeugen konnte, je nach Menge und Tiefe der Infektion.

Hirschler, Szémészet, Nr. 3 (Ref. in Nagels Jahresbericht für 1874, S. 528).
Higgens, Brit. med. Journ., 1879, Oktober (Ref. in Nagels Jahresbericht für 1879, S. 381).
Hosch, Arch. f. Augenh., 1904, 49, S. 215.
Huth, Zentralbl. f. Augenh., 1894, April.
Israel, Virch. Archiv, 1878, Bd. 74, S. 40. — Ders., ebd., 1884, Bd. 95, S. 140.
Kastalsky, Beitr. z. prakt. Augenh., 1898, Heft 30, S. 19.
Kipp, Archives of ophthalmol., 1902, XXXI, 4, p. 395. — Ders., Streptothrix im unteren Tränenröhrchen. Arch. f. Augenh., 1904, Bd. 49, S. 236.
Kruse (Flügge, Die Mikroorganismen, Bd. 2, 1896).
Lachner und Sandoval, Über Strahlenpilze. Straßburg 1898, bei L. Beust.
Lagrange, Gazette hebdomadaire des Sciences méd. de Bordeaux 1904, 6. Nov.
Leplat, Annales de la société médico-chirurg. de Liège, 1885, t. 24, p. 376.
Mackay, Ophth. Review, p. 201, 1901.
Mitvalsky, Arch. d'ophth., 1898, p. 508.
Mohl, Schlechtendahls Botanische Zeitung, 1865, Nr. 23, S. 187.
Morax, Soc. d'ophth. de Paris 1904. Dez., Klin. Monatsbl. f. Augenh., 1905, I, S. 244. — Ders., Annal. d'ocul., 1905, S. 188.
Narkiewicz und Jodko, Klin. Monatsbl. f. Augenh., Bd. 8, S. 79.
zur Nedden, Klin. Monatsbl. f. A., 1903, XLI, Bd. 2, S. 329 u. 1907, XLV, I, Febr.
v. Reuss, Wien. med. Presse, 1884, Februar, S. 202.
Ricchi, Annali di Ottalmol., 1899, XXVIII, p. 17.
Robert, Actinomycose des canalicules lacrymaux. Thèse de Paris, 1899.
Schirmer, Klin. Monatsbl. f. Augenh., 1871, Bd. 9, S. 248.
v. Schröder, Klin. Monatsbl. f. Augenh., 1894, April. — Ders., Klin. Monatsbl. f. Augenh., 1896, April, S. 116.
Segelken, Klin. Monatsbl. f. Augenh., Bd. 2, S. 134.
Silberschmidt, Zentralbl. f. Bakt., 1900, Bd. 27, S. 486.
Snegirew, Wratsch 1902 (Ref. Ophth. Klinik, 1903, S. 24, Konkremente in allen 4 Röhrchen).
Stiehl, Münch. med. Woch., 1895, S. 227; Ärztl. Verein, Nürnberg.
Suschkin, Westnik oftalmol., 1902, S. 374.
Terson, Clinique ophth., 1901, p. 97.
Tommasoli, Giornale italiano delle malattie veneree, 1893, Settembre.
van der Straeten, Bullet. de la Soc. Belge d'ophth., 1899, 26. Nov., p. 70.
Wolff und Israel, Virch. Archiv, 1891, Bd. 126, S. 11.

Infektionen der Tränendrüsen.

Die Tränendrüsen sind, wenn wir von direkten Verletzungen absehen, durch ihre Lage, durch ihren Sekretionsstrom gegen ektogene Infektion außerordentlich geschützt und nehmen deshalb an Bindehautinfektionen nur ausnahmsweise teil. Daß gelegentlich eine Infektion vom Bindehautsack aufwärts die Drüse erreicht, geht z. B. aus den Beobachtungen von Bock hervor, der im Anschluß an traumatische Panophthalmie die Drüsen teilweise vereitern sah. Wo dies geschieht unter dem Bilde einfacher Schwellung, ohne Vereiterung, ist noch die Frage, ob wirklich Erreger eingedrungen sind, oder ob es sich nicht um einfache vasomotorische bzw. toxische Schwellungen handelt.

Ein »Trachom der Tränendrüse« (Baquis, Annali di Ottalmol. 1894, Zieglers Beiträge 1894) kann bisher nicht als sicher angesehen werden.

Selbst unter den Fällen isolierter, eitriger Dakryoadenitis mögen manche endogene sein. Für manche endogenen Infektionen besteht jedenfalls eine Disposition, so für den unbekannten Erreger der Parotitis epidemica. Diese Formen von endogener Dakryoadenitis sind gern doppelseitig und kommen meist im Verlauf oder im Anschluß von akuten Infektionskrankheiten vor.

Auch der Tuberkelbacillus kann sich bei Miliartuberkulose des Menschen in den Drüsen niederlassen (Axenfeld), während selbst bei langdauernder Bindehauttuberkulose eine ektogene Infektion der Drüse

fast niemals stattfindet. Stock fand bei der hämatogenen Tuberkulose des Kaninchens häufig die Drüsen erkrankt.

Was nun die bisherigen bakteriologischen Befunde anbelangt, so stehen bei den akuten, abszedierenden Fällen von Dakryoadenitis die Staphylokokken, besonders der St. aureus, im Vordergrunde [Orlandini, Jaume, s. in diesen Arbeiten die ältere Literatur]. Auch ich habe bei zwei Fällen den Staphylococcus pyogenes aureus gezüchtet. Bock fand zweimal mikroskopisch in dem Bindegewebe der Drüse eine Anhäufung von Kokken, deren Natur nicht näher bestimmt ist.

Gasparrinis Mitteilung ist dadurch ausgezeichnet, daß sich die Entzündung auf die Krauseschen unteren Tränendrüsen beschränkte. In der Punktionsflüssigkeit fand er Pneumokokken; ebenso Orlandini bei einem Pneumoniker. Letzterer Fall war wahrscheinlich metastatisch. Calderaro und von Krüdener fanden außerdem Streptococcus pyogenes und massenhaft Influenzabazillen. Eine Tränendrüsenvereiterung durch Streptokokken sah ferner Mosetti bei Erysipel.

Bei der metastatisch-gonorrhoischen, meist doppelseitigen Dakryoadenitis (s. die Literatur in der Arbeit von Pes) kommt es meist nicht zur Abszedierung. Auch im Conjunctivalsekret finden sich in solchen Fällen keine Gonokokken (Casali, Etiévant).

Metastatische Dakryoadenitis nach Influenza berichtet Wicherkiewicz (Antonelli, Soc. franç. d'ophth. 1905). Bakterienbefunde liegen nicht vor.

Gegen experimentelle Infektionen soll nach den Versuchen von Valude, de Bono und Frisco die Tränendrüse eine verhältnismäßig große Widerstandskraft haben. Auch auf dem Wege der Blutbahn hineingeschwemmte Bakterien sollen nach den italienischen Autoren bald Degenerationserscheinungen zeigen. Eine Bakterienausscheidung durch die Tränen findet angeblich nicht statt.

Literatur.

Aubaret et Caignerot, Revue génér. d'opht., 1903, p. 283.
Bock, E., Zur Kenntnis der gesunden und kranken Tränendrüse, Wien, J. Safar, 1896 (cf. hier ältere Literatur).
Casali, Ann. di Ottalm., 1906, XXXV.
Calderaro, La clinica ocul., 1902, p. 951.
Causé, Zeitschr. f. Augenh., 1904, XI, S. 399.
Etiévant, Revue générale d'opht., 1903, p. 283.
Ferry, Ann. d'ocul., 1902, 128, p. 375.
Gasparrini, La clinica ocul., 1903, p. 1233.
Jaumé, La dakryocystite primitive. Thèse de Paris, 1902.
von Krüdener, Bericht ophth. Ges., Heidelberg 1903, S. 71.
Lor, Ann. d'ocul., 1901, p. 254.
Maklakoff, Ophth. Klinik, 1901, p. 355.
Mosetti, Ann. di Ottalm., 1905, XXXIV, p. 3.
Orlandini, Ann. di Ottalm., 1905, XXXIV, p. 304.
Pes, Arch. f. Augenh., 1905, LI, S. 157.
Snell, Ophthalmology, 1904, p. 36.
Sourdille, Arch. d'opht., 1900, p. 433.
Stock, Klin. Monatsbl. f. Augenh., 1903, Beilageh.; Festschr. f. Manz, und: Tuberkulose des Auges und seiner Adnexe, 1907.
Wicherkiewicz, Arch. d'opht., 1905, p. 347.

VIII. Cornea.

Wie wir von der Hornhaut zur bakteriologischen Untersuchung Material entnehmen, welche Vorsichtsmaßregeln dabei zu beachten sind, ist auf S. 3 ff. der Einleitung dargelegt worden.

Die Frage, wieweit den klinischen Bildern der Hornhautentzündung, soweit dieselben auf einer Ansiedelung von Mikroorganismen beruhen, eine besondere bakteriologische Ätiologie entspricht, beantwortet sich ähnlich, wie bei den verschiedenen Bindehautentzündungen, insofern auch hier absolute, bakteriologisch einheitliche Typen nicht existieren. Wie dort sind die verschiedene Empfänglichkeit, Resistenz und Reaktionskraft des Gewebes, Art und Tiefe etwaiger ursächlicher Verletzungen oder Epithelläsionen auf der einen, Menge und Virulenz der Bakterien auf der anderen Seite an dem Zustandekommen der klinischen Erscheinungen in wechselnder Weise beteiligt und können die Symptome verschieden gestalten.

Nichtsdestoweniger ist auch in der Pathologie der Hornhautentzündungen festzustellen, daß relativ doch Infektion und klinisches Bild insofern sich decken, als z. B. die Pneumokokken am häufigsten Ulcus serpens machen, als die zur Neddenschen Bazillen vorwiegend das Bild der infektiösen Randkeratitis verursachen usw.

Jedenfalls muß aber auch hier die klinische Beurteilung und Bezeichnung im Vordergrunde bleiben, wie bei den Bindehautentzündungen. Aber ebenso wie dort bedarf sie der bakteriologischen Ergänzung, auch aus klinischen Gründen. Ein und dasselbe Infiltrat kann je nach seiner bakteriologischen Ätiologie eine ganz verschiedene Beurteilung erfahren, einer verschiedenen Therapie bedürfen, ganz verschiedene Angriffspunkte für die Behandlung bieten.

Ich meine damit nicht nur die bisherigen Versuche einer Serumtherapie des durch Pneumokokken verursachten Ulcus corneae serpens. Diese Versuche haben bisher zu einem klinisch verwertbaren Ergebnis für die ausgebrochene Erkrankung nur in beschränktem Maße geführt[1]). Auch für den, welcher das bisherige Serum anzuwenden nicht geneigt ist, ist die Feststellung einer Pneumokokkeninfektion von Wert: Er weiß, auch wenn es sich noch um ein atypisches Infiltrat handelt, daß eine gefährliche Erkrankung vorliegt, die in der Regel der sofortigen chirurgischen Behandlung bedarf.

Ganz anders, wenn sich Diplobazillen finden: Auch wenn schwer eitrige Prozesse vorliegen, führt eine konsequente, richtig angewandte Zinktherapie[2]), kombiniert mit den anderen konservativen Maßnahmen, fast ausnahmslos zu einer Heilung. Ich selbst habe noch keinen Fall gesehen von Diplobazilleninfektion der Cornea, den wir

---

[1]) Cf. Axenfeld, Serumtherpie infektiöser Augenerkrankungen, Freiburg 1905.

[2]) Über unsere Technik cf. die Arbeit von Agricola, Klin. Monatsbl. f. Augenh., 1906, Beilageheft.

nicht auf diese Weise beherrscht hätten[1]). Dabei waren nicht wenige Fälle darunter, die selbst für eine energische Galvanokaustik sich nicht mehr geeignet hätten und wo die Durchschneidung nach Saemisch wegen der Größe und zentralen Lage nur unter Hinterlassung ausgedehnter Verwachsungen usw. ausführbar erschien.

Die genannten Beispiele beziehen sich auf die eitrigen Formen; in der Tat ist für sie eine die Ätiologie berücksichtigende Therapie besonders wichtig, wegen der großen Gefährlichkeit dieser Leiden.

Aber auch auf dem Gebiete der nicht eitrigen, der »einfachen« Infiltrate und Ulcera ist die Anwendung der bakteriologischen Untersuchung von erheblichem Nutzen. Zunächst schon mit Rücksicht darauf, daß zwischen »eitrig« und »nicht eitrig« eine völlig scharfe Grenze nicht existiert. Die schweren Eiterungen beginnen ja doch vielfach als einfache Infiltrate. In diesem ersten Stadium, z. B. bei einer Wundkeratitis nach oberflächlicher Verletzung die Ursache festzustellen, ist sehr nützlich; man weiß dann sofort, wessen man sich versehen muß. In anderen Fällen bleibt vielleicht wegen Besonderheiten des Bodens oder des Sitzes das Bild einige Zeit überhaupt ein mildes, um dann schließlich doch noch maligne zu werden. Denn auch bei solchen klinisch zunächst leichteren Fällen kann, wie ich mich überzeugt habe, die Virulenz z. B. der Pneumokokken eine hochgradige sein, nur daß sie wegen Immunität oder refraktärer Beschaffenheit der Cornea nicht gleich zur vollen Geltung kommt.

Aber auch für manche während ihres ganzen Bestehens »nicht eitrigen« Prozesse ist der Bakteriennachweis oft von Bedeutung. Unter diesen »katarrhalischen Ulcerationen«, den Randinfiltraten spielen die Diplobazillen eine große Rolle; die durch sie erzeugten Fälle sind dem Zink sehr zugänglich, während sie auf anderem Wege oft schwer zu beeinflussen sind.

Man wird also auch bei der einfachen Keratitis auf manchen wichtigen Befund rechnen dürfen.

[Unter den bakteriell negativen Fällen sind besonders die sogenannten skrofulösen Keratitiden zu nennen. Sie werden allerdings von manchen Seiten vorwiegend als Staphylokokkeninfektionen aufgefaßt (Bach, Straub, zur Nedden). Es bedarf aber hier noch eingehender Untersuchungen. Das Bild der Keratitis fasciculosa mit seinem kriechenden Charakter ist dagegen als eine eigenartig (wegen der Anlage der Skrofulösen zur Gefäßneubildung) verlaufende Infektion erwiesen: Ich fand mehrmals Pneumokokken, Addario einigemal Staphylokokken, Mc Nab Diplobazillen.

Soweit in einfachen Infiltraten, in torpiden Geschwüren Xerosebazillen gefunden werden, handelt es sich wohl um einen sekundären, ätiologisch bedeutungslosen Befund. Auch in einem Falle wie dem von Besio (Annali di Ottalmol. XXIX, S. 626, 1900) bleibt die Bedeutung dieser Bazillen zweifelhaft.]

Eitrige Keratitis. Hypopyonkeratitis. Ulcus corneae serpens.

Die klinisch so außerordentlich wichtige **eitrige Keratitis** hat schon frühzeitig bakteriologische Untersuchungen veranlaßt, welche vorwiegend

[1]) Siehe Agricola, Klin. Monatsbl. f. Augenh., 1905, XLIV, Beilageheft.

die Einwirkung der damals bekanntesten Eitererreger, der Staphylokokken, auf die Impfkeratitis des Kaninchens zum Gegenstande hatten (Leber, Strohmeyer, Hoffmann, Hess, Fortunati, Silvestri u. a.). Diese Experimental-Untersuchungen, welche in besonders erfolgreicher Weise von Leber unternommen worden, haben über die Entstehung des eitrigen Infiltrates und besonders des Hypopyons uns eine Auffassung des pathologischen Prozesses[1]) gegeben, die auch auf die Hypopyonkeratitis des Menschen im allgemeinen übertragbar ist, obwohl sich gezeigt hat, daß nicht die Staphylokokken, sondern die Fränkel-Weichselbaumschen Pneumokokken die weitaus häufigsten Erreger der Hypopyonkeratitis des Menschen sind.

Daß die ersten kulturellen Arbeiten über eitrige Keratitis des Menschen nicht diese, sondern Staphylokokken und Streptokokken oder ein negatives Resultat ergeben hatten, liegt an denselben Gründen, welche in der ätiologischen Forschung der Bindehautentzündungen und mancher anderen infektiösen Erkrankung eingewirkt haben, nämlich daran, daß die kulturempfindlichen Pneumokokken erst bei Anwendung besserer Methoden nachweisbar wurden. Auch ist in manchen der früheren Arbeiten eine sofortige Deckglasuntersuchung des Cornealeiters nicht ausgeführt worden, in welchem die kapselumgebenen Lanzettdiplokokken so ganz besonders deutlich hervortreten. Widmark und Pflüger haben allerdings schon Beschreibungen gegeben, welche auf den Pneumococcus hinweisen konnten; aber seine volle Bedeutung blieb zunächst unerkannt.

Ende 1893 veröffentlichte Gasparrini zuerst eine Arbeit über die Bedeutung des Pneumococcus in der Ophthalmologie, in welcher er außer Tierexperimenten mitteilt, daß er bei zahlreichen Fällen von Hypopyonkeratitis den Pneumococcus, und zwar meist in Reinkultur gezüchtet habe. Diese Untersuchungen wurden ergänzt und bestätigt durch Basso und Guaita.

Die erste Mitteilung über ihre 1892 begonnenen und von dieser Gasparrinischen Mitteilung völlig unabhängigen Untersuchungen veröffentlichten Uhthoff & Axenfeld 1894. Auch sie fanden den Pneumococcus auffallend häufig. In ihrer Monographie aus dem Jahre 1896, in welcher sie über eine Serie von 50 Fällen und eine Anzahl anatomischer Untersuchungen berichten, ergab sich, daß der bakteriologische Befund von Pneumokokken sich mit derjenigen Form von Hypopyonkeratitis deckte, welche als »Ulcus corneae serpens (Saemisch)« bezeichnet wird und ausgezeichnet ist durch die Ausbreitung in der Fläche hauptsächlich nach einer Richtung hin unter Bildung eines gelben progressiven Randes, während von der anderen Seite oft Reinigung und Epithelisierung des Geschwürs eintritt. Bei denjenigen, viel selteneren Fällen, welche nicht dieses Bild, sondern das einer atypischen Hypopyonkeratitis darstellten, mit schnellerem Fortschreiten in die Tiefe, fanden sich andere Eitererreger (Staphylokokken, Streptokokken, pyogene Bazillen); in dieser Gruppe der nicht serpiginösen Hypopyonkeratitis ließ sich als eine klinisch scharf differenzierte und dabei ätiologisch einheitliche Gruppe abgrenzen noch die Schimmelpilzkeratitis, die Keratomykosis aspergillina.

Da, wie Uhthoff & Axenfeld am Schlusse ihrer Arbeit ausführten, es anzunehmen sei, daß diese »typischen« Bilder bei Änderung der Virulenz

[1]) Nach Leber entsteht das Hypopyon durch toxische Fernwirkung der intracornealen Mikroorganismen; es ist deshalb bis zur Totalperforation steril, auch wenn schon vorher eine Frühperforation der Membrana Descemeti eingetreten ist.

und Menge der Bazillen, des Terrains d. h. der präexistierenden Beschaffenheit der Cornea, der Tiefe und Ausdehnung der ursächlichen Verletzungen gewisse Variationen erleiden könnten, so haben sie später über eine weitere Serie von 68 Fällen von Hypopyonkeratitis berichtet. Auch bei dieser Serie zeigte sich, daß das Krankheitsbild des Ulcus corneae serpens mit Ausnahme eines durch Diplobazillen (wahrscheinlich den PETITschen Typus) erzeugten Falles, stets durch Pneumokokken bedingt war. Dagegen fanden sich in dieser zweiten Serie in der Tat eine Anzahl Fälle von Pneumokokkeninfektion mit atypischem, klinischem Bilde. Für diese Abweichungen ließen sich eine Reihe besonderer Gründe nachweisen.

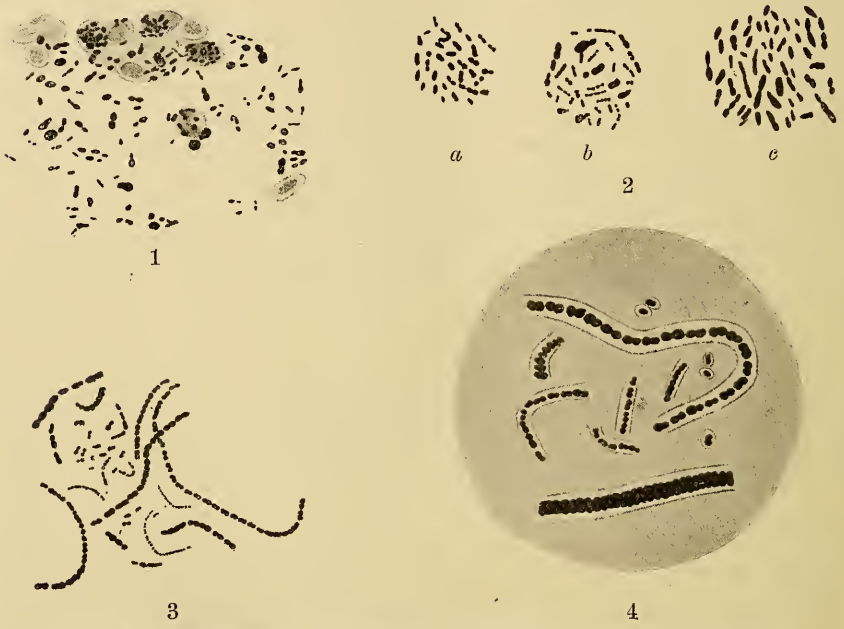

Abb. 65. UHTHOFF und AXENFELD, Pneumokokken von Ulcus serpens. Wechselnde Formen.

1 Eiter aus einem Impfinfiltrat der Kaninchencornea mit Phagocyten und Involutionsformen. — 2 Agarreinkulturen von Ulcus serpens, *a* typische Diplokokken, *b* Involutionsformen und kurze Ketten, *c* ausgesprochen bazillärer Typus. — 3 Kettenbildung in Bouillonkultur. — 4 Ungewöhnliche Ketten und Kapseln auf Agar. Dem Streptococcus mucosus nahestehender Typus.

Es ergab sich, daß an tiefe Verletzungen, z. B. an Staroperationswunden, sich das Bild der Lappenvereiterung in ganzer Dicke anschloß; auch die Lage einer infizierten Stelle am Rande der Cornea, in der Nähe des gefäßhaltigen Limbus wirkt modifizierend, wie besonders BACH betont hat. Auf der vaskularisierten Cornea (z. B. bei Pannus trachomatosus) dagegen, deren Gefäßgehalt eine energischere Abwehr der Infektion gestattet, fanden wir bei Pneumokokkeninfektion meist nur ein einfaches Infiltrat, ohne stärker progressiven Charakter.

AUGSTEIN bestätigt das und hebt hervor, daß bei Trachomkranken Ulcus serpens mit Pneumokokken sehr selten sei, auch in Fällen von Dakryocystitis, obwohl spontane und traumatische Epithellockerungen bei dem

trachomatösen Prozeß sehr häufig sind. Augstein sieht in dieser Tatsache einen Beweis dafür, daß das Trachom bzw. die Trachomerreger in einem antagonistischen Verhältnis zu den Pneumokokken stehen müßten. Die letztere Auffassung ist jedoch nicht ausreichend begründet. Weshalb vertragen sich denn die Pneumokokken auf der Bindehaut und im Tränensack mit dem trachomatösen Prozeß? Daß in Ägypten Pneumokokkenconjunctivitis selten ist im Vergleich zu anderen Infektionen (cf. S. 163), ist bei dem epidemiologisch ungleichen Vorkommen dieser Infektion nicht eindeutig beweisend. In Italien z. B. (Gasparrini u. a.) kompliziert sie sehr oft die Granulose. Ebenso möglich ist es, daß die vaskularisierte pannöse Cornea, daß die reichlich vorhandenen Zellen solche Infektionen abwehren und vielleicht oft unschädlich machen, bevor sie krankheitserregend wirken.

Bei sogenannten skrofulösen Personen mit neugebildeten Hornhautgefäßen kann eine Pneumokokkeninfektion, wie ich zweimal feststellen konnte, das Bild der Keratitis fasciculosa, des Gefäßbändchens erzeugen. Diese eigenartige Keratitis der Skrofulösen hat ja mit dem Ulcus serpens schon klinisch Ähnlichkeit durch das Fortschreiten in einer Richtung, unterscheidet sich aber durch das Fehlen eines Hypopyons und den stets gutartigen Verlauf, der keinen schwer destruktiven Charakter erkennen läßt. Beides kann sich erklären aus der hochgradigen Neigung dieser Augen zur Gefäßneubildung. Wahrscheinlich erfolgt die Pneumokokkeninfektion zunächst in einer Rand- oder Hornhautphlyktäne; daher der Ausgang vom Rande her; die sofort aufschießenden Gefäße verstärken die Abwehr; daher der Progreß nur zentral, daher der oberflächliche Verlauf.

Übrigens ist der bakteriologische Befund bei Keratitis fasciculosa bisher nicht einheitlich. Addario fand einigemal Staphylokokken, A. Mc Nab Diplobazillen. Es wird weiterer Untersuchung bedürfen; natürlich muß dazu das Infiltrat an der Spitze des Gefäßbändchens wirklich ausgegraben werden, da an der Oberfläche leicht nur verunreinigende Keime nachweisbar sind.

Es sind dann in der Literatur noch eine Reihe weiterer Fälle atypischer bzw. nicht flächenhafter Hypopyonkeratitis mit Pneumokokken beschrieben (E. v. Hippel, Doetsch, Petit, Hertel, Holden, Bach-Neumann); darunter sind auch Fälle der schnell in die Tiefe greifenden sogenannten Keratomalacie atrophischer Kinder, bei denen Uhthoff-Axenfeld Streptokokken, Loeb Pneumoniebazillen, Fränkel und Franke sowie Schanz Staph. pyog. aur. gefunden hatten. Bei diesen Kindern wird die auffällig schnelle Tiefenwirkung auch der Pneumokokken dadurch verständlich, daß der elende Allgemeinzustand die Widerstandskraft des Gewebes stark beeinträchtigt, wie dies überhaupt für die Erkrankungen der Cornea bekannt ist. Ähnliche Überlegungen kommen in Frage, wenn sich Infektionen der Cornea zu schweren Erkrankungen der Bindehaut (Gonorrhoe, Diphtherie) hinzugesellen.

Seitdem ist durch zahlreiche weitere Untersuchungen in dieser Richtung (Secondi, Cuénod, Bach und Neumann, Panas, Hertel, v. Schweinitz, Vossius, Petit, Doetsch, Kibbe, Vallaudé, Velhagen, Römer, Horsmann Mc Nab, Angus Mc Nab, Paterson, Calderaro, zur Nedden, Schmidt, Salvaneschi) bestätigt worden, daß das Krankheitsbild des Ulcus serpens mit seltenen Ausnahmen eine Pneumokokkeninfektion ist, und daß ein beginnendes, noch nicht typisches Infiltrat, welches Pneumokokken zeigt, bei weiterem Bestehen den serpiginösen Charakter anzunehmen pflegt.

Die Ausnahmen von dieser Regel zeigten in drei Fällen von Petit einen besonderen Diplobacillus, welcher dem Morax-Axenfeldschen sehr nahe

steht, dagegen ein anderes Wachstum zeigte (s. u.). Seither sind solche von Mc Nab und Agricola aus meiner Klinik mitgeteilt, ferner von Erdmann, Rochat, Paul, Augstein, Benedetti, die alle Diplobazillen, teils den Morax-Axenfeldschen, teils den Petitschen Typus fanden; man muß sagen, daß relativ am häufigsten nächst den Pneumokokken noch von anderen Keimen die Diplobazillen ein Ulcus serpens hervorrufen können. Die Mehrzahl der Fälle, die ich selbst gesehen habe, zeigte bei genauerer Betrachtung doch auch eine auffallend starke und oft tiefe Infiltration des Geschwürsgrundes, nicht nur den serpiginösen Rand.

Wir finden ferner eine Mitteilung von Gourfein über Friedländers Pneumoniebazillen bei typisch serpiginöser Keratitis. Gourfein vertritt im Anschluß daran den Standpunkt, daß es nicht an der Eigenart des Pneumococcus liege, daß derselbe so oft beim Ulcus serpens sich finde, sondern nur daran, daß er zufällig am häufigsten in der Nähe der oberflächlich verletzten Hornhaut sich aufhalte; er beruft sich auf die Häufigkeit der Pneumokokken im Tränensackeiter und auf der normalen Bindehaut. An sich seien Pneumobazillen und andere Eitererreger zu demselben klinischen Bilde in gleichem Maße fähig, sie kämen aber nur selten mit der Cornea in Berührung.

Diese Frage ist in der Tat von prinzipieller Bedeutung. Stellen wir uns jedoch auf den Boden der vorliegenden Tatsachen, so ist sie in dem von Gourfein behaupteten Umfange jedenfalls nicht richtig, wenn auch zuzugeben ist, daß der Pneumococcus besonders oft mit der Cornea in Berührung kommt. Denn einerseits haben Uhthoff & Axenfeld die von Römer bestätigte Beobachtung gemacht, daß auch in denjenigen Fällen, wo im Tränensackeiter sich außer Pneumokokken reichlich andere Eitererreger fanden, doch in dem Ulcus serpens in der Regel nur Pneumokokken vorhanden waren, ein Beweis, daß entweder der Pneumococcus zur Cornea eine besondere Affinität besitzt, oder daß er bei eintretender Mischinfektion die anderen Keime vollständig zu verdrängen vermag. Dann aber ist festgestellt worden, daß bei denjenigen Fällen, welche nicht Pneumokokken, sondern andere Eitererreger enthielten (Staphylokokken, Streptokokken, Bacillus pyogenes foetidus (Uhthoff-Axenfeld), Bacillus pyocyaneus, Ozaenabazillen, Bacterium coli, Influenzabazillen (Doetsch, zur Nedden), sich zumeist auch nicht ein typisches Ulcus serpens, sondern eine atypische Hypopyonkeratitis gebildet hatte, auch wenn die zur Infektion führende Gelegenheitsursache (kleine oberflächliche Verletzung) die gleiche war. Derartige Befunde liegen in den Arbeiten der schon oben zitierten Autoren, ferner von Kalt, Morax, Coppez, Zirm, Hori, Schimmelpfennig nunmehr in solcher Zahl vor, daß nicht daran zu zweifeln ist, daß die anderen Eitererreger — ausgenommen den Petitschen Diplobacillus — jedenfalls nur ausnahmsweise zu einem in jeder Hinsicht typischen Ulcus corneae serpens führen[1]). Daß solche Ausnahmen aber vorkommen, beweisen auch die kasuistischen Befunde zur Neddens, der in zwei Fällen von Ulcus serpens einen pathogenen Subtilis, in einem anderen Streptokokken züchtete. Krüger fand in einem Falle

[1]) Bei genauerer Betrachtung finde ich auch, daß zwei unter den drei Gourfeinschen Fällen nicht ganz dem entsprechen, was wir als Ulc. serpens bezeichnen, indem bei ihnen auch der Grund des Geschwüres eitrig infiltriert und ein flächenhafter Progress nicht bemerkbar war. Auch fanden sich in dem einen Falle Diplokokken, die auf der Kultur in Ketten wuchsen, nicht mehr tierpathogen waren (wie das bei diesen Pneumokokken oft der Fall ist). Auch gibt Gourfein nicht an, ob er wirklich aus dem Rande Material ausgekratzt hat, wie das zur Feststellung der Erreger nötig ist. Er spricht nur von der »Sécrétion prise sur l'ulcère«.

proteusartige Bazillen, Bach und Neumann Kurzstäbchen, die nicht näher definiert wurden.

Deshalb ist es kein müßiges Beginnen, sich die Frage vorzulegen, weshalb denn die Pneumokokken, wenn sie sich in eine oberflächliche Hornhautwunde einnisten, zu diesem flächenhaften Fortschreiten, besonders nach einer Richtung hin Veranlassung geben, während die erst befallenen Teile sich so schnell abstoßen unter Neubildung des Epithels, so daß perniziöses Fortschreiten und Heilung dicht nebeneinander sich abspielen. Uhthoff und Axenfeld haben darauf hingewiesen, daß ähnlich wie in der Kultur die Pneumokokken auch im Gewebe der Cornea ihre Virulenz schnell einbüßen, wenn sie erst dichtere Massen gebildet haben; sie werden alsdann abgestoßen und können eine Tiefenwirkung

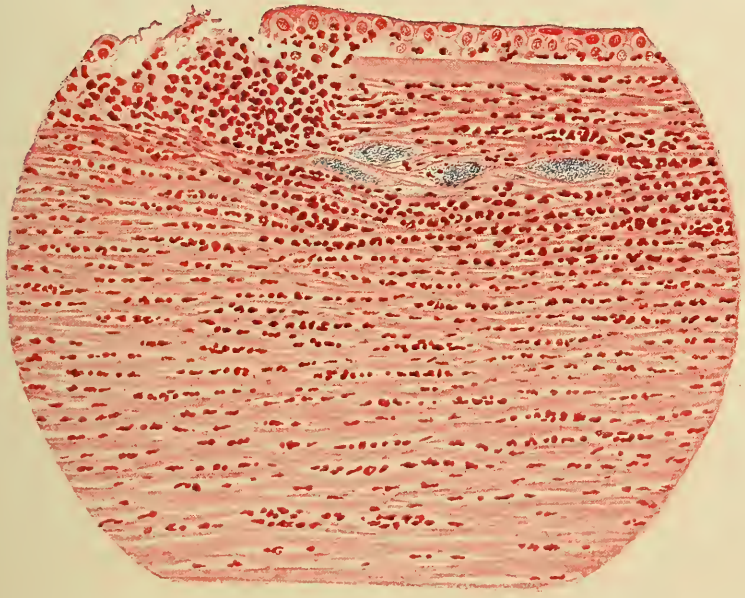

Abb. 66. Pneumokokkeninfektion der menschlichen Cornea. Progressiver Rand. Gram-Weigertsche Färbung. (Pneumokokken blau.)

auf die geschlossenen Hornhautlamellen nicht entfalten, während sie in den horizontal gerichteten Safträumen sich leichter ausbreiten. Römer stellt solche Einflüsse nicht ganz in Abrede, hält aber die Bedeutung der Umwandlung des erkrankten Gewebes durch die Bakterien für bedeutungsvoller derart, daß dasselbe für die fermentative Wirkung der Leukocyten passend gemacht wird und abgestoßen werden kann. Die Einzelheiten dieses Vorganges lassen sich nicht in jeder Hinsicht beurteilen.

In dem progressiven Rande sind die Pneumokokken, wie Uhthoff-Axenfeld gezeigt haben, auf das dichteste mit Leukocyten gemischt, es finden sich oft zahllose Phagocyten. In manchen Fällen aber sitzen die Pneumokokken im Gewebe, ohne auch im oberflächlichen Eiter nachweisbar zu sein. Das tritt in Abbildung 66 deutlich hervor und wird auch von Doetsch zur Erklärung dafür herangezogen, daß es in manchen Fällen nur schwer und erst bei tieferem Eindringen gelingen will, die Mikroben nachzuweisen.

Zur Erleichterung der kulturellen Diagnose empfiehlt Römer ein Anreicherungsverfahren, welches auch einzelne Pneumokokken schneller nachweisen läßt: Übertragung in Bouillon, der $^1/_3$ steriles Kaninchenserum zugesetzt ist.

Gerade an diesem Prozeß ist erkennbar, daß Reichlichkeit der Phagocytose und Gutartigkeit des Verlaufs durchaus nicht zu harmonieren brauchen. Im Gegenteil erschien an einigen Stellen eine Verschleppung noch wohlerhaltener Pneumokokken in bis dahin gesunde Teile der Cornea nicht ausgeschlossen.

(Die sonstigen histologischen Einzelheiten der eitrigen Keratitis des Menschen sollen hier nicht erörtert werden.)

Eine auffällige Tatsache ist, daß ein typisches Ulcus serpens so gut wie niemals bisher bei Kindern beobachtet ist. Einen typischen Fall mit Pneumokokken beschreibt bei einem 6jährigen Kinde Augstein. Zum großen Teil liegt das jedenfalls daran, daß bei ihnen die infizierenden Tränenleiden seltener sind, als bei Erwachsenen. Soweit überhaupt Pneumokokkeninfektionen der Cornea bei Kindern beobachtet sind, waren es einige Keratomalacien bei pädatrophischen Kindern (E. v. Hippel, Knaebel, Braunschweig, Doetsch[1]), atypische Geschwüre nach Masern (Hertel) oder bei schwerer Conjunctivitis pseudomembranosa (Becker) oder bei ausnahmsweise schwerer Pneumokokkeninfektion der neugeborenen Conjunctiva (Gasparrini).

Duan und Hastings betonen, daß für die Hornhautulcera bei der katarrhalischen Conjunctivitis die Staphylokokken besondere Bedeutung hätten. Bewiesen ist diese Auffassung nicht.

Die Pneumokokken sitzen beim Ulcus corneae serpens vorwiegend in dem gelben progressiven Rand, zwischen den infiltrierenden Leukocyten. Entnimmt man von hier Material, so finden sie sich im Deckglaspräparat meist in großer Menge, mit deutlichen Kapseln. Der Kultur gegenüber verhalten sie sich charakteristisch, ebenso empfindlich, wie die Pneumokokken anderer Fundorte, mit denen sie auch sonst in jeder Hinsicht übereinstimmen. Doch ist ihre Tierpathogenität von der Kultur aus im allgemeinen nicht groß. Uhthoff und Axenfeld haben deshalb im Anschluß an Kruse die Ansicht geäußert, daß für diese eitererregenden Pneumokokken eine herabgesetzte Virulenz anzunehmen sei. Römer stimmt dem für die Mehrzahl der Fälle bei, will aber außerdem den Faktor der Adaption berücksichtigt wissen.

Den letzten Beweis für die Identität der Pneumokokken des Ulcus serpens mit denen der krupösen Pneumonie erbrachte Römer, indem er mit ersteren empfängliche Tiere (Affe, Kaninchen) gegen die letzteren zu immunisieren vermochte.

In der Kaninchenhornhaut läßt sich mit Pneumokokken zwar eine Keratitis erzeugen, deren Intensität zwischen schwerer Hypopyonkeratitis und einfachem Infiltrat je nach Menge und Virulenz schwankt (Gasparrini, Cuénod, Uhthoff-Axenfeld, Bach, Noeldeke, de Schweinitz, Veasy, Augstein); doch läßt sich kein typisches Ulcus serpens hervorrufen. Nur einige Male erhielten Uhthoff-Axenfeld eigentümliche interstitielle Ringinfiltrate, welche aber auch nicht typisch waren. Dagegen erhielt Römer beim Affen ein typisches Ulcus corneae serpens.

Römer, der umfassende Versuche angestellt hat, durch subkutane Injek-

[1]) In den Fällen Braunschweig und Doetsch waren außerdem Staphylokokken resp. Streptokokken vorhanden.

tion von Pneumokokkenserum gegen das Ulcus corneae serpens eine Immunität zu schaffen, hat auch experimentell festzustellen gesucht, ob von dem Ulcus serpens aus eine allgemeine Immunisierung geschehe; das war jedoch nicht in einem deutlich erkennbaren Maße der Fall.

Bei der Pneumokokkenconjunctivitis sind das Ulcus corneae serpens wie überhaupt schwere Hornhautinfiltrate sehr selten. Solche Fälle sind von Petit und Hertel beschrieben. Gasparrini berichtet öfters leichte (sog. katarrhalische) Randgeschwüre beobachtet zu haben, eine Erfahrung, die von Axenfeld, Junius, Gifford nicht gemacht werden konnte.

Die Infektionsquelle ist für die Pneumokokkeninfektion der Cornea natürlich in den seltensten Fällen der verletzende Gegenstand, sondern Tränensackerkrankungen, Verunreinigungen mit Speichel[1]) usw. spielen die Hauptrolle, vielleicht auch in manchen Fällen die bei einem Teil der Normalen auf der Bindehaut vorhandenen Kokken. Eine Epithelläsion ist zum Zustandekommen der Infektion durchaus erforderlich, da die Pneumokokken nicht, wie z. B. die Diphtheriebazillen, durch ihr Toxin das Epithel zu lockern vermögen (Coppez). Deshalb sehen wir z. B., daß jahrelang die Hornhaut von pneumokokkenreichem Tränensackeiter ohne Schaden bespült werden kann, bis durch Verletzung oder auf anderem Wege (z. B. Herpes) eine Epithelläsion entsteht.

Die eigenartigen, oft rapide ins Augeninnere fortschreitenden Infektionen alter adhärenter Hornhautnarben sind nach Wagenmanns Untersuchungen, die von Terson bestätigt und von Dolganoff und Sokolow[2]) experimentell geprüft wurden, fast immer ektogener Natur. Der Infektion wird durch einen Epitheldefekt in der Narbe der Weg gebahnt. Wagenmann wies bei diesen Fällen im Schnitt besonders Diplokokken und Kettenkokken nach, ich selbst kulturell Streptokokken und Pneumokokken, Terson Pneumokokken.

Für das menschliche Auge hat sich der Bacillus pyocyaneus pathogen erwiesen, in einigen seltenen Fällen von eitriger Keratitis. In den Fällen von Gallenga, Bietti, Mc Nab, de Berardinis, Szczbalski, D. Smith, bei denen es sich offenbar um sehr virulente Bazillen handelte, trat eine umfangreiche Nekrose der Hornhaut besonders hervor, indem der Geschwürsgrund mit nekrotischen Trümmern von Cornealgewebe bedeckt war. Der Prozeß kann den Charakter des Ringabszesses annehmen (s. u.). Außerdem aber wirkten von der Cornea aus die Toxine derartig auf die Umgebung, daß durch die Schwellung der Conjunctiva bulbi der Eindruck einer Panophthalmie hervorgerufen wurde, bevor noch die tieferen Teile des Glaskörpers eitrig infiltriert waren. Es liegt das an der reichlichen Giftbildung.

---

[1]) Über die Wirkung von Speichel auf oberflächliche Hornhautwunden des Kaninchens hat Hotta im Uhthoffschen Laboratorium Versuche angestellt. Nur bei Anlage von Taschenwunden trat Hypopyonkeratitis ein, bei perforierenden nie, bei Erosionen nur einmal. Die Infektiosität des Speichels ist eine wechselnde, die Bakteriologie in den Hornhautgeschwüren war verschieden: bei 36 % Pneumokokken, bei 56 % Streptokokken, bei 30 % Staphylokokken. Also relativ häufig bei diesen Experimenten trat Mischinfektion ein. — Doetsch hält Speichelinfektion, besonders eine Übertragung durch Tücher usw. für selten, und möchte für diejenigen Fälle, wo ohne Tränenleiden oder Conjunctivitis eine Hornhautinfektion eintrat, auf das gelegentliche Vorkommen der Pneumokokken auf der normalen Conjunctiva zurückgreifen.

[2]) Arch. f. Augenh. XLVII, 1903, S. 361. Siehe hier die Literatur.

Vielleicht gibt es auch leichtere Bilder; nach Angabe von Herbert (Bombay) ließen sich durch Übertragung eines Pyocyaneus, der von einer leichten Keratitis gezüchtet war, auf der gesunden Conjunctiva kleine Abszesse und oberflächliche Keratitis erzeugen, ohne tiefere Zerstörung. Diese Versuche sprechen dafür, daß manche Pyocyaneusstämme auf der nicht verletzten Bindehaut pathogen wirken; eine Pyocyaneusconjunctivitis wird auch von G. S. Derby beschrieben. Auch in den oben erwähnten Fällen schwerer Keratitis war nicht immer eine nachweisbare Verletzung vorausgegangen.

Bacillus pyocyaneus (Bac. des grünen oder blauen Eiters). (Tafel C, Abb. IV.) Kleines schlankes Stäbchen, ungefähr so lang, aber etwas dicker als der Koch-Weeksche Bacillus[1]), einzeln oder zu zweien liegend, in der Kultur auch in längeren Verbänden, gramnegativ. Lebhaft eigenbeweglich, mit einer endständigen Geißel. Wächst fakultativ aërob auf den gewöhnlichen Nährböden auch bei Zimmertemperatur. Gelatine wird rasch verflüssigt, während die Umgebung grün fluoresziert. Bouillon wird trübe und zeigt gelbgrüne Färbung. Auf Agar weißgrauer Belag; der Nährboden wird grün, doch in wechselnder Stärke und Nuancierung; Glyzerinagar wird dunkelblau. Auf Kartoffel dicker gelbgrüner bis brauner Belag. Blutserum wird rapid verflüssigt.

Die sich bildenden Farben sind: 1. Pyocyanin blau, in Chloroform löslich und damit leicht aus dem Nährboden zu extrahieren; 2. ein in Chloroform unlöslicher, fluoreszierender grüner Farbstoff. Die Bildung dieser Farbstoffe wird von der Art des Nährbodens beeinflußt.

Die Aufstellung von Varietäten (Bac. pyocyaneus α und β) ist jetzt von vielen Seiten verlassen worden, weil eine scharfe Trennung oft nicht möglich ist.

Viele Stämme des Bac. pyocyaneus bilden reichlich Toxin, das an die Medien abgegeben wird. Besonders empfänglich sind Kaninchen und Meerschweinchen. Bei Tieren läßt sich nach Wassermann sowohl eine antitoxische wie bakterizide Immunität erzielen. Letztere wirkt so intensiv, daß der Pfeiffersche Versuch (ebenso wie mit Choleravibrionen) in der Bauchhöhle immunisierter Tiere prompt gelingt.

Virulente Stämme wirken im Auge, besonders vom Glaskörper aus, aber auch für die Hornhaut und Vorderkammer, hochgradig mortifizierend und eitererregend (Sattler), so daß Herrnheiser ihn unter den Eitererregern für das Auge an die Spitze stellt. Das gilt aber nur für einzelne Stämme.

[Weitere Befunde[2]) sind von Sattler (Panophthalmie nach perforierender Verletzung), Terson (bei Dakryocystitis), Schanz (traumat. Panophthalmie) mitgeteilt. Auch bei ihnen tritt die besonders starke Fernwirkung der Toxine hervor, indem von einem umschriebenen Glaskörperabszeß aus durch

---

[1]) Da der Koch-Weeksche Bacillus für Hornhautinfektionen nur im Verlauf der typischen Conjunctivitis in Betracht kommt und auch dabei fast niemals eitrige Keratitis erregt, ist ein Hornhautbefund, wie der auf Tafel C, Abb. IV dargestellte, bei einer Hypopyonkeratitis sofort sehr verdächtig für Pyocyaneus. Von den anderen Erregern (cf. dieselbe Tafel) ist er ohne weiteres zu unterscheiden.

[2]) Haab, Arch. f. Ophth., 1897, XLIV, I, p. 201. — Herrnheiser, Prager Zeitschr. f. Heilkunde, 1893, XVI. — Sattler, Verhandl. der Heidelberger ophth. Versammlung, 1892, S. 156. — Gallenga-Bietti, Ann. di Ottalm., 1899, XXVIII, 1905, XXXIV, Nr. 11, 12. — Herbert, Ophthalmic Review, 1901, p. 345. — de Berardinis, Ann. di Ottalm., 1903, XLII, p. 789. — Schanz, Die Bakterien des Auges. Unterrichtstafeln von Magnus, 1897, Text. — Terson in: Jaulin, Thèse de Paris, 1895. — Derby, Pyocyaneusconjunctivitis. The American. journ. of ophth., 1905, Nr. 1. — Smith, Dorland, Arch. of ophth., XXXV, 1906. (Nekrotisierende Hypopyonkeratitis.)

die Wirkung der diffundierenden Gifte bereits das Vollbild der Panophthalmie entstehen kann.]

Experimentell hat der Pyocyaneus in der Augenpathologie ausgedehntere Verwendung gefunden zur Erzeugung metastatischer Entzündungen im Auge. Panas und Moll haben festgestellt, daß von der Blutbahn aus Pyocyaneus sich gern im Auge ansiedelt. Stock hat regelmäßig in der Iris Metastasen erhalten, die trotz der Virulenz der Bazillen spontan abheilten. Auch eine gutartige, in Heilung übergehende Chorioiditis disseminata konnte Stock hervorrufen (s. Stock, Klinische Monatsbl. f. Augenh. 1903, Bd. I, S. 118).

Ein sog. Ringabszeß der Cornea kommt nach Fuchs[1]) zustande durch besonders starke bakterielle Gifteinwirkung von der Vorderkammer aus, bei Verletzung oder metastatisch; Hanke züchtete aus der Vorderkammer eines verletzten Auges mit Ringabszeß einen Bacillus, mit welchem er auch bei ausschließlich cornealer Impfung einen Ringabszeß hervorrufen konnte und den er am ehesten dem Bacillus proteus fluorescens[2]) nahestellen möchte. Wie jedoch Mc Nab in unserem Laboratorium nachwies, gehört der Hankesche Bacillus noch zur Familie des Pyocyaneus, da er den charakteristischen Farbstoff bildet (Extraktion mit Chloroform gab blaues Pyocyanin). Gerade der Pyocyaneus ist ein besonders starker Giftbildner und deshalb zur Bildung einer umfangreichen Nekrose mit anschließendem Ringabszeß besonders geeignet. Wenn Hanke demgegenüber betont, er müsse an der Sonderstellung seines Bacillus gegenüber dem Pyocyaneus festhalten vor allem wegen der pathogenen Wirkung, indem er mit einer alten Kultur seines Bacillus stets einen Ringabszeß erhielt, während ihm dies mit frischem Pyocyaneus nicht möglich war, so ist dies nicht als ausschlaggebend anzusehen, weil die Giftwirkung des Pyocyaneus in sehr weiten Grenzen wechselt und auch keineswegs etwa nur vom Alter der Kultur abhängt. Auch andere Eitererreger können für den Ringabszeß in Betracht kommen, z. B. aus dem Inneren des Auges wirkend die Staphylokokken, Streptokokken, Pneumokokken, welch letztere von Axenfeld und Morax bei metastatischen Ophthalmien mit Ringabszeß gefunden wurden, so daß der »Ringabszeß« keine bakteriell einheitliche Infektion darstellt.

Bei der Diphtherie ist die Vereiterung der Cornea in erster Linie Eitererregern zuzuschreiben, welchen das Diphtherietoxin den Weg gebahnt hat (Coppez), die Diphtheriebazillen selbst bewirken zwar Nekrose, aber wohl nur ausnahmsweise Eiterung in der Cornea. Bei der Gonorrhoe spielt ebenfalls die Sekundärinfektion der Cornea eine große Rolle, doch vermögen auch die Gonokokken selbst die Hornhaut eitrig zu zerstören und bis in die Iris vorzudringen (Dinkler, Morax).

Augstein hat auch die bei Trachomatösen vorkommenden einfachen Hornhautinfiltrate und Geschwüre einer systematischen Untersuchung unterworfen. Er erhielt bei den größeren und kleineren

---

[1]) Arch. f. Ophth. LVI, 1903, S. 1. Hier wie in der Arbeit von Morax (Ann. d'ocul. CXXXII, 1904, S. 409) sind genauere pathologisch-anatomische Mitteilungen über den Ringabszeß zu finden.

[2]) Der Bacillus fluorescens liquefaciens steht übrigens nach Ruzicka dem Pyocyaneus sehr nahe. (Zentralbl. f. Bakt., 1898, XXIV, S. 11.) Nach Lehmann-Neumann gehört er mit zur Gruppe des Pyocyaneus.

grauen Infiltraten fast durchweg ein negatives Resultat. Unter 35 Geschwüren wurden 4mal reichlich Pneumokokken gefunden bei Prozessen, welche gar nicht den Charakter des Ulcus serpens hatten, sondern bei der Granulosebehandlung bald abheilten. Einmal fanden sich Diplobazillen, 10mal Xerosebazillen; 18mal war der Befund negativ, obwohl gerade darunter tiefe und schwere Ulcerationen waren. Die negativen Fälle, zu denen auch die mit Xerosebazillen zu rechnen sind, faßt Augstein als Wirkungen des Trachomvirus auf. Daß die Pneumokokken in den vier Fällen das Bild nicht wesentlich anders gestalteten, entspricht der oben erörterten Resistenz dieser Hornhäute. Von den relativ seltenen Fällen von Ulcus serpens bei Trachomatösen verliefen einige auffällig milde, auch wenn kein Pannus bestand.

Die besonders in der Monographie von Petit eingehend besprochenen Infektionen der Cornea mit den Koch-Weeksschen Bazillen[1]), wie sie bei manchen Fällen der durch diese Keime veranlaßten Conjunctivitis vorkommen, nahmen in der Regel keinen eitrigen Charakter an, sie bleiben oberflächlich. Es ist sehr selten, daß diese Keime ausschließlich bei einer schweren Hornhauteiterung getroffen werden. Diese Infiltrate sitzen gern nahe dem Rande (katarrhalische Geschwüre) und können dann Bilder erzeugen, die dem »infektiösen Randgeschwür« des zur Neddenschen Bacillus gleichen. zur Nedden selbst beansprucht nicht, daß dies klinische Bild nur von seinen Bazillen verursacht sei; er räumt vielmehr auch den Staphylokokken und anderen Keimen für manche Fälle eine ätiologische Rolle ein.

Hornhautentzündungen durch Influenzabazillen beschreiben zur Nedden und A. Knapp.

Aus oberflächlichen Hornhautgeschwüren berichtet de Berardinis einigemal Streptotricheen gezüchtet zu haben, einmal gleichzeitig mehrere Arten. Impfexperimente mit denselben ergaben ebenfalls oberflächliche Ulcerationen[2]).

Literatur.

Addario, Keratite fasc. Arch. di Ottalm., 1904, XII, p. 1.
Arens, Keratites suppuratives. Arch. méd. belges Oct., 1904.
Axenfeld siehe Uhthoff u. a.
Bach und Neumann, Die eitrige Keratitis beim Menschen. Arch. f. A., 1897, Bd. 34.
Basso, Internat. Kongr. in Rom, 1894, ferner Cheratite ipopion da bacillus mucosus ozaenae. La clinica ocul., 1903, p. 1479.
Bargeton, Un cas de botryomycose de la cornée. Lyon 1905.
Benedetti, La clinica ocul., 1906, VII, S. 2690.
Bietti, Il bacillo piocianico nel cherato ipopion. Ann. d'ottalm. 1898, vol. 27, p. 578, ferner ibidem, 1905, XXXIV, 11.
Brose, Ulc. corn. serp. The ophth. Rec., 1904, p. 55.
de Berardinis, Ulcera corn. da bact. coli. Ann. di Ottalm., 1904, XXXIII, p. 18.
Ders., Ulc. corn. da streptothrix, ibid., p. 385 und 914.
Calderaro, Clinica oculist., 1903, Agosto.
Collomb, Arch. d'ophth., 1903, S. 129.
Colombo und Ricchi, Ann. di Ottalm., 1904, XXXIII, p. 865.
Coppez, H., Des altérations cornéennes dans la diphth. de l'oeil. Rev. gén. d'opht., 1895, p. 177. — Ders., Journ. méd. de Bruxelles, 1899, Nr. 35, 31 Août.
Cuénod, Bactériologie et Parasitologie clinique des paupières. Thèse de Paris, 1894. — Ders., Du pneumocoque en pathologie oculaire. Congrès de la Société française d'ophthalmologie, 1895, t. 5, 6—9 Mai.

[1]) Näheres cf. in den betr. Kapiteln des Abschnittes »Conjunctivitis«.

[2]) Dazu kommt aus letzter Zeit ein Befund von zur Nedden, der bei einer später in Eiterung übergehenden Keratitis disciformis eine aërobe Streptothrix fand (Klin. Monatsbl. f. A., 1907, XLV, Febr.).

Dinkler, Zwei Fälle von Ulcus perforans corneae nach conjunctival. Tripper. (Tripperkokken im Gewebe.) Arch. f. Ophth., 1888, Bd. 34, 3, S. 5.
Doetsch, Anatomische und bakteriologische Untersuchungen über infantile Xerosis und Keratomalacie, sowie Bemerkungen über die Verhornung des Bindehaut- und Hornhautepithels. Arch. f. Ophth., Bd. 49, 2, S. 405, und Ophth. Klinik. 1900, Nr. 18/19.
Erdmann, Diplobazillen-Keratitis cf. »Diplobazillenconjunctivitis«.
Fuchs, Keratomykosis aspergillina. Wiener klin. Wochenschr., 1892, Nr. 17.
Ders., Ringabszess d. Cornea. Arch. f. Ophth., 1903.
Gasparrini, Il diplococco di Fränkel in pathologia oculare. Ann. d'oftalm., 1893, vol. 22.
Gnaite, Le diplocoque de Fraenkel en pathologie oculaire. Internat. Kongreß in Rom, 1894.
Gourfein, Revue Méd. de la Suisse Romande, 1902, Nr. 2.
Ders., Bac. subtilis, X. Congrès Intern. Luzern.
Hanke, Zeitschr. f. Augenh., 1903, II, Ringabszess.
Ders., Zeitschr. X, 1903, S. 373, Klin. Monatsbl., 1905, I, S. 724 und Wiener klin. Rundschau, 1906. Nr. 26.
Hertel, E., Üb. eitrige Keratitis beim Menschen. Arch. f. Ophth., 1901, Bd. 53, 2.
Hippel, E. v., Das Geschwür der Hornhauthinterfläche (Ulcus internum corneae). Sep.-A. aus der Festschrift zur Feier des 25jährigen Professoren-Jubiläums von Geheimrat v. Hippel in Halle, 1899.
Holden, Examen clinique et anatomique d'un ulcère serpigineux de la cornée causé par le pneumocoque. Ann. d'ocul., 119, p. 463, 1898.
Hori, Zur Anatomie einer Ophthalmia hepatica. Arch. f. Augenh., Bd. 31, S. 393 und Heidelberger Kongreß, 1895.
H. Horsmann Mc Nabb, Bact. exam. of 25 cases of serpent ulcer of the cornea with Hypopyon. Ophth. Review, 1906, S. 67.
Hotta, Infektion der Cornea durch Speichel. Klin. Monatsbl. f. Augenh., 1905, XLIII, II, S. 237.
Kalt, Ulcération cornéenne dans l'ophthalmie purulente. Mode de propagation des microbes. Société de biologie, 7. Décembre 1895.
Knaebel, Keratomalacie. Inaug.-Dissert., Tübingen 1901.
Kipp, Hypopyon ulcer. Amer. journ. of ophth., 1904, Nov.
Koun, De la Kératomalacie. Thèse de Bordeaux, 1903.
Krüger, Zeitschr. f. Augenh., 1903, IX, S. 192.
Leber, Keratomykosis aspergillina als Ursache von Hypopyon-Keratitis. Arch. f. Ophth., Bd. 25, 2, S. 285. — Die Entstehung der Entzündung. Leipzig 1893.
Lundsgaard, Ein Fall von Hypopyon-Keratitis mit Reinkultur von Hefe. Klin. Monatsbl. f. Augenh., Jan. 1900.
Mac Nab, Klin. Monatsbl., XLII, 1904, 1, S. 54.
Major Herbert, Keratitis punctata (Bombay). Ophth. Review, 1901, p. 335.
Mc Nab, A., Über Infektion der Cornea durch den Bacillus pyocyaneus. Klin. Monatsbl. f. Augenh., 1904, XLII, Bd. 1, S. 65.
Morax, La conjonctivite subaiguë, étude clinique et bactériologique. Ann. d'oculistique, 1897, t. 124, p. 5.
Ders., Ann. d'ocul., 1904, CXXXII, p. 409.
Morax et Petit, Considérations cliniques et bactériologiques sur les inflammations aiguës de la conjonctive. Annales d'oculist., 1898.
Ollendorf, Archiv f. Ophth., 1900, Bd. 49, S. 455.
Painblan, Contribution à l'étude du rôle du pneumocoque en pathologie oculaire. Thèse de Lille, 1897.
Panas, Arch. d'opht., 1902, XXII, p. 157.
Paul, Klin. Monatsbl. f. Augenheilk., 1905, XLIII, I, S. 54 u. 154.
Paterson, Notes on the bacteriological investigation of thirty cases of Hypopyon ulcer of the cornea. The Scot. med. and surg. journ. 1904, S. 505.
Petit, P., Sur une forme particulière d'infection cornéenne à type serpigineux. Annales d'oculist., 1899, p. 166. — Ders., Recherches cliniques et bactériologiques sur les infections aiguës de la cornée. Paris, Steinheil éd., 1900.
Rochat, Diplobazillen bei Ulc. serp. Nederl. Tijdschrift v. Geneeskunde, 1904, S. 718. (Klin. Monatsbl., 1905, I, S. 524.)
Römer, Experimentelle Grundlagen für klinische Versuche einer Serumtherapie des Ulcus corneae serpens nach Untersuchungen über Pneumokokkenimmunität. Archiv f. Ophth., 1902, Bd. 54, 1.
Salvaneschi, Annali di Ottalmol., XXXV, 1906.
Schirmer, Ein Fall von Schimmelpilzkeratitis. Archiv f. Ophth., 1896, Bd. 42, 1.

Schimmelpfennig, W., Über einen Fall von infantiler Conjunctivalxerose mit Keratomalacie. Archiv f. Ophth., 1897, Bd. 43, 1, S. 41.
Schmidt, Arch. f. Augenh., 1902, XLV, S. 79.
von Scweinitz, G. E., Wound of the eyeball. Mikroorganismes. 46. Amer. med. Assoc. Baltimore. Ophth. Review, p. 32 u. Ann. d'ocul., 1899, T. 121, S. 136.
Secondi, Sul cherato-ipopion. Clinica moderna 1, 1895.
Smith, D., Arch. of Ophth. 34 und 35, 1905 u. 6.
Stoewer, Ein Beitrag zur Ätiologie der Keratitis. XII. Congrès intern. Section IX. ophth., p. 29. — Über die Wirkung pathogener Hefen am Kaninchenauge. Arch. f. O., Bd. 48, 1, S. 178. — Klin. Monatsbl. f. A., 1905, XLIII, II, S. 142.
Szczbalski, Pyocyaneus. Arch. f. Augenh., 1905, LI, S. 249.
Uhthoff, Beiträge zur pathologischen Anatomie des Auges. Partielle Nekrose der menschlichen Hornhaut durch Einwanderung von Schimmelpilzen. Archiv f. Ophth., 1881—1883, Bd. 29, 3, S. 178.
Uhthoff und Axenfeld, Bakteriologische Untersuchungen bei eitriger Keratitis, besonders dem Ulc. serp. Naturforscherversammlung in Wien 1894. — Dies., Eitrige Keratitis des Menschen. Vortrag des ersteren auf dem Heidelberger Kongreß 1895, der Naturforscherversammlung in Lübeck. Berliner klin. Woch., 1895. — Dies., Beiträge zur pathol. Anatomie und Bakteriologie der eitrigen Keratitis des Menschen. Archiv f. Ophth., Bd. 42, 1, 1896 (cf. hier ältere Literatur). — Dies., Weitere Beiträge zur Bakteriologie der Keratitis des Menschen. Archiv f. Ophth., Bd. 44, 1897.
Vallaudé, Thèse de Bordeaux, 1901, S. 78.
Velhagen, Münch. med. Woch., 1901.
Vossius, Statistik des Trachoms. Sep.-A. aus den Arbeiten des in Budapest 1894 abgehaltenen VIII. internat. Kongr. f. Hyg. u. Dermographie, 1897.
Widmark, Quelques études de bactériologie ophthalmique. Archives d'ophth., Juillet 1889.
zur Nedden, Seltene Infektionskrankheiten der Hornhaut. Klin. Monatsbl. f. A., 1906, Bd. 1, Juni. — Ders., Arch. f. Augenh., 1905, 52, S. 143.

Eine ganz eigenartige klinische Sonderstellung nimmt in dem Gebiete der infektiösen Keratitis die Infektion mit pathogenen **Schimmelpilzen** ein, die **Keratomykose**[1]).

Wie die vorzüglichen Experimentaluntersuchungen Lebers beim Kaninchen feststellten, tritt bei Impfung mit Sporen des Aspergillus fumigatus eine Nekrose der Umgebung der Impftasche ein, an deren Peripherie sich ein dichter Infiltrationswall, der Einwanderungsring, anlagert. Das nekrotische pilzdurchwachsene Gebiet wird dann in toto sequesterartig abgestoßen.

In gleicher Weise haben die bisher beim Menschen beobachteten 19 Fälle (Leber, Fuchs, Uhthoff, Axenfeld, Schirmer, Markow, Basso, Collomb, Gentilini, Ball, Wicherkiewicz, Kayser, Ellet, Johnson, Buchanan, Osterroth, Martin) übereinstimmend festgestellt, daß das erkrankte, eigentümlich trockene, etwas prominente Gebiet sich durch eine Demarkationsrinne gegen die Umgebung absetzte und allmählich sequesterartig abgestoßen wurde. (Zur Differentialdiagnose sei hier bemerkt, daß Martin [Arch. f. Augenh., LI, S. 141, 1905] eine der Hornhaut anhaftende Getreidespelze fand, die in einem aus Xerosebazillen bestehenden Bakterienrasen eingehüllt war. In einer die Cornea überziehenden »Pseudomembran«, welche nur dem Epithel lose anhaftete und schließlich ohne wesentliche Spuren zurückging, fand de Bono »Mucor mucedo«. Ann. die Ottalm., 1905, XXXIV, S. 946.) In dem dicht von Mycelien durchsetzten Sequester zeigte sich das Hornhautgewebe total nekrotisch, Fruktifikationsorgane waren in demselben nicht erkennbar; nur in dem Falle von Ball sollen Andeutungen derselben, dem Aspergillus entsprechend, erkennbar gewesen sein.

Die Infektion ließ sich in der Regel auf Verletzungen mit Erde oder mit

[1]) Siehe die Literatur bei Kayser, Klin. Monatsbl. f. Augenh., 1903, XLI, Bd. 1, Januar und Johnson, ebd., Bd. 2.

pflanzlichen Fremdkörpern zurückführen. In je einem Falle von Uhthoff-Axenfeld, B. Kayser und von Johnson war der Fremdkörper in dem Sequester noch nachweisbar. Besonders hinweisen möchte ich auf die Tatsache, daß es auch leichte Formen der Keratomykose gibt, die bei oberflächlicher Betrachtung einem prominenten Infiltrate oder einer Keratitis fasciculosa (s. Abbildung) gleichen. Die drei letztgenannten Fälle waren dafür gehalten worden,

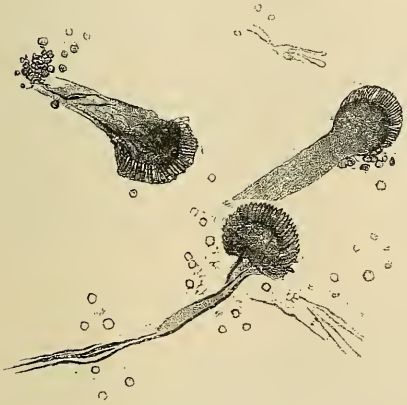

Abb. 67. Aspergillus fumigatus[1]. Kultur.

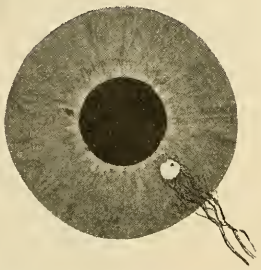

Abb. 68. Leichte Form der Keratomykosis aspergillina. (Freiburger Fall.)

Abb. 69. Keratomykosis aspergillina. Pflanzenfremdkörper mit Myzel. (Fall aus der Freiburger Klinik, cf. Kayser.)

aber bei der genaueren Untersuchung stellte ich fest, daß es sich um eigentümlich demarkierte kleine Herde handelte, in welchen dann der vermutete Schimmelpilz gefunden wurde. Einen ähnlichen Fall veröffentlichte Martin.

---

[1]) Aus Plaut, Handbuch von Kolle-Wassermann, 1903, Bd. I, S. 559. (G. Fischer, Jena.)

Soweit die Kultur mit allen Kautelen durchgeführt worden ist, hat es sich stets um Aspergillus fumigatus gehandelt. Die Mitteilung von Ellet, der auf die bisherige Literatur keinerlei Rücksicht nimmt und ohne nähere Angaben von Aspergillus niger spricht, ist ungenau. In dem Falle von Wicherkiewicz ist Penicillium glaucum angegeben; doch muß es zweifelhaft erscheinen, ob wirklich dieser, sonst als nicht pathogen bekannte Pilz vorlag, da keine näheren Angaben über die Morphologie und die Kulturen gemacht werden und Tierversuche nicht vorgenommen wurden.

Aus einem weißlich prominenten, z. T. demarkierten Hornhautinfiltrat züchtete Baquis einen eigenartigen Hyphomyceten, dessen Identifizierung aber wegen des Ausbleibens einer Sporenbildung nicht durchführbar war. (Oospora ascoform.? Verticillium rubrum?)

Für die Cornea des Kaninchens fand Halbertsma auch den Aspergillus flavescens pathogen. Rollet und Aurand haben eine mäßige Pathogenität

Abb. 70. Uhthoff und Axenfeld, Keratomykosis aspergillina. Pflanzenfremdkörper mit Myzel. *a* Xerosebazillen.

für die Kaninchencornea außerdem für den Aspergillus niger, A. ficuum, A. Wentii, eine ganz geringe für den A. candidus beschrieben, während sie den A. glaucus, ostianus, minimus, clavatus, varians, novus völlig unwirksam fanden. Buchanan erklärt außerdem manche Stämme von Aspergillus und Penicillium für fähig, pathogen zu wirken.

Daß die Keratomykose bei der großen Häufigkeit des Aspergillus fumigatus relativ selten ist, liegt wohl daran, daß derselbe nur dann sich in der Cornea entwickelt, wenn er direkt in das Parenchym eingerieben wird oder einem Fremdkörper ansitzt, während er sonst nur schwer an Epithelläsionen haftet.

Einen interessanten Befund dieser Art erhob Best[1]) in den beiden Augen einer jungen Amsel. Im Glaskörper, in der Netzhaut, der Aderhaut, der Vorderkammer, dem Skleralknorpel waren dichte Geflechte eines Schimmelpilzes färbbar. Eine Kulturbestimmung liegt nicht vor. Best vermutet, daß Verletzungen, vielleicht Schnabelhiebe, die Ursache

[1]) Deutsche med. Wochenschr., 1905, S. 1821.

waren. Er erinnert im übrigen daran, daß auch auf metastatischem Wege bei experimenteller Blutinfektion Aspergillussporen gern in den Augen sich festsetzen. Auch beim Menschen sind einige Befunde von Schimmelpilzinfektion des Glaskörpers beschrieben, von Leber und Nobbe, von Römer und von Kampherstein[1]). Auch hier war in nächster Umgebung des Mycels Nekrose, im Umkreis Eiterung vorhanden. Leber und Nobbe, sowie Rollet und Aurand haben Gleiches mit experimenteller Glaskörperinfektion erzielt. Auch im Glaskörper tritt Fruktuation nicht ein.

Eine Schimmelpilzinfektion der Sklera mit teilweiser Nekrose derselben beschreibt Koellner aus der Michelschen Klinik. Auch hier bildete sich ein Sequester. Die Natur des Pilzes konnte kulturell nicht bestimmt werden.

Literatur.

Die Literatur bis einschließlich 1903 findet sich bei Kayser und bei Johnson, Klin. Monatsbl. f. Augenheilk., 1903, XLI, I, S. 50 und XLI, II, S. 206.

Baquis, Una nuova forma di cheratomicosi. Annali di Ottalmol., 1905, XXXIV, p. 945.
Buchanan, Mycosis of the eyeball. Glasgow Med. Journ., Dez. 1905.
Kampherstein, Klin. Monatsbl. f. Augenh., 1903, XLI, I, S. 151 (cf. hier die Literatur über Glaskörperinfektion mit Schimmelpilzen).
Koellner, Schimmelpilzinfektion der Sklera. Zeitschr. f. Augenh., 1905, XLI, S. 441.
Martin, Arch. f. Augenh., 1904. L. S. 177.
Osterroth, Berl. klin. Woch., 1905, Nr. 7.
Rollet et Aurand, Experiment. Aspergilluskeratitiden. Revue générale d'ophth., 1906, Juli. (Klin. Monatsbl. I. 1905, S. 774.)
Rosenstein, Ein schimmliges Geschwür der Lidhaut. Zentralbl. f. A., 1901, Jan.

Als **Botryomykose** der Cornea beschreibt Bargeton aus der Dorschen Klinik eine eigenartige, einem breitgestielten, flachhöckrigen Tumor ähnliche vaskularisierte Veränderung der Cornea, die sich nach Verletzung entwickelt hatte und mikroskopisch aus vaskularisiertem Granulationsgewebe bestand. Dor und Bargeton halten die Veränderung für identisch mit den als »Botryomykomen« der Haut (besonders des Gesichts und der Hände) beim Menschen beschriebenen Fällen (darunter zwei in den Augenbrauen), wo einige Wochen nach Verletzung eine fleischige pilzförmige Granulationsgeschwulst sich bildet (ähnlich den Wucherungen nach Kastration der Pferde), die nach Abtragung ausheilt, nicht rezidiviert und die von Poncet und L. Dor nicht auf den Botryomyces equi, sondern auf einen besonderen »Botryococcus«[2]) zurückgeführt wird, einem Mikroben, der dem Staphylococcus pyogenes aureus in fast allen Punkten gleicht und von manchen Seiten als mit ihm identisch bezeichnet wird. Als ein Hauptunterschied wird von Poncet und Dor hervorgehoben, daß ihr Coccus nicht Eiter, wie der Staphylococcus, sondern nur lymphocytäre Exsudation bewirke. Bei der Kultur in Bouillon blieb die Flüssigkeit klar (im Gegensatz zu Staph.), am Boden bilden sich orangegelbe Massen; auf festen Nährböden orangegelber, dicker, etwas runzeliger Belag. Mikroskopisch: Grampositive Kokken, ähnlich wie atypische Sarcine. In den späteren Stadien sollen sich in den Botryomykomen der Haut hyaline Körner bilden (»grains mûriformes«). (In dem Granulationsgewebe der Cornea wurden weder solche Körner noch die »Botryokokken« nachgewiesen. Ob es daher etwas anderes

[1]) Bei Leber-Nobbe und Römer handelte es sich wieder um Aspergillus fumigatus; im Falle Kampherstein blieb die Diagnose unsicher.
[2]) Identisch mit Mikrococcus ascoformis Johne.

als die in der Literatur beschriebenen »Granulome« war, ist nicht festgestellt.) Dor und Bargeton erklären ihren Fall für identisch mit dem von Schirmer und Reishaus (Beiträge z. Augenheilkunde 31, 1899) beschriebenen »Fibrom der Cornea«, in welchem diese Autoren Gebilde fanden, welche sie mit Busse für Saccharomyces-Hefe halten möchten.

Welcher Pathogenese diese und ähnliche Hornhautwucherungen sind, bedarf nach alledem noch weiterer Untersuchung.

Literatur bei J. Bargeton, Un cas de Botryomycose de la cornée. Thèse de Lyon, 1905. Ten Siethoff, Weekblad 1899.

Einen seltenen Befund stellen die Mitteilungen von Lundsgaard (Klin. Monatsbl. f. Augenh., 1900, XXXVIII, S. 13) und von Stoewer (Internat. Med. Congr. Moskau, 1897, VI, S. 29 und Arch. f. Ophth., 1898, XLVIII, S. 178) dar, welche über Reinkultur von Rosahefe in einer Hypopyonkeratitis (atypisch) berichten. Diese **Hefe** wuchs anfangs bei Bruttemperatur, erzeugte, ebenso wie bei den Stoewerschen Experimenten, in der Iris Knötchen, aus denen noch nach Wochen die Hefe sich züchten ließ, im Glaskörper entstanden weiße Membranen. In der Cornea des Kaninchens entstand eine schnell ausheilende gutartige Entzündung ohne Hypopyon. Bei längerer Fortzüchtung sank das Temperaturoptimum und nahm der Lundsgaardsche Stamm auch in dieser Hinsicht die Eigenschaften der gewöhnlichen, nicht pathogenen Rosahefe an.

Bisher steht dieser Befund vereinzelt da[1]), so daß den Hefen in der Ätiologie der Hornhautentzündung jedenfalls keine erhebliche Bedeutung zukommt. Die Autoren halten jedoch die ätiologische Bedeutung der Hefe für ihre Fälle für sehr wahrscheinlich.

zur Neddens Bacillus des infektiösen Randgeschwüres.

(Vgl. Tafel III, Fig. IV)[2]).

Im Grunde von oberflächlichen Randgeschwüren, welche aus kleinen Infiltraten entstehen, entweder einzeln oder multipel auftreten und in letzterem Falle zu konfluierenden, kahnförmigen Geschwüren führen, seltener in mehr zentralen Prozessen fand zur Nedden (Arch. f. Ophth. 59, 1904, S. 360; ferner Klin. Monatsbl. f. Augenheilk., 1906, XLIV, Bd. I, S. 479) in der Bonner Klinik einen Bacillus, der von den bekannten sich unterschied und wegen seines Vorkommens bei zahlreichen Fällen, wegen seiner Pathogenität für die Kaninchencornea wohl mit Recht als Ursache jener Keratitis bezeichnet wird. Außerdem wurde in demselben Institut der Bacillus auch bei einer Keratitis neuroparalytica gefunden (Haupt, Inaug.-Diss., Bonn 1902, siehe hier auch die sonstigen bakteriologischen Befunde bei dieser Krankheit). Klinisch sehr eigenartig ist, daß die Bazillen nur bei Hornhautentzündungen sich gefunden haben. Sie sind bei solchen dann auch im Conjunctivalsack nachweisbar, von welchem aus sie ja den Weg in die Hornhaut

---

[1]) Von Schirmer sind in einem sog. Fibrom der Cornea im Schnitt mit der Bussescheu Hefefärbung fuchsinophile Körperchen gefunden worden, die wie Hefe aussahen. (Beiträge zur Augenheilk., 1899, 31.) Es würde dieser, übrigens auch singuläre Befund analog den chronischen Granulationsgeschwülsten sein, die sich experimentell mit pathogener Hefe erzielen lassen.

[2]) Die Zeichnung ist nach einem direkten Ulcuspräparat angefertigt, welches mir Herr Kollege zur Nedden freundlichst zur Verfügung stellte.

gefunden haben. Bei alleiniger Conjunctivitis und ebenso auf der normalen Bindehaut hat man sie bisher jedoch nicht gefunden.

Das klinische Bild ist bei randständigem Sitz insofern ein relativ typisches, als bei derartigen selbständigen Prozessen, soweit sie nicht im Verlauf anderer Infektionen der Bindehaut (Koch-Weeks-Bazillen, Diplo-

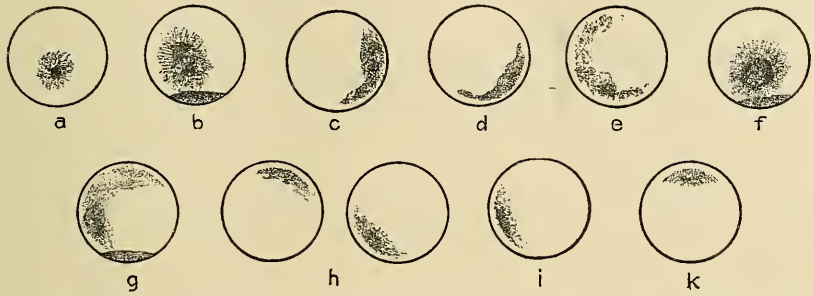

Abb. 71. Klinische Skizzen von Fällen der durch zur Neddens Bazillen hervorgerufenen infektiösen Randkeratitis (zur Nedden).

bazillen, Pneumokokken, Staphylokokken) sich ausbildeten, bisher vorwiegend der zur Neddensche Bacillus gefunden worden ist.

Morphologie. Gerade oder leicht gekrümmte Stäbchen, die nicht selten sich zu Doppelbazillen anordnen; Länge des Einzelstäbchens 0,9 μ, Dicke 0,6 μ. Kleinere Individuen sind selten, ebenso Scheinfäden. Ecken abgerundet. Bei schwacher Färbung an den Enden, mitunter auch zentral, hellere Stellen (Vakuolen). Die Bazillen ähneln in manchen Formen Xerosebazillen. Gramnegativ. Keine Ketten, keine Kapseln.

Abb. 72. zur Neddens Bazillen. 24stündige Glyzerinagarkultur. 1000fache Vergr.

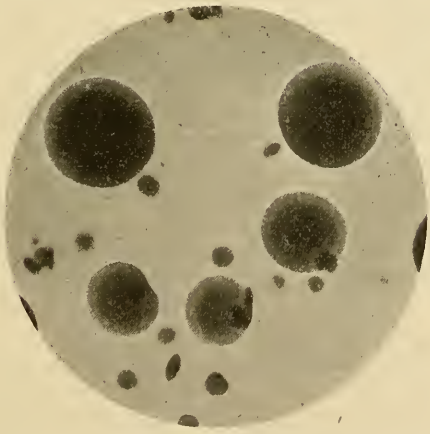

Abb. 73. zur Neddens Bazillen. Agarplatte. Große oberflächliche und kleine tiefere Kolonien.

Kultur. Auf Agar nach 24 Stunden 2—7 mm große, bei durchfallendem Licht leicht bläulich schillernde, leicht erhabene, runde, scharfe Kolonien, die gern konfluieren zu einem dicken, zähen Belag. In der Petrischale und in gegossenen Platten entwickeln sich unter der Oberfläche nur kleine rundliche oder wetzsteinförmige Kolonien, an der Oberfläche dagegen große kreis-

runde, in der Mitte mit einer kleinen dunkleren Stelle, im durchfallenden Licht peripher konzentrisch gezeichnet. In tieferen Agarschichten gedeihen sie überhaupt nicht, sie sind obligat aërob.

Auf der Gelatineplatte durchsichtige, ebenfalls bläuliche, homogene Kolonien. Im Gelatinestich nur in den oberen Teilen Wachstum, Bildung eines flachen Nagelkopfs.

In Zuckeragar keine Gasbildung, dagegen Säurebildung.

Kuhmilch wird koaguliert.

In Bouillon kümmerliches Wachstum, ohne Indolbildung.

Auf Kartoffeln dicke, gelbbraune Auflagerung.

Auf Menschenblutserum und Löfflerschem Serum dicker, grauweißer Belag.

Keine Eigenbewegung.

Temperaturoptimum bei Körpertemperatur, doch bei 10° und 40° noch spärliches Wachstum. Nach $^3/_4$ Stunden bei 55° ist der Bacillus abgestorben.

Gegen Austrocknung nur wenig resistent.

Diffferentialdiagnose: zur Nedden trennt auf Grund obiger Merkmale seinen Bacillus mit Recht von denen der Coligruppe, dem Typhusbacillus, dem Ruhrbacillus, der Aërogenesgruppe und auch (mit Recht) von allen sonst am Auge gefundenen Bakterien. Die Diplobazillen verhalten sich morphologisch und auf der Kultur vollkommen anders, wenn auch hier und da die zur Neddenschen Bazillen auch zu zweien liegen können, wie das bei allen Bazillen vorkommt.

Von den mehr zentralen, selteneren Geschwüren, die dem Ulcus serpens ähnlich sehen, aber nicht die Tendenz zur Flächenausbreitung haben, läßt sich der Bacillus schon im Ausstrichpräparat reichlich nachweisen. Von einem solchen Falle ist die Abbildung auf Tafel C gezeichnet. Dagegen in den Randinfiltraten und den Randulcerationen ist er in der Regel nur spärlich, so daß die direkte Deckglasdiagnose der einzelnen Exemplare auf Schwierigkeiten stoßen kann. Es muß dann zur bakteriologischen Untersuchung der infektiösen Randgeschwüre, speziell auf die Anwesenheit des zur Neddenschen Bacillus die Kultur herangezogen werden.

Auch durch lange fortgesetzte Züchtung ist es zur Nedden nicht gelungen, den Bacillus anderen Bakterien zu nähern. Die Angabe von Lehmann-Neumann, der Bacillus gehöre zur Gruppe der Friedländerschen Pneumoniebazillen, ist nicht zutreffend.

Häufig fanden sich Phlyktänen am Hornhautlimbus. Um eine eigentliche Conjunctivitis handelte es sich nicht. zur Nedden zählt deshalb die Infiltrate und Geschwüre zu den primären Hornhautinfektionen und nicht zu den katarrhalischen, auch deshalb, weil die Erkrankung fast immer einseitig war. Soweit Bindehautreizungen da waren, sieht er diese als sekundär an. In dem Sekret derselben konnten die Bazillen ebenfalls kulturell nachgewiesen werden.

Nur ausnahmsweise schritten die Geschwüre fort, ganz selten entstand ein Hypopyon, dagegen sind Rezidive nicht selten. Die Erkrankung trat vorwiegend im Winter auf.

zur Nedden fand die Bazillen neben Pneumokokken auch bei Fällen von Ulcus serpens, ferner einmal bei einer Keratitis neuroparalytica.

Sonst hat er sie niemals gefunden, trotz zahlreicher Untersuchung von Bindehaut- und Tränenleiden.

Impfversuche. In der Cornea des Kaninchens ruft Injektion einer Spur Aufschwemmung von frischer Agarkultur eine wechselnd heftige Kera-

titis hervor, die in manchen Fällen den Charakter einer Hypopyonkeratitis haben und sogar zur Perforation[1]) führen kann, in anderen dagegen als gutartiges Infiltrat verläuft. Ältere und häufiger umgezüchtete Kulturen wirken erheblich weniger. In diesen Hornhautinfiltraten halten sich die Bazillen längere Zeit und können wieder rein gezüchtet werden. Ins Innere des Auges (vordere Kammer, Glaskörper), ins subconjunctivale Gewebe gespritzt rufen sie dagegen nur eine verübergehende, verschieden heftige Reaktion hervor und gehen innerhalb von 24 Stunden zugrunde. Es entspricht das wohl ihrem Sauerstoffbedürfnis. Impfungen an anderen Körperstellen, auch bei anderen Tieren verlaufen reaktionslos, so daß der zur Neddensche Bacillus wieder ein Bacterium darstellt, welches nur am Auge krankheitserregend wirkt, und zwar diesmal ein solches, welches in der Cornea stärker wirkt, als im Glaskörper.

Da nur in Ausnahmefällen Verletzungen usw. vorausgehen, so ist anzunehmen, daß der Bacillus von der Conjunctiva aus die unversehrte Cornea angreifen kann; er tut das mit Vorliebe bei älteren Leuten in dem Randbezirk, dessen oberflächliche Schichten besonders im Alter zu Veränderungen neigen (Gerontoxon usw.).

Bisher liegen nur von zur Nedden selbst aus Bonn nähere Mitteilungen vor. Er beobachtete innerhalb von 4 Jahren 65 Fälle und gibt an, daß die Erkrankung im Rheinland häufig sei. Doch ist wegen der Schwierigkeit des Nachweises der Bakterien es sehr wohl möglich, daß sie anderwärts zwar vorkommen, aber nicht zur Feststellung kamen. Wie ich durch mündliche Mitteilung erfahre, hat Mc Nab den Bacillus in London einigemale gefunden. Außerdem erwähnt Paul, ihn in Breslau vereinzelt nachgewiesen zu haben. Morax gibt in seinem »Maladies de la Cornée« eine Abbildung der Bazillen von einer Keratitis. In Freiburg haben wir ihn, trotz besonders darauf gerichteter Aufmerksamkeit, nie gefunden, auch nicht bei klinischen Bildern, die den zur Neddenschen ähnlich waren.

Über das sonstige Vorkommen des Bacillus in der Natur, über die Stellen, von denen das Auge ihn erhält, ist bisher nichts zu sagen. Die Vermutung zur Neddens, daß er wohl nicht immer, wenn er auf die Bindehaut gelangt, die Randkeratitis hervorruft, und daß man bei eifrigem Nachsuchen ihm auch einmal auf der normalen Bindehaut begegnen muß, hat alle Wahrscheinlichkeit für sich.

Therapeutisch führte die gewöhnliche konservative Keratitistherapie fast immer zum Ziel; selbst bei den schwereren Fällen war nur ausnahmsweise Galvanokaustik nötig.

Herberts intraepitheliale Kapselbazillen, bei Keratitis punctata superficialis.

Vor einiger Zeit schickte mir der Vorstand des Augenhospitals in Bombay, Major Herbert, einige Präparate zur Begutachtung, welche einen sehr eigenartigen Bakterienbefund enthalten, über welchen bereits einmal kurz in der Ophthalmic Review 1901, S. 339, berichtet ist. Es handelt sich um eine Keratitis punctata superficialis, welche der unter diesem Namen im Jahre 1893/94 von Fuchs, von Reuss, Nuel beschriebenen Erkrankung jedenfalls nahe steht. Die Beschreibung ist nur insofern abweichend, als

[1]) Bei reinen Hornhautinfektionen mit dem Bacillus ist beim Menschen eine eitrige Zerstörung der Cornea nie beobachtet worden. Schon die Bildung eines Hypopyons ist selten.

die initiale Bindehautreizung von Herbert weniger betont wird, als ferner dort in Indien die Erkrankung fast immer einseitig blieb und relativ schnell in etwa 3 Wochen zum Ablauf kam. Die übrige Beschreibung stimmt mit der europäischen überein. Die Erkrankung trat epidemieartig auf, doch ohne daß eine Übertragung sich hätte feststellen lassen.

Wenn nun Herbert über den kleinen Trübungen das leicht unebene Epithel abkratzte, so fand er in den Epithelien in großer Zahl eigenartige Bazillen, die sich außerordentlich schwer färbten, in den gewöhnlichen Anilinfarben nur angedeutet und eigentlich nur an ihrer auffallend starken Kapsel erkennbar waren. Auch nach der Gramschen Methode färbten sie sich fast gar nicht; nur in nach Gram überfärbten Präparaten traten sie gelegentlich deutlicher hervor. Nach einer solchen Stelle ist die Abbildung gezeichnet. Die Bazillen liegen regellos im Protoplasma, sind ziemlich plump, etwa 3 μ lang, 1 μ bis 1,5 μ breit, längere Verbände fehlen. Der Form nach erinnern die Bazillen am meisten an die Gruppe des Friedländerschen Pneumoniebacillus (B. mucosus caps.), zu der ja auch die Ozaenabazillen, die Rhinosklerombazillen gehören; doch ist Färbung und Kultur ganz abweichend.

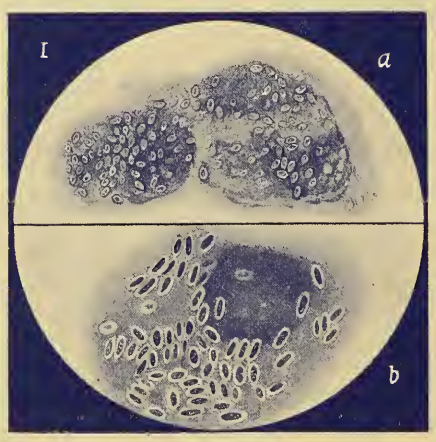

Abb. 74. Major Herberts intraepitheliale Bazillen der indischen Keratitis punctata superficialis. Kapselbazillen. Überfärbung nach Gram. *a* Oc. III, Object. VIII. *b* Oc. III, $^1/_{12}$ Immersion (1200fache Vergrößerung).

Ihre Massenhaftigkeit in den Epithelien, die Regelmäßigkeit des Befundes — wenngleich mitunter nur einzelne bazillenbeladene Zellen aufzufinden sind, die Verschiedenheit der Bazillen von allen sonst am Auge bekannten machen ihre ätiologische Bedeutung für diese Keratitis punctata superficialis sehr wahrscheinlich, obwohl bisher mit den verschiedensten Nährböden und Methoden sich eine Kultur nicht hat erzielen lassen. Daß außer diesen Kapselbazillen sich die üblichen Saprophyten (Xerosebazillen, Staphylokokken) gelegentlich finden, ist bei der oberflächlichen Lage nicht anders zu erwarten.

Wegen der schwierigen Färbbarkeit können die Bazillen sehr leicht übersehen werden. Ich möchte deshalb aus dem Umstand, daß Nuel[1]) im Schnittpräparat keine derartigen Bakterien beschreibt, keinen sicheren Schluß auf ihre Abwesenheit ziehen. Nuel hat als anatomisches Substrat der Trübung eigenartige Fasernetze und Spiralen von hyalinem Fibrin dargestellt, die sich dicht unter der Bowmanschen Membran um Hornhautkörperchen gruppieren. Es wäre wohl denkbar, daß solche Ausscheidungen durch intraepitheliale Bazillen lokalisiert wurden[2]). Das ist auch die Meinung von Wehrli[3]), der mikroskopisch kleine entzündliche Herde nachwies. Ich wage jedoch die indische Keratitis nicht ohne weiteres mit der unsrigen zu indentifizieren. Aber der Herbertsche Befund muß uns anregen, ähnliche Untersuchungen auf intraepitheliale Bazillen in frühen Stadien der Krankheit vorzunehmen.

[1]) Arch. d'opht., 1894, XIV, S. 145 und 1896, XVI, S. 725.
[2]) Ann. d'ocul., 1897, 117.
[3]) Klin. Monatsbl. f. Augenh., 1906, Bd. XLVI, II, S. 224.

Nuel hat später [1]) die hyalinen Spiralen selbst als Derivate von Bazillen angesprochen und ihre Ähnlichkeit mit Geißelzöpfen (torquierte, abgestoßene Bakteriengeißeln) betont. Doch ist diese Beziehung nicht annehmbar. Bei einem anderen Falle punktförmiger multipler Infiltrate nach Ammoniakverätzung hat er dann entsprechend den Trübungen granulierte Massen gefunden, die er für Kokkenhaufen hält. Doch ist die bakterielle Natur dieser Gebilde nicht sicher, und es erscheint nicht gerechtfertigt, wenn daraufhin Valude [1]) punktförmige Hornhautinfiltrate, die sich im Verlauf einer Streptokokkenconjunctivitis entwickelten und schnell spontan verschwanden, ohne weiteres mit Streptokokkenhaufen identifizierte.

Das seinem klinischen Bilde nach einem infektiösen Prozeß gleiche **Ulcus corneae rodens** (Mooren) hat bisher keinen verwertbaren Bakterienbefund ergeben. Der von Andrade (Annali di Ottalmol. XXIX, 1900, S. 654, cf. hier die Literatur) in zwei Fällen gefundene Bacillus (einmal mit Staph. pyog. aur.) (sporenbildender, beweglicher, grampositiver Bacillus, verflüssigt Blutserum und Gelatine, bildet auf Agar dicken weißen Belag, in Bouillon diffuse Trübung, in der Kaninchencornea eine vorübergehende Infiltration, keine Eiterung) erinnert an Subtilis, ist aber von anderen nicht gefunden worden.

Einen dem zur Neddenschen Bacillus ähnlichen Keim haben Keiper, D. G. Levy, Frank R. Spencer (Amer. journ. of ophth. 1906, XXIII, S. 176) von einer Keratitis dendritica gezüchtet. Es waren kurze Bazillen, meist zu zweien, unbeweglich, gramnegativ, wuchsen auf allen Nährböden als grauweißliche runde Kolonien, verflüssigten weder Gelatine noch Blutserum. Im Gelatinestich bildete der Bacillus einen flachen Nagelkopf. Keine Gasbildung, keine Sporen; für die Kaninchencornea nicht pathogen. Daß dieser Bacillus die Ursache der **Keratitis dendritica** war, ist nicht erwiesen. In anderen Fällen, welche Uhthoff und Axenfeld (l. c.) untersuchten, war der Befund negativ oder indifferent (Xerosebazillen); ein Fall, bei dem eine Keratitis dendritica in eine Hypopyonkeratitis überging, zeigte massenhaften Aureus in der Cornea. Doch handelte es sich hier sicher um eine sekundäre pyogene Infektion.

Von einer mikroparasitären Ätiologie der **Herpes**formen der Cornea, zu denen die Keratitis dendritica gehört, ist im Gegenteil noch nichts Sicheres bekannt. Verwiesen sei hier auf die Ähnlichkeit dieser Zustände mit der Impfkeratitis des Kaninchens, wie sie durch Variola- und Vaccinevirus entsteht. Es wird von Interesse sein, bei beiden Prozessen den Befund an den Epithelien miteinander zu vergleichen.

Über die Rolle der Mikroorganismen bei dem viel diskutierten Krankheitsbilde der **Keratitis neuroparalytica** haben die Anschauungen vielfach gewechselt. Eberth und Balogh haben zuerst gegenüber der rein neurotischen und der traumatischen resp. Vertrocknungstheorie betont, daß die Trigeminuslähmung nur zu einer Epithelschädigung führe, die der Infektion Eingang verschaffe; die Bakterien seien die eigentliche Ursache der Entzündung. Nach E. v. Hippel sind sie bei eintretender Eiterung zwar immer im Spiele, bei den anderen Fällen aber kein regelmäßiger Befund. Ollendorf [2]) hat auf Veranlassung von Leber diese Frage erneut geprüft und ist zu dem Schlusse ge-

[1]) Vgl. hierzu Anm. 2 und 3 von S. 292.

[2]) Arch. f. Ophth., 1900, XLIX, S. 455, vgl. hier die gesamte Literatur; ferner Haupt, Inaug.-Diss., Bonn 1902.

kommen, daß auch ohne Mikroorganismen, durch die Vertrocknung allein eine Keratitis, selbst eine solche von eitrigem Charakter, beim Kaninchen eintreten kann. Damit will er nicht bestreiten, daß beim Menschen alleinige Vertrocknung doch wohl nur selten die Ursache ist, da in der Regel sich Mikroorganismen hinzugesellen. Einwandsfreie bakteriologische Untersuchungen menschlicher Fälle von Keratitis neuroparalytica liegen bisher nur in geringer Zahl vor und zeigen wechselnden Befund. Treitel, E. v. Hippel fanden Kokken; zur Nedden seinen Bacillus.

Ollendorf konnte sich nicht davon überzeugen, daß die Impfkeratitis nach Trigeminusdurchschneidung anders verläuft, als am normalen Auge; es steht diese Angabe im Gegensatz zu der von Krause, Angelucci, Spallita, wonach die Cornea alsdann eine herabgesetzte Widerstandsfähigkeit haben sollte. Spallita hat sogar angegeben, daß Trigeminus und Sympathicus in dieser Hinsicht Antagonisten seien, indem die Exstirpation des Halssympathicus die durch die Trigeminusdurchschneidung herabgesetzte Resistenz wieder zur Norm erhöhe, Angaben, die der Kontrolle bedürfen. Seydel hat z. B. im Gegenteil neuroparalytische Keratitis bei gleichzeitiger Sympathicuslähmung beobachtet.

Für das Virus der **Variola** und der **Vaccine** (für das der Varicellen[1]) nicht) gilt bekanntlich das Hornhautepithel verschiedener Tiere (Kaninchen, Meerschweinchen) als geeignetster Impf- und Nährboden.

Für die »Variola-Protozoen«, jene viel diskutierten Zelleinschlüsse[2]), welche besonders Pfeiffer und Guarneri, in neuerer Zeit besonders Wasielewski[3]), Jürgens[4]) u. a. für Parasiten (Cytorhyctes Guarneri) halten, ist das Hornhautepithel des Kaninchens als der geeignete Impfboden bezeichnet worden. Pfeiffer und Wasielewski konnten bei fortgesetzter Weiterimpfung bis zur 48ten Generation diese Zelleinschlüsse immer wieder nachweisen und halten deshalb ihre ätiologische Bedeutung für wahrscheinlich. Das klinische Bild dieser Impfungen ähnelt dem mancher Herpesformen und der Keratitis disciformis, besonders der Keratitis dendritrica. Von dem Epithel aus dringen jene Zelleinschlüsse dann auch ins Parenchym.

Die Epithelimpfungen Schirmers[5]) mit Vaccine riefen beim Meerschweinchen ein Bild hervor, welches der **Keratitis disciformis** (Fuchs) glich. Das Epithel der geimpften Augen ließ sich, ganz so wie bei der Variola, mit Erfolg auf weitere Hornhäute übertragen. Auch im Anschluß an Vaccineerkrankung des menschlichen Auges sah Schirmer solche Bilder auftreten. Der infektiöse Charakter dieser eigentümlichen, an kleine Verletzungen sich anschließenden Entzündung, den Arlt bereits in der Bezeichnung »Abscessus siccus« zum Ausdruck brachte, gewinnt dadurch weiter an Wahrscheinlichkeit[6]).

---

[1]) Cf. Salmon, Soc. de Biologie, 1905, 12. Febr.

[2]) Cf. die kritische Übersicht von Paschen, Münch. med. Woch., 1906, S. 2391.

[3]) Zeitschr. f. Hyg. und Inf., 38, S. 312. Siehe auch Kolle und Hetsch, Handbuch Kolle-Wassermann, 1903, Bd. 3, S. 896.

[4]) Charité-Ann., 1905, XXIX, p. 127.

[5]) Arch. f. Ophth., 1904, LIX, 1, S. 133. Auch für die Vaccine werden »Protozoen« (Zelleinschlüsse) von Pfeiffer, Clarke u. a. als Ursache bezeichnet.

[6]) Aus einer, allerdings in Eiterung übergehenden »Keratitis disciformis« hat kürzlich zur Nedden eine aërobe Streptothrix gezüchtet, die (cf. auch de Berardinis Impfungen, cf. S. 282) beim Kaninchen eine ulcerierende Hypopyonkeratitis erzeugte. (Klin. Monatsbl. f. Augenh., XLV, 1907, Bd. I, Febr.)

Serumtherapie bei Hornhautinfektionen, besonders bei der Pneumokokkeninfektion.

1. Serumtherapie der Hornhauterkrankungen bei Diphtherie[1]. (Diphtheriebazillen, Streptokokken.)

Während die durch Löfflersche Bazillen hervorgerufenen Bindehautentzündungen durch das antitoxische Serum Behrings sehr günstig beeinflußt werden, gehen die zur Zeit der Seruminjektion bereits vorhandenen Hornhautinfiltrate nicht so schnell zurück. Es bestätigt sich auch hier die mehrfach in der Literatur, besonders zuerst von Coppez betonte Erscheinung, daß die heilende Wirkung für die eine Diphtherie komplizierenden Cornealveränderungen unsicher ist; ja es kann trotz Heilung der Conjunctivalveränderungen die Hornhaut unaufhaltsam zugrunde gehen, und zwar deshalb, weil die Entzündung und Ulceration in der Regel nicht durch die Diphtheriebazillen, sondern durch Sekundärinfektion mit Eitererregern entsteht, die der Wirkung des Serums nicht unmittelbar unterliegen, sondern nur insofern durch dasselbe indirekt beeinflußt werden können, als der Rückgang der Bindehautdiphtherie der Ernährung der Hornhaut zugute kommt und als die Paralysierung des Diphtheriegiftes im Conjunctivalsack eine weitere toxische Beeinträchtigung des Cornealgewebes nicht länger zustande kommen läßt.

Daß ausschließlich durch Diphtheriebazillen es zur Hornhautzerstörung kommt, ist ja im allgemeinen nicht anzunehmen. Es gelingt zwar beim Tierexperiment, durch Einbringung einer größeren Menge hochvirulenter Bazillen in eine zentrale Hornhauttasche eine schwere Keratitis hervorzurufen. Aber bei der klinisch beobachteten Diphtherie des Menschen ist ähnliches bisher nicht sicher festgestellt. Auch die Mitteilung von Coppez, die von Morax und Elmassian bestätigt wurde, daß mit Diphtherietoxin vom Conjunctivalsack aus durch wiederholte Instillation schließlich auch ohne Mitwirkung von Eitererregern es zur Nekrose der Hornhaut kommen könne, besonders nach Abstoßung des Epithels, ist auf den Menschen kaum übertragbar. Sie wird übrigens auch für das Tierexperiment neuerdings von Dugast[2] bestritten; ob zu Recht, halte ich für fraglich, da es sehr wohl möglich ist, daß Coppez mit einem höherwertigen Gift gearbeitet hat als Dugast, der über diesen Punkt keine näheren Angaben macht. Besonders wird die Richtigkeit der Coppezschen Angaben bestätigt durch Versuche von Römer[3], der durch Injektion kleinster Mengen von Diphtherietoxin ins Hornhautgewebe die Cornea bei nicht immunisierten Tieren zur Nekrose brachte, während die immunisierten sie ohne Schaden vertrugen.

Man kann unter diesen Umständen versuchen, bei eingetretener Hornhauteiterung außer dem Diphtherieantitoxin ein Streptokokkenserum zu geben, z. B. das polyvalente Menzersche (Merck-Darmstadt[4]).

[1] Cf. auch die betreffenden Bindehautentzündungen.
[2] Thèse de Paris, 1905.
[3] Arch. f. Ophth., 1901, LIV, S. 164.
[4] Dasselbe wird mit möglichst zahlreichen, frisch von Menschen gezüchteten Stämmen gewonnen, während das in Frankreich viel benutzte und für Streptokokkenerkrankungen des Auges besonders von Boucheron empfohlene Serum Marmorek mit Kulturen gewonnen ist, die durch Tierpassage tiervirulent erhalten werden. Das Antistreptokokkenserum Höchst, das Tavelsche, das Mosersche, das Ahronsonsche Serum kombinieren beides in verschiedenem Verhältnis. Gebrauchsanweisungen werden den Serumlieferungen von den Seruminstituten beigefügt.

Ob dasselbe aber, vorausgesetzt, daß die Infektion der Hornhaut überhaupt auf Streptokokken beruht, die Cornea retten kann, erscheint fraglich. Bei Streptokokkendiphtherie habe ich zwar die Bindehaut heilen und das Allgemeinbefinden sich bessern sehen, die Hornhäute aber gingen zugrunde. Nur frühzeitige Anwendung des Streptokokkenserums wird helfen können, aber auch das nicht entfernt so sicher, wie das antitoxische Diphtherieserum gegen die Diphtheriebazilleninfektion, weil die Bedingungen ähnlich kompliziert liegen, wie bei der therapeutischen Anwendung des Pneumokokkenserums. Vielleicht bringt auch hier die »Aggressinimmunisierung« Fortschritte.

Bekanntlich ist das Behringsche Diphtherieheilserum der Typus eines antitoxischen Serums, welches die Bakterien selbst nicht abtötet, aber ihre giftigen, von ihnen abgesonderten Stoffwechselprodukte, die Toxine, unschädlich macht auf dem Wege chemischer Bindung.

Daß dem so ist, wird auch durch Beobachtungen aus der Augenheilkunde bewiesen. Denn bei Personen, welche an Bindehaut-Diphtherie gelitten und mit Heilserum behandelt und geheilt waren, kann man noch auf der wieder gesund gewordenen Bindehaut Diphtheriebazillen finden, wie das im Rachen häufig festgestellt worden ist. Mit dem »bakteriziden« Serum Wassermanns wird man vielleicht ihr Verschwinden beschleunigen können[1]).

Die Wirkung der antitoxischen Sera ist eine verhältnismäßig zuverlässige, weil einerseits die Wertbestimmung des Serums sich mit geeigneten Methoden, wie sie besonders von Ehrlich ausgearbeitet sind, sicher und konstant ausführen läßt, andererseits weil die Bindung des Toxins durch das Antitoxin ohne weitere Tätigkeit des Körpers vor sich gehen kann, wie sie in gleicher Weise in vitro eintritt. Ein wirksames Serum dieser Art wirkt zudem gegen das Gift aller Diphtheriebazillen verschiedener Herkunft.

2. Serumtherapie gegen die Pneumokokkeninfektionen. Ulcus corneae serpens.

Die außerordentlich überzeugende Wirkung des antitoxischen Diphtherieserums beim Tierexperiment und in seiner Anwendung beim Menschen läßt es verstehen, daß die Augenheilkunde sich dasselbe sofort zu Nutzen machte.

Ganz anders hat sie sich einer viel häufigeren, praktisch für sie weit bedeutsameren Infektion, der Pneumokokkeninfektion gegenüber verhalten; obwohl auch gegen Pneumokokken schon lange experimentelle Immunisierungen und serotherapeutische Versuche beim Menschen unternommen waren, hat man in der Augenheilkunde bis zu der Arbeit Römers (1902)[2]) von denselben lange Zeit kaum Notiz genommen, sie speziell auch nicht zur Behandlung herangezogen, weil alle diese Versuche viel weniger überzeugende Ergebnisse aufzuweisen hatten, und andererseits auch wohl deshalb, weil man sich für die große Mehrzahl dieser gefährlichen Fälle im Besitze einer sicher wirkenden Therapie fühlte, der Galvanokaustik und der Spaltung nach Saemisch.

Ich darf wegen der besonderen Wichtigkeit dieser Infektionen in

---

[1]) Cf. Vogelsberger, Über die Anwendung eines neuen Serums bei Diphtherie. Dissertation. Berlin 1905.

[2]) Arch. f. Ophth., 1902, L, p. 99 ff.

der Augenheilkunde hier in aller Kürze über Pneumokokkenimmunität referieren [1]).

Daß die natürliche Empfänglichkeit für Pneumokokkeninfektionen eine verschiedene bei den Menschen ist, muß angenommen werden, und zwar nicht nur in dem Sinne, daß es tierpathogene Stämme gibt, welche für den Menschen wirkungslos sind [2]), und umgekehrt, sondern auch bezüglich der für Menschen wirksamen Infektionen. Dafür spricht auch die auf S. 167 bereits erörterte verschiedene Empfänglichkeit für das Sekret der Pneumokokkenconjunctivitis.

Daß auch bei der Pneumokokkenerkrankung der Cornea, der als Ulcus serpens bezeichneten Form der Hypopyonkeratitis die persönliche resp. lokale Resistenz eine Rolle spielt, ist sicher. Zur Illustration darf ich folgenden Fall aus meiner Beobachtung anführen:

Bei einem 50jährigen Mann mit Dakryocystitis, in deren Sekret Pneumokokken vorhanden waren, hatte nach oberflächlicher Verletzung der Cornea sich ein subzentrales Ulcus serpens gebildet, welches klinisch als ungewöhnlich gutartig bezeichnet werden mußte, indem es sich außerordentlich langsam ausbreitete, so daß ohne Behandlung innerhalb von 3 Wochen nur ein etwa 4 mm breites, etwa 2 mm hohes Gebiet ganz flach überschritten wurde, derart, daß nur der nasale Rand zart infiltriert war in Gestalt einer dünnen, graugelblichen Bogenlinie, während das übrige Ulcusgebiet spiegelte und epithelisiert erschien; das Hypopyon war klein. Nichtsdestoweniger waren die nun aus dem Ulcusrande entnommenen, sehr zahlreichen Pneumokokken von erheblicher Virulenz, indem sie von der Originalkultur die empfänglichen Versuchstiere schnell töteten.

Solche Fälle, die übrigens selten sind, könnte man fast als chronisches Ulcus serpens bezeichnen. Man hat mit Wahrscheinlichkeit anzunehmen, daß diese unmittelbar vom Ulcus stark tierpathogenen Pneumokokken auch erheblich menschenpathogen waren [3]); bei dieser Annahme muß die rel. milde Hornhauterkrankung an besonderer Unempfänglichkeit liegen. Wenigstens ist eine solche einer der Faktoren, welche bei dem der Intensität nach so wechselndem klinischen Bild des Ulcus serpens neben der Virulenz und Zahl der Mikroben, sowie der Art der Verletzung berücksichtigt werden muß. Da die Pneumokokken so lange Zeit sich bei dem Patienten krankheitserregend erhalten konnten, muß ihnen jedenfalls Pathogenität auch für den Menschen innegewohnt haben. Merkwürdig ist, daß der Kampf zwischen Kokken und Cornea sich nicht früher in dem einen oder andern Sinne entschieden hat. Selbstverständlich kann diese Empfänglichkeit bei ein und demselben Menschen wechseln.

Daß Pneumokokkenerkrankungen eine gewisse Immunisierung hinterlassen können, geht daraus hervor, daß das Blutserum von Pneumonierekonvaleszenten Tiere gegen künstliche Infektion schützen kann. Freilich geht beim Menschen die Zeit der Immunität offenbar schnell vorüber, auch ist ihr Grad ein

---

[1]) Eine ausführliche Darstellung der Literatur hat Weichselbaum geliefert im Handbuch der pathogenen Mikroorganismen von Wassermann-Kolle, 1903, Bd. 5, ferner Marikovsky, Zentralbl. f. Bakt., 1904, XXXIV, Ref. S. 481 u. Römer (l. c.).

[2]) Die Brüder Klemperer haben sich selbst mit einer für Kaninchen tödlichen Menge subkutan infiziert, ohne wesentlich zu erkranken. Dasselbe haben auch Römer und einige Ärzte der Würzburger Klinik an sich nachgewiesen.

[3]) Diese Wahrscheinlichkeit besteht nur für die unmittelbar nach der Entnahme geprüfte Virulenz, analog den Verhältnissen bei den Streptokokken, während bei längerer Fortzüchtung mit eingeschalteter Tierpassage ein stark tierpathogener Stamm durchaus nicht entsprechend menschenpathogen zu sein braucht.

beschränkter; das beweisen die Pneumonierezidive. Auch bei der Pneumokokkenconjunctivitis können solche Rezidive nach verhältnismäßig kurzer Zeit vorkommen (Gifford). Ähnliches wird auch gelegentlich nach Ulcus serpens beobachtet. Eine rein lokale Pneumokokkenimmunität am Auge besteht entweder gar nicht oder nur in sehr begrenztem Maß.

Viel klarer zu beurteilen sind in dieser Hinsicht die Ergebnisse der bei Tieren vorgenommenen künstlichen Immunisierung.

Schon A. Fränkel, der Entdecker des Diplococcus lanceolatus, ebenso Foa und Bordone-Uffreduzzi konstatierten Immunität von Tieren, die eine Pneumokokkeninfektion durchgemacht hatten. Es waren demnach von den Versuchstieren selbst während der ersten Infektion Schutzstoffe gebildet worden auf dem Wege der aktiven Immunisierung.

Zur künstlichen Hervorrufung dieser aktiven Immunität sind von vielen Forschern abgeschwächte oder abgetötete Kulturen (Foa, Bordone-Uffreduzzi, Kruse und Pansini und viele andere), Bakterienextrakte (Foa und Scarbia) oder die Einverleibung von Pneumokokkenexsudaten resp. Organen (Netter, Vassale und Montanaro, Klemperer), oder sehr geringer Dosen hochvirulenter Kulturen (Emmerich, Wassermann) und Kombinationen dieser Methoden angewandt. Andere injizierten Filtrate von Kulturen (Klemperer, Bonome u. a.) oder Organen im Anschluß an die Ergebnisse von Behring-Kitasato, welche mit solchen Filtraten erfolgreiche Immunisierungen gegen Diphtherie und Tetanus erzielt hatten. Es hat sich jedoch bald gezeigt, daß gerade in dieser Hinsicht die Verhältnisse beim Pneumococcus ganz anders liegen, und daß gerade diese letzterwähnten Methoden (Filtrate) beim Pneumococcus zu keinem irgendwie verläßlichen Ergebnisse führen, weil die wirksame Substanz in den Bakterien liegt. Wir wollen deshalb diese Methode ganz außer Betracht lassen.

Die mit den genannten aktiven Methoden von zahlreichen Autoren erzielten Ergebnisse sind insofern nicht gleichmäßig, als die verschiedene Virulenz und die Stammverschiedenheit der Kokken variierend auf den Grad der Immunität, die Zeit des Eintritts und Dauer derselben eingewirkt haben.

Die ersten Versuche, durch das Serum immunisierter Tiere andere Individuen passiv gegen Pneumokokken zu immunisieren, wurden bald nach der Entdeckung der passiven Diphtherie-Immunität von Emmerich und Fawitzky, Bunzel-Federn, Foa und Carbone und F. und G. Klemperer im Jahre 1891 angestellt. Emmerich verwendete Serum von Kaninchen, welche durch intravenöse Injektion stark verdünnter, hochvirulenter Pneumokokken so stark immunisiert waren, daß sie 25—30 ccm einer virulenten Bouillonkultur vertrugen. Mit dem Serum dieser Tiere erzielte er sogar eine gewisse Heilwirkung bei bereits infizierten Tieren.

Foa und Carbone machten auch schon den ersten Heilversuch bei Pneumonikern, und umgekehrt versuchten sie mit dem Blutserum eines Pneumonierekonvaleszenten Tiere zu immunisieren. Sie beobachteten auch bereits, daß nicht mit jedem Stamm gegen alle Varietäten des Pneumococcus sich Immunisierung erzielen läßt.

Auch G. und F. Klemperer berichten über Heilversuche bei Pneumonikern mit ihrem Serum.

Diese Heilkraft des Kaninchenserums gegen Pneumokokkenerkrankungen des Menschen wurde jedoch von so vielen Seiten nicht bestätigt, daß bei dem wechselnden Verlauf derselben, speziell der Pneumonie, die Berichte über angebliche Erfolge nicht überzeugend wirkten und jedenfalls dieser Therapie keine weitere Verbreitung schaffen konnten.

Besser wurden die Resultate, als Washbourn (der u. a. auch bereits als Maßstab für die Wirkung des Serums seine Fähigkeit benutzte, Pneumokokken im Röhrchen zu Boden sinken zu lassen, d. h. zu agglutinieren) zur Gewinnung das Serum größerer Tiere und zwar von Pferden benutzte; nach ihm haben Mennes und Pane Ziegen, Kühe und Esel verwandt. Die Infektion derselben geschah mit verdünnten sehr virulenten Pneumokokken. Insbesondere erzielte Pane mit intravenöser Injektion von Eselserum außerordentlich starke Immunisierungen bei Kaninchen.

Mit diesem Paneschen Serum, sowie mit solchen in ähnlicher Weise hergestellten, sind dann in den 90er Jahren von vielen Seiten Heilversuche an Pneumonikern gemacht worden. Es gelangten Mengen zwischen 10 und 150 ccm zur Verwendung, und besonders die Anwendung großer Dosen erschien wirksam. Eine ganze Reihe von Autoren (Pane, Fanoni, de Renzi, Eyre und Washbourn, Jansson, Pignatti, Goldsborough) äußerten sich günstig, andere weniger (Cantieri, Spolverini, Sears, Hughes und Carter, Bautin, Pieraccini, Huber, Blumenthal u. a.). Snively stellte bereits 106 Fälle aus der Literatur zusammen, Goldsborough 395, welche teils mit Paneschen, teils mit dem Serum von Pneumonierekonvaleszenten behandelt waren und nur 5 % Mortalität ergaben; beide Autoren sind mit dem Resultat zufrieden.

Trotzdem kommt Weichselbaum am Schlusse seiner zusammenfassenden Monographie (1903) zu dem Ergebnisse, daß bei dem wechselnden, sehr oft spontan gutartigen Verlauf der Pneumonie erst dann die behauptete Heilwirkung sichergestellt sei, wenn sie bei einer noch viel größeren Zahl von Fällen erprobt sei. Die von einander abweichenden Resultate der Autoren können zum Teil an verschiedener Methode liegen, weil die zur Immunisierung verwandten Stämme nicht gleich virulent und der Grad der Immunität nicht sicher festgestellt war.

Vor kurzem (1905) hat de Renzi erneut das Ergebnis der 10jährigen Pneumoniebehandlung mit Paneschem Serum zusammengefaßt und sich sehr günstig ausgesprochen; ähnlich äußerte sich Panichi über das Tizzoni-Panichische Serum, für welches er auch eine Wertbestimmung angibt. Auch mit dem polyvalenten Römerschen Serum sind in letzter Zeit therapeutische Versuche bei Pneumonie unternommen worden (Knauth, Deutche Med. Wochenschrift, 1905, Nr. 12; Pässler, Deutsches Archiv f. klin. Med., 1905, Bd. 82; Lindenstein, Münchener Med. Wochenschrift, 1905, S. 1874), deren Ergebnisse von den Autoren als günstige bezeichnet werden, besonders für das subjektive Befinden. Von Interesse ist, daß Knauth und Pässler große Dosen (bis 60 ccm) gaben, die durchaus unschädlich blieben, während Lindenstein 10 ccm, frühzeitig gegeben, für ausreichend erklärt. Es wird ein viel größeres Material abgewartet werden müssen, bis ein klares Urteil möglich ist.

Die beim Ulcus serpens gesammelten Beobachtungen sind übrigens nicht in jeder Hinsicht für die Aussichten bei der Pneumonie maßgebend, ebensowenig umgekehrt.

Die oben erwähnte, besonders von Klemperer vertretene Auffassung, daß das Pneumokokkenserum in der gleichen Weise wie das antidiphtherische ein antitoxisches sei, gerichtet gegen das im Serum sich ansammelnde Pneumotoxin, war ein Irrtum und wurde bereits von Bonome und Emmerich dahin abgeändert, daß im Gegenteil es sich um Stoffe handle, welche die Bakterien selbst unschädlich machen. (Diese Substanzen werden nach den wichtigen Untersuchungen Wassermanns in besonderem Maße im Knochenmark, so-

dann im Blutserum, in der Thymus gebildet, viel weniger in Milz und Lymphdrüsen, gar nicht in den anderen Organen.) Die Giftstoffe der Pneumokokken sind nach allgemeiner Angabe überhaupt Endotoxine, verbleiben in den Bakterienleibern, und lassen sich deshalb auch nur auf dem Wege der »Bakterizidie« erreichen. Alle bakteriziden Sera — im weiten Sinne des Wortes — aber stehen an Wirksamkeit hinter den antitoxischen bisher erheblich zurück.

Bis vor kurzem ist das Immunserum gegen Pneumokokken als ein bakterizides in dem Sinne aufgefaßt worden, daß unter Zuhilfenahme der im menschlichen oder tierischen Körper sich hinzugesellenden »Komplemente« (Alexine) der an der Bakterienzelle sich verankernde Antikörper (Amboceptor) (Ehrlich) zu ihrer Auflösung führt. Antikörper und Komplement müßten zu diesem Zwecke zu einander passen; bei der spezifischen Eigenart der Pneumokokkenstämme verschiedener Herkunft sei es möglich, daß das mit einem Stamm erzeugte Serum zwar bei einer der Tierspezies kompletiert wird, bei der andern nicht, wie es anderseits möglich erscheint, daß der im Serum enthaltene Amboceptor (Ehrlich) zwar zum gleichen Stamme, nicht aber zu einem Pneumococcus anderer Herkunft Affinität besitzt.

Da jedoch weder in der Peritonealhöhle (analog dem Pfeifferschen Choleraversuch) noch im Reagenzglase unter Zusatz von Komplement der Nachweis einer Bakteriolyse mit Pneumokokkenserum gelingt, so muß man mit Neufeld annehmen, daß eine Bakterizidie der Art, wie man sie diesem Immunserum zulegte, in Wahrheit nicht vorhanden ist. Es bedarf vielmehr der Mitwirkung der Leukocyten, welche die durch das Serum veränderten Bakterien durch Phagocytose unschädlich machen. Neufeld bezeichnet diese Wirkung als »bakteriotrope«, insofern sie die Bedingungen dafür schafft, daß die Leukocyten sich den Bakterien zuwenden können, nachdem die Receptoren der Bakterienvirulenz durch den Antikörper besetzt worden sind. Die Existenz und Mitwirkung eines freien Komplements wird von Neufeld und Rimpau vollständig in Abrede gestellt. Sie konnten in vitro diese Vorgänge verfolgen: eine Bakteriolyse durch Immunserum und Komplement wurde niemals erzielt, dagegen veranlaßt das Immunserum unmittelbar eine reichliche Phagocytose, wenn Leukocyten hinzugefügt waren. Diese Anschauungen nähern sich also der bekannten Lehre von Metschnikoff, wenn auch seine Meinung, die Leukocyten würden durch das Immunserum direkt zur Phagocytose stimuliert, nicht richtig ist.

Diese Beobachtungen über die »bakteriotrope Wirkung« des Pneumokokkenserums decken sich weitgehend mit der viel erörterten »Opsoninlehre« von Wright. Die »opsonische« Kraft des Serums wird auch von ihm dahin definiert, daß durch dieselbe die Phagocytose der Bakterienart befördert wird.

Erschwerend für die Pneumokokkenserumtherapie wirkt der Umstand, daß die verschiedenen Pneumokokkenstämme sich vielfach bezüglich der von ihnen hervorgerufenen Antikörper gegeneinander spezifisch abgrenzen.

In einer Arbeit von Kindborg[1]) aus dem Fränkelschen Institut wird nachgewiesen, daß die einzelnen Stämme von Pneumokokken bei entsprechender Verdünnung des mit ihnen erzeugten Immunserums nur Agglutinin für sich selbst bildeten. Nicht aber zeigte das mit einem Stamm gewonnene, agglutinierende Serum auch die Agglutination gegen die anderen Stämme.

Diese spezifische Abgrenzung der einzelnen Pneumokokkenstämme kam auch bei den Immunisierungsversuchen Kindborgs zur Geltung. Das

[1]) Zeitschr. f. Hyg. und Infektionskrankheiten, 1905, III, S. 97.

Immunserum, welches durch intravenöse Injektion einer größeren Menge abgetöteter Kultur erzeugt war, schützte weiße Mäuse nur gegen diesen selben Stamm. Jedem anderen Stamme gegenüber zeigte es sich unwirksam.

Kindborg schlägt deshalb vor, nicht mehr von »dem« Pneumococcus, sondern von »den« Pneumokokken zu sprechen, da die Verhältnisse analog liegen, wie bei den Streptokokken.

Auch die Arbeit von Scholtz[1]), welcher verschiedene Pneumokokken von Ulcus serpens auf ihre gegenseitige Agglutination untersuchte, zeigt zwar keine so scharfe Abgrenzung, wie Kindborg sie fand, aber sie fehlte doch nicht und muß deshalb auch hier berücksichtigt werden.

Römer hat diesen Eigenheiten der Pneumokokkenstämme durch ein polyvalentes Serum zu begegnen gesucht, welches mit möglichst vielen Stämmen hergestellt wird (wie das auch mit dem Menzerschen Streptokokkenserum geschieht). Dies Serum wurde bis jetzt von Merck geliefert.

Gerade diese letzterörterten Umstände, die Römer durch sein polyvalentes Serum zu beseitigen suchte, Schwierigkeiten, welche an der Inkonstanz der Serumtherapie einen wesentlichen Anteil haben, sollen weniger in Betracht kommen bei der von Bail[2]) gefundenen Aggressin-Immunität. Bail fand, daß Peritonealexsudat von Typhusbazillen, wenn er durch Zentrifugieren und Filtrieren die Bakterien beseitigt hatte, die Eigenschaft hatte, in ein zweites Versuchstier injiziert, die Empfindlichkeit gegen Typhus enorm zu steigern, so daß jetzt eine weit kleinere Dosis Bazillen akut tödlich wirkte. Diese dem Exsudat innewohnende Eigenschaften nannte er »Aggressin«. Wurde nun wiederholt solches bakterienfreies Exsudat allein injiziert, so bildeten sich »Antiaggressine«, welche nunmehr eine Immunität gegen die Infektion bewirkten, und zwar in höherem Maße, als die bisher üblichen Methoden der sog. bakteriziden Immunisierung. Mit dem Serum derartig mit Aggressin behandelter Tiere ließ sich eine starke passive Typhusimmunität herbeiführen.

Hoke[3]) hat diese Methode auch auf die Pneumokokken angewandt und zwar mit gutem Erfolg.

Römer[4]) hat versucht, das Verfahren für das Ulcus serpens heranzuziehen. Von besonderer Bedeutung würde sein, wenn seine Annahme zuträfe, daß die mit einem Stamme erzeugte Aggressinimmunität gegen Infektion mit Stämmen verschiedenster Herkunft zu schützen imstande ist, auch gegen solche von verschiedenen Fällen von Ulcus serpens. Es würden dann zur Serumherstellung auch wieder (für die Serumtiere) hochvirulent gemachte Stämme, nicht nur menschenpathogene, verwandt werden können. Was bei der bisherigen Serumtherapie durch Herstellung eines »polyvalenten« Serums nur unvollkommen erreicht wurde, soll also auf diesem Wege vielleicht in einfacherer Weise sich vollziehen. Es wird sich erst zeigen müssen, ob diese Erwartungen voll zutreffen.

Wie nämlich Wassermann gezeigt hat, ist eine analoge Wirkung auch mit Bakterien (lebenden) zu erreichen, welche in destilliertem Wasser u. a. aufgelöst sind (Autolyse) oder mit anderen Extraktstoffen behandelt sind.

Es bedarf also zur Gewinnung von Aggressinen nicht nur, wie Bail annahm, eines Exsudats, also der Mitwirkung des lebenden Körpers, sondern auch

---

[1]) Arch. f. Augenh., 1906, LVI, S. 84.
[2]) Zeitschr. f. Hyg. u. Infekt., 1904.
[3]) Wien. klin. Wochenschr., 1905, Nr. 14, April. Über Diplokokkenaggressine.
[4]) Heidelberger Kongreß 1905, ref. Klin. Monatsbl. f. Augenh., XLIII, Bd. II, Sept.

direkt aus den Bakterien selbst können solche gewonnen werden[1]). Damit erscheint es fraglich, ob wir mit der Aggressinbehandlung etwas prinzipiell anderes erreichen, als bereits mit der »aktiven« Immunisierung erreicht worden ist; vielleicht sind nur durch die vorherige Auflösung der Bazillen die aggressiven Substanzen schon vor der Injektion freigemacht, so daß der Körper sofort und stärker auf sie reagieren wird, während nach der Injektion der Bakterien die Auflösung usw. erst im Körper sich vollzieht. Von dem Wassermannschen Standpunkt aus wäre also, falls sich eine praktisch brauchbare Aggressinmethode für die Pneumokokken gewinnen läßt, zwar eine graduell stärkere Wirkung zu erwarten, aber keine, die gegenüber den bisher anwendbaren ganz neue Angriffspunkte bietet. — Römer hat auch nach der Wassermannschen Methode mit künstlichem Pneumokokkenaggressin (das nach Bail von dem »natürlichen« unterschieden werden muß) Immunität erzielt. Weitere Mitteilungen sind in Aussicht gestellt.

Unter den für das Auge in Betracht kommenden Pneumokokkeninfektionen kann die Bindehautinfektion (cf. S. 162) außer Betracht bleiben für die Serumtherapie, weil es sich um ein gutartiges Leiden handelt, das zumeist kritisch spontan abfällt oder doch durch die üblichen Conjunctivitismittel sich beherrschen läßt. Höchstens bei ausnahmsweise schweren Fällen käme sie in Frage.

Dasselbe gilt für die sehr häufige Pneumokokkendakryocystitis. Wo sich dieselbe nicht durch Sondierung usw. beseitigen läßt, d. h. in alten und schweren Fällen oder wo aus sozialen Gründen solch eine Behandlung sich nicht durchführen läßt, also besonders bei der arbeitenden Bevölkerung, wird man den Tränensack exstirpieren und damit diese gefährliche Infektionsquelle radikal beseitigen.

Die seltenen Infektionen der Orbita, die metastatischen Pneumokokkenophthalmien kommen nur ausnahmsweise in Betracht.

Von größter Wichtigkeit dagegen ist an dieser Stelle die Pneumokokkeninfektion der Cornea, wie sie bereits erörtert wurde.

Eine ätiologische Pneumokokkentherapie würde gerade hier sehr erwünscht sein.

Da von dem Ulcus serpens selbst, wie Römer in seiner grundlegenden Arbeit[2]) nachwies, sich spezifische Antikörper im Blut nicht in nachweisbarer Menge bilden, wegen der allzu geringen Resorption von der Hornhaut aus, so bedarf der Körper einer therapeutischen Erhöhung seiner Schutzkräfte. Dies zu erreichen hat Römer zunächst die passive Immunisierung mit polyvalentem Immunserum empfohlen. Daß eine solche auch auf die gefäßlose Cornea nicht ohne Wirkung ist, konnte Römer nachweisen, indem bei immunisierten Kaninchen eine Infektion der Hornhaut mit virulenten Pneumokokken, welche beim Kontrolltier zur Eiterung führte, wirkungslos blieb. Auch eine 6—10 Stunden nach der Hornhautinfektion vorgenommene Serumapplikation zeigte deutliche Wirkung, indem der Prozeß milder verlief.

---

[1]) Es erinnert das in mancher Hinsicht an die oben referierten Versuche mit Bakterienextrakten. Auch Pneumokokkenexsudate, die jedenfalls, außer lebenden Bakterien auch deren »Aggressine« enthielten, sind schon früher benutzt worden.

[2]) Es sei hier erwähnt, daß gleichzeitig Gatti (Ann. di Ottalm., 1902, XXXI, p. 3) in derselben Richtung gearbeitet hat, aber zu einem negativen Resultat kam. Er gab an, das Auge nehme an der Pneumokokkenimmunität beim Tier überhaupt nicht teil. Das war insofern richtig, als das Kammerwasser tatsächlich Bakteriolysine fast gar nicht enthält; an der Cornea, an welcher Gatti nicht experimentiert hatte, liegt es aber anders.

Die Anteilnahme der Cornea an der allgemeinen Bakterien-Immunität, wie sie Römer für Pneumokokken[1]) und wie sie früher Löffler für die Erreger der Mäuse-Septikämie nachwies, ist die Basis für alle ferneren Bestrebungen, durch Serumtherapie derartige Hornhautleiden zu beeinflussen.

Auf Grund dieser Vorversuche hat Römer dann die Behandlung des Ulcus serpens begonnen. In die erste Linie stellt er die prophylaktische Wirkung, wie sie nach Verletzungen bei unreiner Bindehaut oder Dakryocystitis oder im ersten Beginn traumatischer Hornhautinfiltrate zur Anwendung gelangen kann. Hinter diese vorbeugende Wirkung stellte er die kurative des ausgebrochenen und weiter vorgeschrittenen Leidens von vornherein zurück.

Nach Römers Ansicht ist das Serum das sicherste Mittel, um die Infektion einer oberflächlichen Hornhautwunde zu verhüten.

Deshalb ist wohl nichts dagegen einzuwenden, wenn bei frischen Hornhautverletzungen mit unreiner Umgebung der praktische Arzt das Serum injiziert.

Unbedingt erforderlich ist freilich, was auch Römer fordert, daß der Arzt damit den Fall nicht als erledigt und gesichert ansieht, sondern daß er ihn täglich weiterbeobachtet und bei fortschreitender Entzündung sofort einer Klinik überweist.

Anders ist es schon, wenn die Patienten bereits mit infektiöser Entzündung kommen. Auch hier wäre die sofortige Anwendung eines wirksamen Serums zu begrüßen; jeder derartige Kranke soll aber alsdann umgehend einem Augenarzt zugesandt werden, aus folgenden Gründen:

1. Das bisherige Serum ist bei ausgesprochener Entzündung nicht mehr zuverlässig, wie dies aus der später gegebenen klinischen Erfahrung hervorgeht. Für die passive Methode galt das in hohem Maße; für die simultane vielleicht weniger, aber auch sie ist nicht sicher. Es kann also kostbare Zeit verloren gehen. Ob mit »Aggressinserum« mehr erreicht wird, muß sich erst zeigen.

2. Wenn auch die übergroße Anzahl der Fälle von Hypopyonkeratitis durch Pneumokokken entsteht, so kommen doch auch andere Infektionen vor, insbesondere Diplobazillen. Auf Mischinfektionen — die übrigens nach meiner Erfahrung recht selten sind — hat Römer selbst hingewiesen[2]).

Für diese Fälle ist die Serumtherapie natürlich unzureichend.

Andererseits muß gesagt werden, daß die Entnahme von Impfmaterial zur Diagnose der Pneumokokkenfälle von vielen Ärzten, wenn sie nicht besonders darauf eingeübt werden, nicht zu verlangen ist. Ja, das Abkratzen von solcher infizierter Stelle kann für den Kranken schädlich werden: die Lamellen werden etwas gelockert, die nunmehr infizierte Spitze des Instruments kann, bei Unruhe usw., geradezu weiterimpfen, wie ich das wiederholt gesehen habe. Ich halte es sogar für möglich und möchte für die zukünftige Beurteilung darauf aufmerksam machen, daß die verschiedene Art der Entnahme einen gewissen Einfluß darauf hat, ob die Ulcera weiterhin Progredienz zeigen oder nicht[3]). Deshalb besteht

---

[1]) Arch. f. Ophth., 1903, L, S. 99, ferner Arch. f. Augenh., 1905, LII, S. 83. Verhandl. der ophth. Ges., 1905.

[2]) Ein Mißerfolg der Serumtherapie, d. h. Exacerbation und weiterer Progreß kann im einzelnen Fall auch daran liegen, daß sekundär andere Keime sich hinzugesellten, die von dem Pneumokokkenserum natürlich nicht beeinflußt wurden.

[3]) Es muß deshalb dafür gesorgt werden, daß bei der Entnahme das Auge einigermaßen ruhig steht. Bei unruhigen Patienten sind ev. Ekarteur und Fixierpinzette anzuwenden. Wir gehen mit der Spitze einer sterilen Lanze sehr vorsichtig vom Ulcus aus entlang dem progressiven Rand. Römer benutzt eine Platinnadel.

in meiner Klinik seit vielen Jahren die Regel, daß auf jede Abimpfung von der Hornhaut sofort eine wirksame Therapie folgen muß. Bei einer Diplobazilleneiterung würde dazu häufiges Zinkaufträufeln meistens genügen, Staphylokokken und andere Fälle bedürfen der sofortigen Galvanokaustik. Für die Fälle mit Pneumokokken käme ein wirksames Serum in Betracht neben der ältereren Therapie. Aber bei einmal ausgebrochener Pneumokokkenhypopyonkeratitis kann diese Serumwirkung zwar eintreten, aber sie ist in der bisher empfohlenen Weise nicht sicher.

Römers eigene klinische Erfahrungen mit der passiven Immunisierung wurden von ihm 1903 in Heidelberg dahin zusammengefaßt, daß er mit der damals von ihm empfohlenen Methode der subkutanen Dosis von 10 ccm und gleichzeitiger lokaler Anwendung 20 Ulcera im ersten Stadium (s. o.) sämtlich zur Heilung brachte. Von 48 vorgeschrittenen kamen 80% durch das Serum zum Stehen. Dieses sehr günstige Resultat blieb aber weiterhin nicht so konstant, wenn auch die Erfolge in Würzburg erheblich besser blieben als sie nach den nun folgenden Literatur-Mitteilungen anderwärts erzielt wurden[1]). Jedenfalls sah sich Römer veranlaßt, nach neuer Verbesserung zu suchen. Er wies zunächst durch sorgfältige Versuche nach, daß auch auf aktivem Wege, durch Injektion abgetöteter Kultur (25 cbcm Bouillonkultur auf 1 ccm eingeengt) beim Versuchstier eine genügende, außerdem länger andauernde Immunisierung zu erreichen war. Als annähernder Maßstab dafür, wann im Körper sich Antikörper bilden, läßt sich die agglutinierende Wirkung des Serums benutzen. Es zeigte sich, daß nach intramuskulärer Injektion der Kulturen früher und länger dauernd Agglutinin sich bildet, wegen der schnelleren Bakterien-Resorption vom Muskel aus.

Da Römer die Kombination der aktiven mit der passiven Immunisierung noch wirksamer fand, hat er dann die rein aktive Methode[2]) wieder verlassen. Die Kulturinjektion hat bei dieser simultanen Methode der Seruminjektion um einige Zeit vorauszugehen.

Ich verzichte an dieser Stelle auf eine Darstellung der bisherigen Ergebnisse anderer Autoren im einzelnen[3]); sie ist in meiner »Serum-

---

[1]) Da zur Gewinnung des Serums wohl vorwiegend Stämme aus der Würzburger Gegend verwandt wurden, könnte man denken, daß das Serum für dortige Kranke vielleicht besser paßt. Doch sind regionäre Besonderheiten dieser Bakteriengruppen nicht nachgewiesen (cf. Scholtz, l. c.).

[2]) Es muß zur Bewertung der rein aktiven Immunisierung die von Sattler abgegebene Erklärung hinzugefügt werden, daß die in Leipzig angestellten Versuche zumeist nicht befriedigend ausgefallen sind. Nur ganz beginnende Fälle kamen zum Stehen, die mittleren bereits schienen zwar z. T. anfangs stillzustehen, breiteten sich aber dann wieder aus, z. T. auffallend schnell.

[3]) Römer hat geäußert, man möge doch nicht nach kleinen Untersuchungsreihen sich ein Urteil bilden darüber, was die Serumtherapie leisten könne. Das ist insofern richtig, als nur ein großes Material erkennen läßt, was überhaupt sich erreichen läßt. Allerdings auch nur mit Einschränkung; denn selbst wenn man die Erfahrungen mehrerer Jahre vergleicht, können hochgradige Unterschiede des Materials den Vergleich erschweren. Die Frage, welche der Kliniker beim Ulcus serpens zuerst sich vorlegt, ist die: Habe ich von dem neuen Mittel eine so zuverlässige Wirkung zu erwarten, daß sie das Fortlassen oder den Aufschub der mir bereits zur Verfügung stehenden wirksamen Methoden rechtfertigt? Auf diese Frage kann eine kleine Serie bereits die Antwort geben. Ja, selbst der Vergleich zweier klinisch annähernd gleich aussehender Fälle, von denen der eine mit, der andere ohne Serum behandelt ist (Sattler), ist nicht ganz ohne Wert. Es wird aber niemand den Anspruch stellen dürfen, nach einer kleineren Serie die gesamte Sphäre der Serumwirkung beurteilen zu können.

therapie infektiöser Augenerkrankungen, Freiburg 1905« und in den Verhandlungen des internationalen medizinischen Kongresses in Lissabon enthalten.

Zu den Literaturfällen[1]) habe ich dort auf dem Wege der Sammelforschung und aus eigener Beobachtung 120 mit Serum behandelte Fälle hinzugefügt; aus diesem, im ganzen etwa 200 Fälle umfassenden Material mußten die folgenden Schlüsse gezogen werden:

Zur prophylaktischen Behandlung von Hornhautverletzungen bei unreiner Umgebung ist das bisher erhältliche Römersche Pneumokokkenserum in Verbindung mit abgetöteter Kultur zu empfehlen. Doch bedürfen auch solche Fälle weiterer Beobachtung.

Gegen die ausgebrochene Pneumokokken-Erkrankung der Cornea ist die alleinige Serumtherapie nur in den ersten Stadien bei leichteren Fällen gerechtfertigt, aber verlassen darf man sich nicht darauf. Heftigere Fälle sind auch im ersten Stadium sofort zu kauterisieren usw.

Wird die Serumtherapie unternommen, so sind successive weitere Dosen angezeigt; tritt ein Progreß ein, so ist weitere Serumbehandlung zwar in manchen Fällen imstande, denselben wieder zum Stehen zu bringen. Für solche Ulzera sind jedoch Dosen von 30 cbcm schon nicht mehr zuverlässig. Aber auch ganz große Dosen, selbst wenn sie schließlich Stillstand erzeugen, sind auch deshalb kein wesentlicher Gewinn gegenüber frühzeitiger Galvanokaustik, weil schließlich die Narbe doch sehr umfangreich wird. Auch ist ein Stillstand selbst bei Anwendung enormer Dosen nicht sicher zu erwarten. Das Zuwarten kann sogar verhängnisvoll wirken und Verluste zur Folge haben!

Es ist deshalb bei mittlerem und größerem Ulcus serpens die alleinige Behandlung mit dem bisherigen Serum, auch wenn aktive Immunisierung hinzutritt, zu verwerfen, mit Ausnahme von oberflächlichen, relativ gutartigen Fällen, bei denen eine exspektative Therapie auch sonst statthaft erscheint.

Bei Fällen, wo die alte Therapie nicht anwendbar oder ungenügend wirksam ist, besonders bei sehr verantwortlichen Fällen (letztes Auge usw.), ist das Serum jedenfalls anzuwenden, da eine unterstützende Wirkung von ihm ausgeübt werden kann.

So ist die Anwendbarkeit bisher eine beschränkte. Vielleicht aber, daß es gelingt, mit wirksameren Methoden die Serumtherapie der Hornhautinfektionen durch Pneumokokken weiter zu fördern[2]).

---

[1]) Pflügfr, Korresp.-Bl. f. Schweizer Ärzte, 1903. — Sanz Blanco, 2. span. ophth. Kongr., 1904 (Kl. M. Bl.). — Castresana, Klin. Monatsbl. f. A., XLIII, 1905, II, S. 289. — Alvarado, Archivos hispano-amer., 1904, IV, S. 662. — Oliveres, La clin. ophth., 1905, S. 179. — Darier, ibid. S. 29. — Calderaro, La clin. ocul., 1904. — Schnege, Inaug.-Diss., Königsberg 1904. — zur Nedden, Klin. Monatsbl. f. A., XLII, 1904. — Schleich, Zeller, Wanner, Württ. Korresp.-Bl., 1904, 1905. — Paul, Klin. Monatsbl. f. A., 1905, II, Okt. und 1906, I, Jan. — Diehl, Inaug.-Dissert., Gießen 1905. — Sattler, Heidelberger Kongr., 1905, Disc. — Mayweg, Vers. rhein.-westfäl. Augenärzte, Klin. Monatsbl. f. A., 1906, II.

Außerdem enthalten meine Tabellen Fälle von Sattler, Peters, Fuchs, von Michel, Bach, Cramer, Siegrist, Mayweg, Schleich, zur Nedden, Saemisch, Bjerrum, Stoewer, Dimmer, Axenfeld.

[2]) Über die Anwendung des Serums zur Vermeidung von Wundinfektionen cf. S. 92 ff.

IX. Lepra, Tuberkulose, Syphilis des Auges.

Lepra des Auges.

Bei der außerordentlich häufigen Lokalisation der Lepra in den Lidern, wie auch in den Geweben des Auges finden sich dieselben charakteristischen Bilder bezüglich des Verhaltens der Leprabazillen, wie dies auch anderweitig festgestellt ist. Das bekannte Werk von LYDER-BORTHEN (Leipzig, W. Engelmann, 1899) enthält eine eingehende Darstellung der pathologischen Anatomie von LIE, in welcher auch die Verbreitung und der Nachweis der Leprabazillen am Auge erörtert wird. Weiter sind hierfür besonders zu erwähnen die Arbeiten von JEANSELME-MORAX (Des manifestations oculaires de la lèpre, Annales d'ocul. CXX, 1898, p. 312), von FRANCKE-DELBANCO (Archiv f. Ophth. L, 1900, S. 380), von ULENHUTH und WESTPHAL (Zentralbl. f. Bakt. 1901, XXIX, S. 233) und von MELLER (Keratitis punctata leprosa. Klin. Monatsbl. f. Augenh., 1905, XLIII, S. 16). Nach diesen Darstellungen und nach eigenen Präparaten hebe ich hier folgendes kurz hervor.

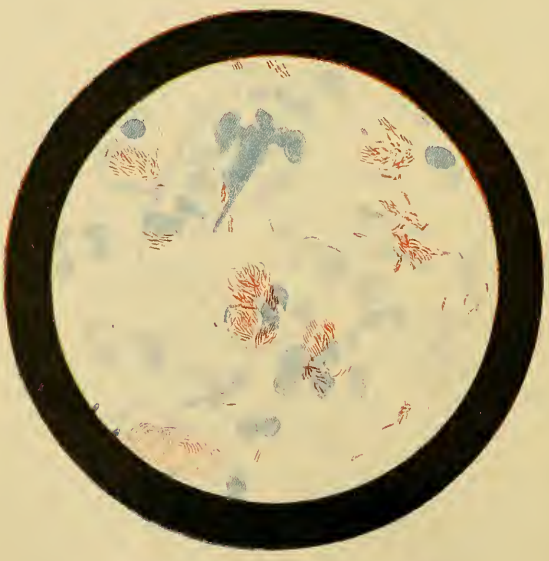

Abb. 75. Leprabazillen[1]). Leprazellen.

Bei der **tuberösen** Form finden sich bekanntlich schon in frühen Stadien massenhaft Bazillen. Die Prädilektion der Augenbrauen für den Beginn sowohl der Knötchen, wie der leprösen Flecke führt dazu, daß gerade hier oft eine Probeexzision ausgeführt wird. Bei der tuberösen Form ist die Diagnose schon durch einen Einschnitt in die infiltrierte Haut und Untersuchung des herausgepreßten Saftes auf Leprabazillen zu stellen. (Die Färbung cf. S. 16.)

Die Anfangsstelle der Knötchen scheint meist die mittlere Partie des Coriums zu sein; in der Regel, aber nicht immer, kann man im Zentrum

[1]) HANSEN, Handbuch von KOLLE-WASSERMANN, 1903, II, S. 193. (Verlag G. Fischer, Jena.)

ein Blut- oder Lymphgefäß nachweisen. Die Bazillen liegen dann oft in den Zellen der Intima, seltener in Leukocyten. Die Reaktion des Gewebes beginnt erst, wenn die Bazillen die Gefäßwand durchwuchert haben. Diese Reaktion ist aber in der Regel geringer als bei der Tuberkulose. Die Bazillen verbreiten sich dann in benachbarte Zellen, zeigen aber für diese eine viel geringere abtötende Wirkung als die Tuberkelbazillen, indem man sehr oft wohlerhaltene Zellen mit Bazillen und sogar Karyokinesen in ihrer unmittelbaren Nachbarschaft findet. Daher auch die Erscheinung, daß Leprome mitunter den Eindruck echter solider Geschwülste machen. Besonders zahlreich sind große epitheloide Zellen, die Lie aus Wanderzellen ableitet und in denen die Bazillen besonders massenhaft liegen; sie bilden dann die sog. Leprazellen, die am reichlichsten immer in dem zentralen ältesten Teile des Knötchens liegen.

Die (oft pigmentierten) Muskelzellen der Gefäßmedia zeigen sich im allgemeinen viel bazillenärmer als die oft gewucherte und »sklerosierte« Intima und Adventitia, wie überhaupt in Muskelzellen und elastischen Fasern die Bazillen relativ wenig sich finden. In den leprösen Knoten, besonders auch in der Cornea, beobachtet man schließlich oft auch eine Gefäßneubildung.

Wo in dem Knötchen kein Gefäß nachweisbar ist, sieht man dann und wann in der Mitte einen kleinen Nerven, in dessen Schwannschen Scheiden, Endo- und Perineurium zahlreiche Bazillen liegen. In den Schwannschen Scheiden liegen sie oft in spindelförmigen, langen Häufchen. Doch ist nach Lie diese Anordnung nicht so zu deuten, daß die Bazillen, wie manche Forscher meinten, in den Lymphspalten liegen; sondern durch Zerzupfen konnte er sich überzeugen, daß die Bazillen in den Zellen der Nerven liegen. Dabei behalten die Nerven lange eine normale Struktur; daher besitzen auch die Knoten lange Zeit eine gute Sensibilität. Nach längerer Zeit allerdings werden sie ebenso unempfindlich wie die Flecken der anästhetischen Form.

Konfluieren allmählich die Knötchen, so kommt es zu diffuser, höckriger Verdickung.

Die epidermoidalen Teile der Haut bleiben relativ lange intakt; wird jedoch das Rete mucosum ergriffen, so wird die Neubildung von Epidermiszellen mangelhaft, es tritt stärkere Schuppenbildung auf. Schließlich kann Ulceration und sekundäre Infektion sich einstellen.

Sehr oft sind die Zellen des Rete mucosum mit bräunlichen Pigmentkörnchen besetzt. Pigmentlose Flecke (Morphaea alba) sind viel seltener und oft Folge von Verbrennungen usw.

Die Haarwurzeln werden durch die in ihrer Umgebung besonders reichliche lepröse Neubildung zum Schwund gebracht; seltener dringen die Bazillen in dieselben ein. Dagegen zwischen den Zellen der Wurzelscheiden liegen solche nicht selten, ja sie können sich entlang dem Haar bis an die Hautoberfläche fortsetzen. Auf diese Weise können zahlreiche Bazillen nach außen gelangen, selbst da, wo die Haut noch gesund aussieht.

Demselben Schicksal wie die Haare verfallen allmählich auch die Talgdrüsen und Musculi arrectores pilorum, ebenso die Schweißdrüsen. In den letzteren sind nach Lie die Bazillen nur selten anzutreffen.

Nach Ansicht Lies liegen also die Bazillen vorwiegend in den Zellen, in geringerem Maße aber können sie auch in den Lymphräumen vorkommen. Lie nimmt also eine vermittelnde Stellung zu dieser viel umstrittenen Frage ein. Die bekannten »Globi« (Leprazellen) faßt er in erster Linie als bazillenbeladene Zellen auf; die ganz großen dagegen, die man mit bloßem Auge wahrnehmen kann, hält er nicht für Zellen.

Lider und Conjunctiva. Die eigentliche Lidhaut bleibt oft relativ lange verschont, selbst wenn in den Augenbrauen schon reichliche Knoten liegen. Nach einiger Zeit jedoch wird auch sie befallen und zwar zumeist am Lidrande: hier tritt in gleicher Weise, wie es eben geschildert wurde, Haarausfall ein. Es tritt dieser Haarausfall aber auch ohne nachweisbare Lidrandveränderungen nicht selten ein. Lie möchte diese Fälle durch die Anwesenheit von Leprabazillen in der Conjunctiva erklären.

Die conjunctivalen Knötchen neigen zur Schuppenbildung mit nachfolgender Ulceration. Die lepröse Neubildung tritt hier mit Vorliebe in zwei Schichten auf: dicht unter dem Epithel und in den tieferen Schichten. Die Zylinderepithelien gehen verloren, sind teils ulceriert, teils durch rundliche Zellen ersetzt; dabei finden sich vielfach papillenartige Wucherungen und Epithelzapfen. Von der tieferen Infiltration aus wird auch der Tarsus mitergriffen.

Nicht selten nimmt die Beteiligung der Conjunctiva den Charakter eines diffusen Katarrhs mit zahlreichen papillären Prominenzen an, die am reichsten an Bazillen sind.

Bulbus. Ein direktes Übergreifen der krankhaften Veränderungen von den angrenzenden Adnexen aus findet gewiß selten statt. Weit häufiger wird die Infizierung von den Blut- und Lymphbahnen aus geschehen, wobei die eigentümliche Gefäßanordnung der Corneoskleralgrenze und ihrer Nachbarschaft eine besondere Rolle spielt. Denn gerade hier findet man besonders oft Bazillen.

Da die Cornea gefäßlos ist, wird sie nie der zuerst ergriffene Teil sein können; sondern je nachdem die Bazillen von den oberflächlichen oder tiefen Randgefäßen zuwandern, wird eine Art Pannus oder eine interstitielle Veränderung eintreten.

Sehr oft sitzen primäre Knoten in der Conjunctiva bulbi am Limbus, deren Einzelheiten mit denen der übrigen Bindehaut (s. oben) übereinstimmen. Die in der Cornea und Sklera sich im Anschluß daran entwickelnden Knoten setzen sich nach Lie fast nur aus zugewanderten Leukocyten zusammen, da er nie an den fixen Hornhautzellen Karyokinesen fand. Das Epithel der Cornea bleibt lange intakt, und wenn es schließlich sich zu verändern beginnt, so gleicht es ganz dem conjunctivalen, so daß Lie zu der Ansicht neigt, die in dieser Weise entstehenden eigentlichen cornealen Knoten seien hineingedrungenes conjunctivales und episklerales Gewebe. Welche bedeutende tumorartige Bildungen in der Cornea möglich sind, beweist der Fall von E. Meyer und Berger (Arch. f. Ophth. XXXIV, 4, 1888). Der lepröse Tumor war für ein Hornhautsarkom gehalten worden, bis auf Veranlassung von Leber auf Leprabazillen gefärbt wurde.

Abgesehen von dieser Wucherung können aber vom Rande sich die Bazillen in den Lymphspalten der Cornea auch derart verbreiten, daß man sie in schmalen Zügen zwischen den Lamellen findet; ja sie können dann auch getrennt von ihrem Ausgangspunkte in kleinen länglichen Häufchen liegen. Lie meint, daß hier die Bazillen von Hornhautkörperchen aufgenommen sind. Jeanselme und Morax haben ebenfalls derartige Befunde erhoben. Ulenhuth, Westphal und Greeff fanden sogar in der ganzen Cornea massenhaft Bazillen, obwohl das Gewebe noch mikroskopisch völlig unverändert war, bis auf geringe Kernwucherung an der Corneoskleralgrenze. Danach ist auch anzunehmen, daß Bazillen auch in klinisch noch durchsichtigem Gewebe liegen können. Die sich an solche Ablagerungen anschließende Reaktion ist weiterhin die Grundlage der so oft in verschiedenen Schichten der nicht verdickten Cornea sich findenden Flecke.

Hierher gehört auch der Fall von Meller, der einer Keratitis punctata superficialis glich. Die Bazillen lagen hier dicht unter der Bowmanschen Membran in kleinen Herden. Diese Art der leprösen Infiltration der Cornea kann sich also auch in denjenigen Augen bilden, bei denen noch keine randständigen Leprome erkennbar sind.

Die Corneallamellen widerstehen der leprösen Einlagerung relativ lange; schließlich aber werden sie destruiert, jedoch nur in nächster Nähe. Dem entspricht die Tatsache, daß die Flecken verschwinden können ohne stärkere Trübungen. Ja Lie hält es für möglich, daß eine Rückbildung der Bazillenherde ohne Spuren und ohne Destruktion des Grundgewebes geschehen könne.

Die Membrana Descemeti widersteht sehr lange Zeit. Wo man Knoten in der Vorderkammer findet, werden diese in der Regel direkt aus dem Kammerwinkel bzw. der Uvea herstammen.

Episklera und Sklera können in ähnlicher Weise befallen werden.

Das häufige Befallensein der Uvea ist für viele Aussätzige besonders verhängnisvoll. Der häufigste Ausgangspunkt ist die Iriswurzel am Kammerwinkel. Isolierte Knoten in der Iris, ohne Zusammenhang mit dem Kammerwinkel, hat Lie nie nachweisen können. Im Ciliarkörper liegen die Bazillen gern entlang den meist pigmentierten Muskelfasern, deren radiäre und zirkuläre Anordnung in der Lagerung der Bazillen zum Ausdruck kommen kann. Entlang den radiären findet oft die Verbreitung in die Chorioidea hinein statt. Hier fällt besonders auch der Bazillenreichtum der Nerven in der Suprachorioidea auf, ebenso im Stratum proprium und in der Choriocapillaris ihr Anschluß an die Gefäße.

Im allgemeinen wird die lepröse Affektion der Chorioidea selten ophthalmoskopisch nachweisbar sein, weil sie meist in den vorderen Teilen der Chorioidea liegt, und in den Fällen, wo die Choriocapillaris und mit ihr die Retina stärker ergriffen ist, werden meist die Veränderungen im vorderen Abschnitt schon so bedeutend sein, daß der Spiegel nicht mehr anwendbar ist. [In der Tat sind nur ausnahmsweise ophthalmoskopisch Aderhautherde bei Leprösen gesehen worden (Bistis, Zentralbl. f. Augenheilk., 1899, Nov.; Trantas, Congrès franç. d'ophth., 1899, S. 275).]

Die Veränderungen in der Retina sind nicht häufig und meist nicht sehr hervortretend. Gelegentlich kommen Exsudatmassen an der Ora serrata vor, in welche durch die Pigmentepithelien, die relativ oft Bazillen enthalten, Leprabazillen eingeschleppt werden. Wo im übrigen die Retina destruiert erscheint, ist sie dies meistens im Anschluß an Veränderungen der Choriocapillaris.

Nur bei einem Patienten fand Lie einzelne Leprabazillen in dem im übrigen reaktionsfreien Nervus opticus.

Die Linse wird zwar oft sekundär kataraktös, aber enthielt nie Leprabazillen, ebensowenig der Glaskörper.

Die Ciliarnerven sind, wie schon erwähnt, sehr oft von »lepröser Neuritis« befallen, welche Lie und Levaditi als aszendierend auffassen.

Gegenüber diesen sehr charakteristischen und leicht zu erhebenden Befunden der tuberösen Form bietet die **maculo-anästhetische** nach Lie meist nur eine dürftige Ausbeute, weil sie erst nach langer Zeit zur Untersuchung zu gelangen pflegt, wenn in den Nerven und Flecken sich Bazillen nicht mehr sicher nachweisen lassen.

Lie, ebenso Franke-Delbanco waren jedoch in der glücklichen Lage, auch einen relativ frischen Fall dieser Art zur Untersuchung zu erhalten. Es hatte bei Lie eine Keratitis pannosa bestanden.

In der Conjunctiva bulbi fand sich eine diffuse Infiltration mit zahlreichen Bazillen, die auch zwischen die desquamierenden Epithelien eindringen.

De vorderen $^3/_4$ der Cornea waren infiltriert, die spindelförmigen Bazillenhäufchen zwischen den Lamellen spärlich, auch die Wände der neugebildeten Gefäße weniger mit Bazillen durchsetzt, als man dies bei der tuberösen Form zu finden pflegt. Die Iris ist wenig verändert, das Corpus ciliare aber sehr bazillenreich, dabei ziemlich atrophisch. In der Chorioidea, welche übrigens auch durch die Sklera Bazillen erhalten hat, ziehen letztere vom Ciliarkörper aus wieder besonders zu den äußeren und vorderen Teilen. Im hinteren Abschnitt finden sich Bazillen nur in den Nerven, ohne daß diese Reaktion zeigen.

In der Retina, dem Nervus opticus, der Linse fand sich nichts Abnormes. Wohl aber fanden sich Bazillen im Nervus lacrymalis und in den in der Orbita laufenden Ciliarnerven.

Lie schließt aus diesem Falle, daß die Laprabazillen lange Zeit auch in den Augen der rein maculo-anästhetischen Leprösen leben und gedeihen können.

Auch in diesem Falle war eine endogene Infektion des Auges sehr wahrscheinlich, da die Pannusbildung erst längere Zeit nach Beginn der Erkrankung auftrat. — Die endogene Natur der Augenlepra wird auch von Jeanselme und Morax bestätigt.

Francke tritt der Ansicht bei, daß die in der histologischen Differentialdiagnose entscheidenden sogenannten »Leprazellen« Ausgüsse von Lymphgefäßen und keine Zellen sind. Gegenüber der Tuberkulose betont er ferner (ebenso wie Lie), daß beim typischen Tuberkel wenige Bazillen trotz der starken Reaktion sich finden, während es beim Leprom gerade umgekehrt sei.

Experimentelle Übertragungen von Lepramaterial in das Kaninchenauge haben Köbner, Damsch und besonders Vossius unternommen (Verhandl. der ophth. Ges. Heidelberg 1884, S. 27). Um die übertragenen Stückchen bildete sich ein Exsudat, innerhalb dessen die Leprabazillen längere Zeit erhalten und auf weitere Tiere übertragbar bleiben. Vossius betont im Gegensatz zu den anderen Autoren, daß die Bazillen sich im Kaninchenauge zweifellos vermehren und in das umgebende Gewebe eindringen. Auch in der Cornea berichtet er eine allmähliche Ausbreitung der Bazillen festgestellt zu haben.

Tuberkulose.

Die mannigfaltigen klinischen Erscheinungen der Augentuberkulose bleiben hier außer Betracht. Lediglich technisch-diagnostische Bemerkungen über den bakteriologischen Beweis sind hier am Platze. So sehr viel wichtiger und häufiger für das Auge die Tuberkulose ist als die Lepra, so können doch die Ausführungen über den Nachweis und die Verbreitung des Tuberkelbacillus kürzer gehalten werden. Denn der Bazillennachweis gelingt hier nicht entfernt so reichlich und so leicht; wir diagnostizieren klinisch und mikroskopisch viele Fälle von Tuberkulose, ohne daß wir die Bazillen nachweisen können. Das rein histologische Bild ist hier meistens ergiebiger als die bakteriologische Untersuchung. An ausschlaggebender Wichtigkeit steht außerdem die Übertragung verdächtigen Materials auf das Kaninchen oder Meerschweinchen weit über dem Bazillennachweis.

1. Impfübertragung.

Verimpft man exzidiertes Gewebe von einem an der Oberfläche gelegenen Prozeß, so trägt man die ulcerierte oberste Lage am besten ab, damit nicht etwa anhaftende Eitererreger den Versuch verderben. Handelt es sich um festeres Material, so wird sich ein kompaktes Stückchen in die Vorderkammer schieben lassen. Man macht diesen Eingriff besser nicht am luxierten Kaninchenauge, weil sonst die gesteigerte intraokulare Spannung Schwierigkeiten bereiten kann. Nach Kokainisierung kann man, meist ohne Fixation, ja oft ohne Assistenz oben außen etwa $1^1/_2$ mm vom Hornhautrand eine kleine Lanzeninzision machen, indem man den Bulbus mit den Lidern etwas fixiert. (Peripherere Schnitte führen leichter zur Anlagerung der Iris und machen dadurch die Einführung empfindlicher.) Jetzt träufelt man, nach Abfluß des Kammerwassers, nochmals Kokain ein auf die Inzisionsstelle. Nach 2—3 Minuten ist jetzt auch die Iris so weit anästhetisch, daß mit dem Stilet das Material eingeschoben werden kann; es darf nicht zu nahe der Wunde liegen bleiben, weil es sonst wieder ausgestoßen werden kann. Verletzungen der Linse sind natürlich zu vermeiden.

Ist rein tuberkulöses Material übertragen, so geht die anfängliche Reizung zunächst zurück; frühestens nach 14 Tagen, mitunter erst nach 3—4 Wochen treten, wenn der Versuch positiv ausfällt, die bekannten Knötchen auf, die in der Regel auch zu tuberkulöser Allgemeininfektion führen.

Handelt es sich um sehr brüchiges Material, z. B. weiche Granulationen, so zerteilt man dasselbe besser in physiol. Kochsalzlösung und injiziert mit schrägem Einstich in die Vorderkammer, nachdem man das Kammerwasser erst durch die Kanüle hat ablaufen lassen, oder man injiziert in das Peritoneum des Meerschweinchens. Letztere Stelle gilt manchem überhaupt für die empfindlichere. Sie hat jedenfalls den Vorzug, daß viel größere Mengen eingebracht werden können, während man in der Vorderkammer den Vorzug hat, die spätere Beobachtung viel klarer verfolgen zu können.

Gourfein, Morax und Chaillous haben empfohlen, zur Diagnose der tuberkulösen Natur einer Iritis das Kammerwasser mit der Spritze abzusaugen und einem Kaninchen in die Vorderkammer zu injizieren. Sie berichten positive Ergebnisse. Doch läßt in anderen sicher tuberkulösen Fällen, wie wir feststellten, das Verfahren im Stich.

Überhaupt ist das negative Impfergebnis, so beweisend das positive ist, kein Beweis gegen Tuberkulose. Auch ich habe wiederholt von mikroskopisch und klinisch typischer Bindehaut- oder Tränensacktuberkulose in die Vorderkammer übertragen, ohne Ergebnis. Entweder ist die Zahl der Bazillen zu klein, oder ihre Virulenz ist zu gering, oder sie sind so wenig tierpathogen, daß das Auge des Kaninchens die Infektion abwehrt.

2. Untersuchung auf Tuberkelbazillen.

(Technik cf. S. 15.)

Das Bindehautsekret ähnlich wie ein Sputum auf Tuberkelbazillen zu untersuchen, bietet sich kaum Gelegenheit. Die verschiedenen Formen der Bindehauttuberkulose, die in dieser Hinsicht dem Lupus nahestehen, sind überhaupt nicht reich an nachweisbaren Bazillen, wie die mikroskopische Untersuchung zeigt; die Tränenabsonderung usw. wirkt weiter verdünnend. Es ist deshalb der Versuch m. W. gar nicht gemacht und auch nicht vor-

geschlagen worden, das Bindehautsekret auf Tuberkelbazillen zu untersuchen. Die Probeexzision liefert bei verdächtigen Lid-Bindehauterkrankungen bessere Resultate.

Eher schon kann, wie MORAX betont hat, der Tränensackeiter Bazillen ergeben, durch welche dann eine tuberkulöse Dakryocystitis nachgewiesen wird. Den Versuch in verdächtigen Fällen zu machen, ist sicher empfehlenswert. Aber auch dieser Nachweis ist nicht bei allen Fällen zu erwarten. Es gibt granulierende Formen, wo kaum Sekret vorhanden ist. Ist solches aber vorhanden, so wäre es doch sehr gewagt, bei negativem Bazillenbefund Tuberkulose auszuschließen.

Auch Eiter von tuberkulöser Caries (Jochbein!) wird, entsprechend anderen kalten Abszessen, kein sicheres Resultat zu geben brauchen.

Die Deckglas-Bazillenfärbung spielt also in der Augenheilkunde eine geringe Rolle.

Der Nachweis im Schnitt (Technik cf. S. 16) begegnet oft auch großen Schwierigkeiten, insofern als die meisten Fälle von Augentuberkulose, besonders in dem Stadium, wo sie zur Untersuchung gelangen, zu den bazillenarmen Prozessen gehören. Bei konsequenter Seriendurchsuchung wird aber doch schließlich der positive Nachweis häufiger gelingen; die Untersuchung einer kleineren Anzahl von Schnitten ist nicht ausreichend.

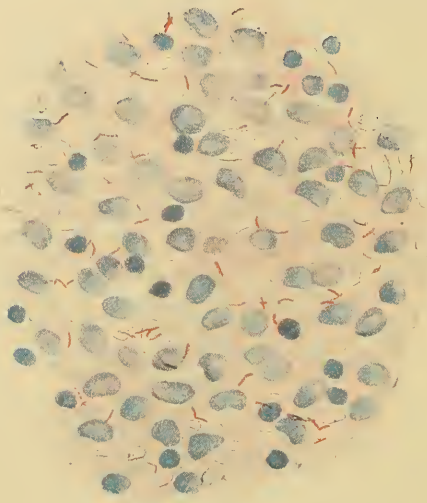

Abb. 76. Tuberkelbazillen im Schnitt[1]).

Bei den oberflächlich liegenden Prozessen und bei oberflächlicher Lage säurefester Bazillen ist an die Möglichkeit »tuberkuloider«, d. h. verwandter, aber nicht ätiologisch verwertbarer Bazillen zu denken (cf. Technik S. 16). Wo aber in histologisch typisch-tuberkulösem Gewebe, im Tuberkel Bazillen nachgewiesen werden, sind sie auch für Tuberkelbazillen zu halten.

Schließlich ist in nicht wenigen Fällen das charakteristische histologische Verhalten ausschlaggebender, als die genannten bakteriologischen Versuche zusammengenommen. Freilich muß dazu, wenn die anderen Mittel versagen, der typische Tuberkel gefordert werden, nicht nur einzelne epitheloide und Riesenzellen. Von besonderer Wichtigkeit ist der Nachweis der zentralen Nekrose; auch leichte Grade derselben sind schon beweisend.

Die Übertragung von Tuberkelbazillenreinkultur in die Vorderkammer bewirkt, vorausgesetzt, daß der betreffende Stamm tierpathogen ist, eine käsige Entzündung, die zur Einschmelzung und schließlichen Perforation führt. Nur bei Einführung kleinster Mengen entwickelt sich das Bild der tuberkulösen Knötcheniritis. Diese Impf-

[1]) CORNET u. MEYER, Handbuch von KOLLE-WASSERMANN, 1903, II, S. 121. (Verlag von G. Fischer, Jena.)

tuberkulose der Iris, ihre lokalen und allgemeinen Folgen, sind vielfach zur Prüfung der Tuberkulinwirkung benutzt worden (Baumgarten, Zimmermann, zuletzt von v. Hippel und Schieck).

In der Cornea riefen Tuberkelbazillen nach den Untersuchungen von Haensel, Panas, Bach (Arch. f. Augenh., 1896, Bd. 32), Greeff und Nakagawa (Arch. f. A., 1903, 49, S. 191, cf. hier ältere Literatur) relativ nur geringe, rückgängige Veränderungen hervor. Interessant ist hier festzustellen, welche Elemente am Aufbau des Hornhauttuberkels sich zunächst beteiligen. Es sind das die fixen Hornhautkörperchen (Marchand-Goecke, Versuche bei der Taube), erst später gesellen sich Wanderzellen hinzu. Über Bazillenbefund bei primärer Hornhauttuberkulose des Menschen und über ihre Literatur cf. J. Schmidt, Inaug.-Diss., Leipzig, 1903.

Auf dem Wege der Blutbahn, nach Injektion virulenter Tuberkelbazillen in die Vena jugularis, entsteht beim Kaninchen nach den Versuchen von Stock, Friedrich und Noeske eine disseminierte Ansiedlung in der Uvea beider Augen, die trotz der hohen Virulenz in der Chorioidea meist nur zu multipeln, ausheilenden Herdchen führt; in der Iris und im Ciliarkörper sind die Erscheinungen schwerer, rezidivieren leichter, wiewohl auch an ihnen weitgehende Rückbildung möglich ist.

Wie Stock durch positive Verimpfung nachwies, sind auch in diesem Stadium der Remission und Vernarbung doch im Irisgewebe noch Bazillen gelegen; die auf ein anderes Tier übertragene Iris rief auch wieder schwere Impftuberkulose hervor. Also es war keine »Abschwächung«, noch weniger eine Vernichtung der Bazillen eingetreten, sondern nur eine Ruhigstellung durch Abkapselung.

Diese Versuche entsprechen der klinischen Tatsache, daß bei miliarer Tuberkulose die Chorioidea besonders oft befallen wird; sie zeigen überhaupt, wie sehr die Uvea eine Prädilektionsstelle zur Ansiedelung ist. Besonders aber lieferten sie verschiedenartige Bilder chronischer tiefer Entzündungen der Uvea, Sklera, Cornea, welche den bisher dunkeln, von Michel aber schon längst als tuberkulös bezeichneten chronischen Entzündungen der Uvea, Sklera, Cornea weitgehend entsprechen.

Die Wirkung toter Tuberkelbazillen im Auge bei direkter Einbringung hat Deyl (1894, Akad. d. Wissensch., Prag) zuerst geprüft.

Auf endogenem Wege riefen Leber und Bruns (Arch. f. Ophth., LVIII, 1904, S. 439) mit abgetöteten Bazillen in der Conjunctiva bulbi Entzündungsherde hervor, die aber weder echten Tuberkeln noch Phlyktänen vollkommen glichen.

Auch die Tränendrüse nahm bei den Stockschen Experimenten oft an der endogenen Tuberkulose teil; es entspricht das der von mir gemachten Beobachtung, daß auch bei der Miliartuberkulose des Menschen die Drüsen Sitz frischer Tuberkel sein können, während sie auf ektogenem Wege, selbst bei langdauernder Tuberkulose der oberen Bindehaut von der Infektion, die offenbar gegen den Strom sich nicht leicht ausbreitet, nicht erreicht zu werden pflegen. Der Bazillennachweis ist bei der Tränendrüsentuberkulose in der Regel schwierig, weil die Zahl der Bazillen gering zu sein pflegt (cf. die Arbeit von Plitt, Klin. Monatsbl. f. Augenh. 1905, Beilageheft). Er ist aber besonders anzustreben wegen der Unterscheidung von manchen lymphoiden Prozessen.

Tuberkulindiagnostik. Tuberkulintherapie. Wrights Opsoninindex.

Seitdem A. v. Hippel und Schieck für die, lange Zeit als erledigt angesehene Verwendung des Tuberkulins bei der Augentuberkulose von neuem in überzeugender Weise eingetreten sind, wird dasselbe zu diagnostischen und therapeutischen Zwecken in immer größerem Umfang verwendet. Diese Anwendung geht heute über die klinisch zweifellosen, typischen Tuberkulosen der Iris, welche von Hippel behandelte, weit hinaus. Mehr und mehr wird das Mittel zur Beurteilung chronischer Entzündungen besonders des Bulbus herangezogen, welche klinisch als tuberkulös nicht sicher erkannt werden, ihrem ganzen Verhalten nach aber doch in die Gruppe von Erkrankungen gehören, die nach klinischer Analogie (von Michel, Manz u. a.) und nach den Experimentaluntersuchungen von Stock wohl tuberkulös sein können.

Bei der diagnostischen Tuberkulininjektion wird zu beachten sein:

1. ob an dem kranken Organ lokale Reaktionserscheinungen auftreten;

2. ob eine charakteristische allgemeine Reaktion eintritt.

Wenn eine lokale Reaktion, kenntlich an vermehrter Injektion, eventuell Schmerzen, Exsudation sich zeigt, so ist damit die tuberkulöse Natur des Augenleidens sichergestellt. Leider ist dieselbe jedoch eine ganz inkonstante Erscheinung auch bei zweifelloser Augentuberkulose. Es kommen zwar ab und zu derartige Fälle vor, wie sie von Michel, Haab, Manz, Uhthoff, Hess, Stock u. a. beobachtet wurden, bei denen nach der Injektion erneute Präzipitate, exazerbierende iritische Erscheinungen u. dgl. sich zeigen; aber nach unsern eigenen Erfahrungen[1]), welche mit denen zahlreicher anderer Autoren übereinstimmen, ist das die Ausnahme.

Aus dem Fehlen einer lokalen Reaktion darf nicht geschlossen werden, es handle sich um ein sicher nicht tuberkulöses Leiden.

Unter diesen Umständen ist oft nur das Eintreten oder Ausbleiben einer allgemeinen Reaktion zu verwerten. Damit aber wird die Beurteilung eine sehr viel unsicherere, und zwar tauchen sofort folgende Fragen auf:

1. Ist bei einer okularen Tuberkulose immer mit Sicherheit zu erwarten, daß auf die Tuberkulininjektion eine allgemeine Reaktion eintritt? Ist mit anderen Worten das Ausbleiben allgemeiner fieberhafter Reaktion ein sicherer Beweis, daß keine Tuberkulose im Auge vorliegt?

Über diese Frage läßt sich zur Zeit noch nicht vollständig entscheiden, und zwar deshalb nicht, weil in der Augenheilkunde die diagnostische Dosis des Mittels nicht in der Höhe zur Anwendung gelangt ist, welche nach Angabe vieler Bakteriologen eine Entscheidung darüber ermöglicht, daß eine frische oder progressive, »aktive« Tuberkulose vorliegt. Koch sowohl wie manche anderen[1]) verlangen nämlich, daß bei negativem Ausfall die Dosis

---

[1]) Cf. die gesamte interne Literatur bis 1905 incl. bei G. Weiss, im Zentralbl. f. Grenzgebiete der Medizin und Chirurgie, 1906, S. 401. Die ophthalmologische Literatur cf. bei Schieck, Arch. f. Ophth., 1900, 50, 2, ferner Groenouw, II. Aufl., Graefe-Saemisch, 1904. Hess, Tuberkulose des Auges, 1904 (J. A. Barth, Leipzig). A. v. Hippel, Arch. f. Ophthalm., 1904, 59, S. 1. Gamble u. Brown, Journ. of Amer. Med. Ass., 1905, Oct. Kayser, Sammelreferat, Klin. Monatsbl. f. Augenh., 1905, I, S. 119, ferner in dem Buch von Stock, Experimentelle und klinische Studien über die Tuberkulose des Auges, 1907; ferner Enslin, Deutsche med. Wochenschr., 1903, Nr. 8 u. 9.

beim Erwachsenen bis auf 10 mg gesteigert wird; erst wenn dabei keine Reaktion eintrete, sei aktive Tuberkulose auszuschließen[1]).

Diese Dosen sind in der Augenheilkunde meines Wissens bisher kaum verwandt worden. Auch in der Freiburger Klinik sind wir über 5 mg nur ausnahmsweis hinausgegangen; manche Autoren sind auch der Meinung, daß bereits die Dosis ausreiche.

Gibt es nun klinische Bilder, welche nach ihrem ganzen Verhalten am Auge uns durchaus als Tuberkulosen imponieren, aber doch keine allgemeine Reaktion ergeben. Sind es trotzdem Tuberkulosen oder nicht?

Es wird von besonderer Wichtigkeit sein, auf diese Frage zu achten. Ein durch Impfung oder histologische Untersuchung sichergestellter Fall von Augentuberkulose ohne Allgemeinreaktion auch mit jenen größeren Dosen würde von größter Wichtigkeit sein.

2. Die weitere Frage ist, wieweit und mit welcher Wahrscheinlichkeit wir bei eintretender Allgemeinreaktion berechtigt und verpflichtet sind, ein Augenleiden, das lokal keine Reaktion ergeben hat, für tuberkulös zu halten?

Bei der enormen Verbreitung sonstiger Tuberkulose[2]) ist es natürlich möglich, daß derentwegen eine allgemeine Reaktion eintritt, obwohl das Augenleiden nicht tuberkulös ist. Ist das klinische Bild am Auge der Tuberkulose sehr verdächtig, so wird dieser Verdacht durch die positive allgemeine Reaktion immerhin verstärkt. Aber über eine mehr oder weniger große, dem subjektiven Ermessen anheimgestellte Wahrscheinlichkeit kommt man nicht heraus, wenn nicht außerdem lokale Reaktion eintritt. Nichtsdestoweniger wird man dann, wenn andere Mittel nicht zum gewünschten Ziele geführt haben, eine Tuberkulinkur einleiten, um diese möglicherweise vorhandene Ätiologie zu bekämpfen.

Ich lasse hier die in der Freiburger Klinik üblichen Grundsätze der Tuberkulin-Diagnostik und Therapie folgen, wie sie in Anlehnung an A. von Hippel besonders Herr Kollege Stock ausgearbeitet hat.

I. Diagnostische Injektion von Alttuberkulin (nach Koch).

Vor der Injektion genaue Untersuchung des ganzen Körpers auf tuberkulöse Erkrankungen. Wird ein aktiv tuberkulöser Prozeß, insbesondere der Lungen nachgewiesen, so nehme man wegen der Gefahr einer erneuten Verschlimmerung und weiteren Ausbreitung des Prozesses von einer diagnostischen Injektion Abstand. Die Temperatur muß 2 Tage lang vor der Injektion 2stündlich gemessen werden.

Bestehen bereits irgendwelche abnorme Fiebersteigerungen, so ist eine Injektion nicht ratsam.

Die Injektion (1 mg) nimmt man am besten morgens gegen 11 Uhr vor, um ein Zusammenfallen der physiologischen Abendsteigerung und der durch das Tuberkulin bewirkten zu vermeiden.

Nach der Injektion wird die 2stündige Temperaturmessung fortgesetzt.

[1]) Auch für die Frage, wie weit das Bild der sog. phlyktänulären (ekzematösen) Augenveränderungen auch bei Nichttuberkulösen, ohne »skrofulöse Diathese« vorkommt, ist dies von Bedeutung. Reuchlin (Klin. Monatsbl. f. Augenh., 1906, I, S. 352) hatte bei einigen derartigen Kranken keine allgemeine Reaktion mit 3 mg und schließt daraus, sie seien nicht tuberkulös gewesen. Wir haben z. B. in der Freiburger Klinik eine Patientin gehabt mit Keratoconjunctivitis phlyctaenulosa, welche erst auf 10 mg, dann aber sehr stark und typisch reagierte. Auch hier bedarf es weiterer Prüfung.

[2]) Naegeli fand unter 100 genau durchsuchten Leichen des Züricher pathol. Instituts über 90 %, bei denen irgendwelche tuberkulöse Veränderungen vorlagen.

Die erste Erhöhung der Temperatur fällt in die frühe Morgenstunde. Es muß deshalb die erste Messung um 5 Uhr morgens vorgenommen werden. Der Höhepunkt der Reaktion ist meist 18—22 Stunden nach der Injektion eingetreten. Es können aber auch noch nach 40 Stunden Fiebersteigerungen kommen. Zwischen 2 Injektionen sollen deshalb immer 48 Stunden liegen. Fällt die erste Injektion negativ aus, d. h. tritt weder Fieber noch subjektive Reaktion auf, so injiziere man nach 2 Tagen 5 mg.

Ist jedoch eine leichte objektive oder subjektive Reaktion eingetreten, die aber nicht sicher als positiv bezeichnet werden kann, so injiziere man nach 48 Stunden noch einmal 1 mg. Erst, wenn auch diese Injektion ein negatives Resultat gehabt hat, steige man auf 5 mg ev. auf 10 mg. Tritt auch dann eine ausgesprochene Reaktion nicht ein, so ist das Resultat als nicht positiv zu bezeichnen. Damit ist aber ein tuberkulöser Charakter des Augenleidens noch nicht mit Sicherheit ausgeschlossen!

Als positiv gilt eine allgemeine Reaktion, wenn

1. eine Fiebersteigerung auf mindestens 37,5° eingetreten ist,
2. eine ausgesprochene subjektive Reaktion, d. h. Kopfschmerzen, Übelkeit und Appetitlosigkeit usw. eingetreten ist.

In seltenen Fällen tritt auch eine lokale Reaktion am Auge auf, die meist in stärkerer ciliarer Injektion und Steigerung der entzündlichen Erscheinungen zutage tritt. Als Injektionsflüssigkeit verwende man eine Lösung von 1 ccm Alttuberkulin, 0,5 ccm Phenol und 100 ccm destilliertes Wasser. $^1/_{10}$ ccm dieser Lösung enthält 1 mg Alttuberkulin.

II. Therapeutische Injektion von Neutuberkulin T. R. (nach v. Hippel).

Die erste Dosis ist $^1/_{500}$ mg der Trockensubstanz. Jeden zweiten Tag wird eine weitere Injektion gemacht, wobei die Dosis um je $^1/_{500}$ mg gesteigert wird. Wenn $^1/_{50}$ mg erreicht ist, wird die Dosis um je $^1/_{50}$ mg gesteigert, von $^1/_5$ mg ab um je $^1/_{10}$ mg, vorausgesetzt, daß die Temperatur nicht über 38° steigt. Über 1 mg soll man nicht hinausgehen. Diese Dosis soll so lange injiziert werden, bis der Prozeß vollkommen ausgeheilt ist. Tritt schon bei einer niederen Dosis Fieber über 38° ein, so wiederhole man so lange dieselbe oder die nächstniedere Dosis, bis keine Temperatursteigerung mehr eintritt.

Bei vielen Patienten läßt sich die Dosis jedoch nicht auf 1 mg steigern.

Man soll deshalb für jeden Patienten die individuelle therapeutische Maximaldose eruieren, d. h. diejenige Dosis, bei der eine Reaktion eben noch vermieden wird und die sich entsprechend der Gewöhnung des Organismus an das Mittel stetig ändern kann. Andererseits muß man beachten, daß anfänglich die Empfindlichkeit gegen Tuberkulin oft steigt, d. h. eine Kumulation des Mittels stattfinden kann.

Als Injektionsflüssigkeit verwendet man drei steigend prozentuierte Lösungen

I.	Lösung	2,0 : 1000,0
II.	»	2,0 : 100,0
III.	»	1,0 : 10,0

A. Man beginne mit $^1/_{10}$ ccm der Lösung I ($^1/_{500}$ mg), steige um je $^1/_{10}$ ccm ($^1/_{500}$ mg) bis 1 ccm ($^1/_{50}$ mg).
B. Man fahre fort mit $^1/_{10}$ ccm der Lösung II ($^1/_{50}$ mg), steige um je $^1/_{10}$ ccm ($^1/_{50}$ mg) bis 1 ccm ($^1/_5$ mg).
C. Man fahre fort mit $^2/_{10}$ cbcm der Lösung III ($^1/_5$ mg), steige um je $^1/_{10}$ ccm ($^1/_{10}$ mg) bis 1 ccm (1 mg).

Herstellung der Lösungen.

In 1 ccm des käuflichen Tuberkulins sind 10 mg feste Substanz enthalten.

I. Lösung (0,02 ccm der käuflichen Lösung + 10 ccm Glyzerin)
II. » (0,2 » » » » + » » »)
III. » (1,0 » » » » + » » »)

Der Gehalt der Lösungen an Tuberkulin bezieht sich auf den Gehalt an fester Substanz.

Es dürfen nur ganz klare und frische Lösungen verwandt werden. Lösungen, die älter als 14 Tage, sind trüb und nicht mehr voll wirksam.

Daß man bei genauer Befolgung dieser Vorschriften die Kur beherrscht, so daß sie unschädlich ist, ist gar kein Zweifel. Ebenso ist die Zahl der Erfolge, welche von den verschiedensten Autoren erreicht worden sind, eine derart große, daß wohl viele nicht das Bedürfnis empfinden werden, die Wirkung der Behandlung noch durch komplizierte bakteriologische Untersuchungen zu kontrollieren.

Diese Forderung wird aber sehr bestimmt erhoben von Wright, dem Urheber der Opsoninlehre, und von zahlreichen englischen Kollegen. Sie verlangen, daß man fortgesetzt vergleichen soll, ob das Tuberkulin die »opsonische Kraft« des Blutserums der Patienten steigere oder doch auf der Höhe erhalte.

Bei dem Interesse, welches die Wrightsche Lehre gefunden hat und mehr und mehr findet, soll hier mit einigen Worten ihr Prinzip erläutert werden.

Wie das Tuberkulin in der Absicht injiziert wird, vom Blute aus eine stärkere Reaktion und Ausheilung in den Krankheitsherden anzuregen, so versucht Wright lokale infektiöse Erkrankungen verschiedener Art dadurch zu beeinflussen, daß er die abgetöteten Erreger dem Blute einverleibt, um in demselben die Bildung von Antikörpern, insonderheit eine allgemeine Erhöhung der phagocytären Eigenschaft oder »opsonischen Kraft« anzuregen. Diese soll dann dem erkrankten Organ, das für sich allein solche Antikörper nicht genügend bilden kann, zu Hilfe kommen und die Heilung herbeiführen. Es handelt sich also um die bekannte aktive bakterizide Immunisierung mit abgetöteten Bakterien, wie sie oben bei der »Pneumokokken-Serumtherapie« bereits besprochen wurde und wie sie bei denjenigen Infektionen in Betracht kommt, welche nicht eine »antitoxische« Serumtherapie (wie bei Diphtherie) zulassen.

Wright hat nun aber Methoden angegeben, um die phagocytären Kräfte des Körpers und ihre Beeinflussung durch Injektion von »Vaccinen« (Tuberkulin, abgetötete Kulturen) zu messen und zu kontrollieren.

Unter »**Opsonin**« versteht Wright die Substanz im Blutserum, welche mit den Bakterien in Verbindung tritt und dieselben so verändert, daß sie von den polynuklearen Leukocyten aufgenommen und vertilgt werden können. Schon das normale Serum besitzt eine gewisse »opsonische Kraft«, welche individuell und gegenüber den verschiedenen Bakterien verschieden ist.

Ist eine Infektion erfolgt, so wird diese Kraft zunächst sinken unter dem Einfluß der eindringenden Bakterien. Dann aber wird, wenn die Infektion nicht zu stark ist, als Gegenwirkung eine vermehrte Produktion der (zu den »bakteriziden« Antikörpern gehörenden) Opsonine eintreten. Wird die Infektion überwunden oder beschränkt, so wird die opsonische Kraft des Blutserums jetzt höher als vorher und als die des normalen sein können. Insbesondere gilt das für immunisierte Tiere. Das von ihnen entnommene

Immunserum hat durch seinen Gehalt an Opsoninen die Fähigkeit, auch in einem anderen Individuum die »opsonische Kraft« zu erhöhen, bei ihm eine passive Immunisierung herbeizuführen. In gleicher Weise wird der Körper selbst Opsonine aktiv bilden und anhäufen, wenn ihm kleine Dosen abgetöteter Bakterien einverleibt werden.

Das Tuberkulin R., das Neutuberkulin, enthält bekanntlich zertrümmerte, abgetötete Tuberkelbazillen.

Injiziert man nun davon eine kleine Dosis (s. o.), so wird zunächst, wie das für alle derartigen Impfungen gilt, eine negative Opsoninphase eintreten, die eingebrachten Gifte mindern zunächst die phagocytäre Kraft. Auf diese Phase aber wird, wenn die Infektion nicht zu stark war, die der gesteigerten Opsoninbildung folgen; die phagocytäre Wirkung, die opsonische Kraft nimmt zu und damit sind allgemein und für Lokalerkrankungen der betreffenden Art bessere Heilbedingungen geboten.

Wright legt nun großen Wert darauf, daß eine erneute Tuberkulininjektion nicht in der negativen Phase des Herabsinkens der opsonischen Kraft vorgenommen werde, sonst könne diese Kraft fortgesetzt geschwächt werden. Sondern erst in der positiven Phase ist eine erneute Dosis gerechtfertigt, deren Höhe sich nach dem jeweiligen »opsonischen Index« richte.

Unter opsonischem Index versteht nun Wright das Verhältnis der opsonischen Kraft des Patienten zu derjenigen eines normalen Menschen. Die Bestimmung dieses Index geschieht folgendermaßen[1]):

1. Dem Patienten wird unter aseptischen Kautelen etwas Blut entnommen und zentrifugiert. Das zellfreie Serum wird abgehebert.

2. Blut eines gesunden Individuums wird vom Serum befreit und ausgewaschen mit isotonischer Natrium citricum-Lösung und Kochsalzlösung. Von den zurückbleibenden geformten Blutelementen (rote und weiße Blutkörperchen) wird in gleicher Menge dem sub 1. bezeichneten Blutserum des Patienten zugesetzt.

Dazu kommt die gleiche Menge einer Kochsalzsuspension der zu prüfenden Bakterien (in unserem Falle also von Tuberkelbazillen).

Die Mischung (Patientenserum + normale geformte Blutelemente + Bakterien) wird für 15—20 Minuten in den Brutofen bei 37° gestellt. Dann werden von dem Gemisch gleichmäßig dünne Ausstrichpräparate gemacht, getrocknet, in der Flamme vorsichtig fixiert und gefärbt. Man sucht nun in verschiedenen Gesichtsfeldern die polynuklearen Leukocyten auf und zählt an 60—100 derselben, wieviel Bakterien sie aufgenommen haben. Die Anzahl dieser Bakterien, dividiert durch die Zahl der gezählten Zellen, ist der »phagocytäre Index«.

Man macht nun den gleichen Versuch mit Serum eines Gesunden und vergleicht dann dessen phagocytären Index mit dem des Patienten. Der phagocytäre Index des Patienten, dividiert durch den des Normalen, ergibt den Opsoninindex oder die opsonische Kraft des Kranken und lässt erkennen, ob eine Erhöhung oder Herabsetzung bei dem Kranken besteht. Für jeden einzelnen Bakterienstamm muß dieser Index besonders aufgestellt werden; alle Bestimmungen müssen von ein und demselben Untersucher gemacht werden, damit der subjektive Faktor immer derselbe ist.

Die »opsonische Kraft« läßt sich nun durch die verschiedenen Immunisationsmethoden erhöhen, durch Injektion von Immunserum (passive Immunisierung) und durch Injektion der Bakterien oder ihrer Gifte (aktive Immunisierung), welche im Körper eine aktive Bildung von Antikörpern, in diesem Fall Opsonine hervorrufen. Bei Besprechung der Pneumokokkenserumtherapie

---

[1]) Nähere Darstellungen cf. Weinstein, Berlin. klin. Wochenschr., 1906, S. 1007.

(d. 300) wurde bereits hervorgehoben, daß tatsächlich die Wirkung keine Sirekt bakterizide, sondern eine »bakteriotrope« (Neufeld und Rimpau) ist, ein Begriff, welcher sich mit dem Wrightschen »Opsonin« großenteils deckt. Das gleiche gilt für die Immunisierung und Therapie gegen Streptokokken, Staphylokokken, Gonokokken und andere Mikroben.

Durch Injektion kleiner Dosen abgetöteter Bakterien (»Vaccine«) sucht Wright bei den verschiedenen Infektionen eine Vermehrung der »opsonischen Kraft« und dadurch eine allgemeine und lokale Heilung herbeizuführen. Die betreffenden Bakterien werden möglichst von dem Kranken selbst genommen, was den großen Vorzug bietet, daß die »Vaccine« genau auf die Krankheitserreger paßt. So werden von Patienten mit Furunkulose und Acne aus einer Pustel Staphylokokken gezüchtet, bei 60° abgetötet und dann wieder in kleineren Mengen injiziert, eine Therapie, welche von manchen Seiten sehr gerühmt wird und auch für hartnäckige Fälle von Blepharitis ulcerosa, Hordeola usw.[1]) in Betracht gezogen werden kann.

Das Kochsche Tuberkulin stellte bereits eine solche Vaccine dar. Seine Anwendung soll nun nach Wright nur unter ständiger Kontrolle des Opsoninindex geschehen. In zahlreichen Mitteilungen englischer Ophthalmologen kehrt diese Forderung wieder, wobei allerdings zweifelhaft ist, ob diese Autoren selbst derartige konsequente Opsoninbestimmungen ausgeführt haben. Ja, von Henderson Smith wird geradezu behauptet, ohne diese Kontrolle könne man dem Kranken schwer schaden, wie in der ersten Zeit des Kochschen Tuberkulins!

Dieser Beurteilung ist jedoch entgegenzuhalten, daß die oben charakterisierte, äußerst vorsichtige Tuberkulintherapie v. Hippels als ein unschädliches und wirksames Heilverfahren klinisch bereits vollkommen erprobt ist. Es wäre sicher von großem Interesse, wenn von einer Anzahl mit Tuberkulin behandelter Augentuberkulosen auch genaue opsonische Bestimmungen veröffentlicht würden, welche einen Vergleich des klinischen Verlaufes mit dieser Eigenschaft des Serums ermöglichten. Vielleicht wird sich dabei zeigen, daß die rein klinisch dosierte Tuberkulintherapie in »opsonischer« Hinsicht das Richtige getroffen hat.

Dagegen wird sich die Wrightsche Forderung nicht allgemein erfüllen lassen, da solch komplizierte und zeitraubende Bestimmungen, wie sie der »Opsoninindex« erfordert, klinisch nicht durchzuführen sind, wenn nicht eine besondere Hilfskraft sich denselben widmet. Gerade bezüglich der Tuberkulintherapie ist das auch nicht erforderlich, und es wird sich überhaupt erst zeigen müssen, ob die bakterioskopischen Resultate wirklich ein einwandsfreier und zuverlässiger Maßstab für den Verlauf der Heilung der verschiedenen Formen der Augentuberkulose darstellen.

Jedenfalls verdient die Wrightsche Methode zur wissenschaftlichen Messung und Kontrolle der aktiven und passiven Serumtherapien, z. B. auch der Pneumokokken-Serumtherapie, in größerem Umfang geprüft zu werden.

---

[1]) Nias und Leslie Paton (Lancet, 1906, S. 1500) haben bei Kranken mit phlyktänulären Augenentzündungen während der Behandlung (lokale und allgemein kräftigende Therapie, kein Tuberkulin) den Opsoninindex für Tuberkelbazillen bestimmt und gaben an, daß mit der Heilung der Hornhautgeschwüre usw. auch der anfangs abnorm niedrige Opsoninindex besser geworden sei. Der Index für Staphylokokken war bei diesen Personen von vornherein nicht verändert.

Syphilis.

Die **Syphilis** des Auges (Ulcus durum, sekundäre und tertiäre Erkrankungen) hatte bisher zu bakteriologischen Untersuchungen nicht Veranlassung gegeben. Wenn die Spirochaeta pallida (Schaudinn) als Ursache der Lues sich weiter bestätigt, insbesondere auch die Bedeutung der Silberimprägnation, so wird auch seitens der Ophthalmologen aus ihrer Feststellung großer Nutzen gezogen werden können.

Krückmann (Augenärztl. Unterrichtstafel, 1906, XXV, Text S. 11) fand »Spirochäten« in frischen Irispapeln, zur Nedden, Puccioni im punktierten Kammerwasser bei akuter Iritis (Heidelberger Kongreß, 1906, resp. La clin. ocul., 1906, VII, S. 2682). In der Cornea neugeborener oder frühgeborener syphilitischer Kinder haben Stock, Peters, Römer, Bab mit der Silbermethode von Levaditi Spirochäten nachgewiesen. Bei Totgeburten, wie z. B. im Babschen Falle, ist natürlich auch eine postmortale Imprägnation, vom Fruchtwasser aus, wie aus dem Augeninnern, denkbar. Eine von Reis [1]) untersuchte angeborene tiefe Ringtrübung bei einem syphilitischen Kind ergab keinen positiven Spirochätenbefund; vielleicht war diese Keratitis überhaupt nur eine toxische Einwirkung vom Fruchtwasser aus.

Bertarelli konnte (Zentralbl. 1906, XXXVIII, Beiheft, S. 111) beim Kaninchen 14 Tage nach der Injektion von Schankeremulsion in die Vorderkammer in der Umgebung der Einstichstelle zwischen normalem und getrübtem Hornhautgewebe mittels der Silbermethode zahlreiche Spirochäten nachweisen. In der Iris waren keine Spirochäten. Reine Hornhautimpfungen (Anlegung einer Tasche) ergaben kein positives Resultat. Während dieser Befund dem Einwand begegnete, die nachgewiesenen Spirochäten seien nur die ursprünglich injizierten, war bei den Versuchen von Greeff und Clausen (Deutsche med. Wochenschr. 1906, Nr. 36) mit der Impfung (Ritzung der Iris mit der injizierten Discissionsnadel, Einreiben von Luesmaterial in Epithelwunden, Einbringung kleiner Bubonenstückchen in die Vorderkammer) nur so wenig Material in die Cornea übertragen, daß die sehr reichlichen, in allen Schichten gelegenen Spirochäten auf aktive Vermehrung zurückgeführt werden mußten. Während an dem Auge, dem das Gewebsstück einverleibt war, eine zentrale Hornhautperforation eintrat, bildete sich mit etwa 5wöchentlicher Inkubation nach der anderen Impftechnik eine tiefe Keratitis aus, und in Flachschnitten fanden sich zahlreiche Spiralen. (Daß es sich um Gewebsfasern oder Nervenendigungen handelt, wird von Greeff und Clausen bestimmt abgelehnt.)

Auch Scherber erhielt 4—6 Wochen nach der Impfung der Vorderkammer beim Kaninchen eine tiefe, der Keratitis parenchymatosa ähnliche Entzündung der Hornhaut. Vorher hatten sich am Pupillarrand der Iris kleine Knötchen gebildet. (Wien. Klin. Wochenschr., 1906, 24.)

Die genannten Versuche [1]) sprechen dafür, daß eine Übertragung der Lues auch auf das Kaninchenauge möglich ist. Schon Haensell (Arch. f. Ophth., 1881, XXXVII, 3) hat derartige Impfveränderungen klinisch und

[1]) Auch Schucht (Münch. med. Wochenschr., 1907, S. 110) bekam bei Hornhautimpfung und Vorderkammerimpfung nach 19—43 Tagen oft eine Keratitis parenchymatosa. Von der Vorderkammer und auch vom Glaskörper aus ließ sich Iritis erzeugen, an die sich später Keratitis parenchymatosa mit Spirochäten (nach Giemsa und Levaditi) anschloß. Einige Male bildeten sich »gummöse« oder »kondylomatöse« Veränderungen in der Iris.

histologisch beschrieben, besonders aber W. Schulze (Klin. Monatsbl. f. Augenh. 1905, Bd. II, S. 252; Berl. klin. Woch., 1906, Nr. 82) hat die Übertragbarkeit betont und experimentell geprüft. Freilich ist die Deutung insofern völlig abweichend, als Schulze nicht Spirochäten, die er mit Siegel und Saling für nebensächlich oder Verunreinigungen oder für andere Gewebsbestandteile (Silberspirochäten) hält, sondern den sogenannten Cytorrhyctes luis (Siegel) gefunden zu haben berichtet. Die Einzelheiten der Schulzeschen Experimente und die von ihm angewandte Technik cf. das Orginal in Klin. Monatsschr., 1905.

Von Levaditi, Gierke[1]) und anderen kompetenten Autoren werden jedoch die Einwände Schulzes und Salings mit gewichtigen Gründen abgewiesen. Richtig ist an jenen Einwänden, daß auf Nervenfibrillen u. dgl. in Silberpräparaten mehr geachtet werden muß.

Zur Gewinnung von Material nimmt man Gewebssaft oder Gewebsstückchen; bei nicht ulcerierten Hautprozessen kann man aspirieren oder ein Vesikatorium auflegen und den zentrifugierten Blaseninhalt benutzen.

In gummösen Produkten sind Spirochäten bisher nur selten und spärlich nachgewiesen. Wenn die Spirochäten wie die Trypanosomen einen Generationswechsel durchmachen, so wäre es nach Schaudinn möglich, daß sie in manchen Stadien nicht die gewohnten Formen zeigen.

Abb. 77. »Spirochäten« in der Kaninchencornea. Flächenschnitt. (Nach einer Mikrophotographie von Hoffmann und Bertarelli.) Silbermethode.

Da nach der Giemsaschen Methode die Spirochäten nicht zahlreich sich zu finden pflegen, so sind immer eine Anzahl Präparate zu färben und durchzusuchen. Bei oberflächlich gelegenen Prozessen ist nach Schaudinn nicht selten eine andere Spirochäte zu finden, die Spirochaeta perfringens, die sich aber mit den gewöhnlichen Anilinfarben viel deutlicher und nach Giemsa bläulich färbt, keine Geißeln hat.

Die Spirochaeta pallida hat nach Schaudinn meist eine erhebliche Länge, zwischen 10—15 μ (nach der Silbermethode sind noch längere Spiralen gefunden worden), eine gleichmäßige Breite von nur $^1/_4$ μ. Die Enden sind zugespitzt und tragen eine Geißel. Die einzelnen Windungen sind tief, steil, regelmäßig, kurz, etwa 1 μ lang[2]). (Methoden cf. »Technik« S. 17.)

Beweisende Impfungen lassen sich auch an Affen vornehmen; außer den Genitalien sind hierzu besonders geeignet die Haut der Augenbrauen und der Lidränder. Skarifiziert man hier oberflächlich und reibt Luesmaterial ein, so entsteht nach 2—7 Wochen ein Ulcus durum, an welches sich die übrigen Erscheinungen anschließen.

---

[1]) Berl. klin. Woch., 1907, S. 75.

[2]) Genaue Ausführungen über Befunde und Differentialdiagnose enthält die kurze Monogr. von E. Hoffmann, Die Ätiol. d. Syphilis. Berlin 1906 (J. Spinger).

X. Endogene Infektionen.

Endogene Bindehautinfektionen.

cf. Abschnitt »Conjunctivitis. Allgemeines.« S. 118.

Endogene Hornhautinfektionen.

Für die eitererregenden Mikroorganismen ist die gefäßfreie Hornhaut auf dem Wege der Blutbahnen nur indirekt erreichbar. Ein isolierter »metastatischer Hornhautabszeß« in dem Sinne, daß im durchsichtigen Gewebe, getrennt vom Rande, sich derartige Erreger niederlassen und entzündungserregend wirken könnten, ist unmöglich, weil die genannten Keime sofort da, wo sie die Gefäßwand verlassen, entzündungserregend wirken, nicht aber in dem gefäßlosen Gewebe der Hornhaut sich verbreiten und dann erst in einiger Entfernung zum Abszeß führen können.

Dagegen ist es wohl möglich, wenn auch sicher sehr selten, daß von einer septischen Embolie eines Randgefäßes aus die Cornea vereitert, wie dies der Fall von Streptokokkensepsis zeigt, den Leber und Wagenmann[1]) anatomisch untersuchten. Ähnliches berichtet auch Michel. Es ist ferner eine Vereiterung der Hornhaut häufig die schließliche Teilerscheinung der zur Panophthalmie führenden Fälle von eitriger metastatischer Entzündung des Augeninnern. Die Giftwirkung durch Vermittlung des Kammerwassers kann bei tiefem Sitz der Eiterung bereits einen Ringabszeß der Cornea hervorrufen, wenn die Mikroorganismen selbst noch nicht in der Vorderkammer angelangt sind. Ich habe solch eine, auf Fernwirkung beruhende beginnende Hornhauteiterung in einem Auge gesehen, wo ich bei der anatomischen Untersuchung die Pneumokokken noch ausschließlich im Glaskörper und in den tiefen Augenhäuten nachweisen konnte. In anderen Fällen (und bei wirklicher Vereiterung wohl immer) werden die Eitererreger selbst in der Vorderkammer wirken, besonders frühzeitig dann, wenn die septische Metastase in der Iris oder im Ciliarkörper erfolgt war (cf. den Pneumokokkenfall von Morax). Schließlich können sie, wie die anatomische Untersuchung von Saltini[2]) zeigt, in die Hornhautsubstanz eindringen nach Zerstörung der Descemetschen Membran.

Das klinische Bild des »Ringabszesses« entsteht hier ebenso wie bei manchen ektogenen Infektionen der Vorderkammer (Fuchs, Hanke, cf. S. 283) durch die Konzentration der Toxinwirkung auf die mittleren Hornhautteile von hinten her.

Bei gutartigeren, milderen und metastatischen Ophthalmien sind natürlich auch leichtere Grade von Hornhautbeteiligung möglich.

Auf eine endogene infektiöse Einwirkung von hinten her führt E. v. Hippel[3]) auch die eigenartigen Fälle von »Ulcus corneae inter-

[1]) Arch. f. Ophth., 1888, XXXIV, 4, S. 251. [2]) Rassegna di Szienze Med., 1894.

[3]) Das Ulcus corneae internum. Festschr. f. A. von Hippel, Halle (Marhold) 1899. Peters (Klin. Monatsbl. f. Augenheilk.) möchte den Defekt eher als eine Hemmungsmißbildung auffassen. Die Hippelschen Befunde können aber sehr wohl entzündliche Folgezustände sein.

num« des ersten Lebensalters zurück, welche klinisch der parenchymatösen Keratitis sich nähern und zu sekundärem Hydrophthalmus führen. Die Art der etwa hier eindringenden Noxen ist bisher nicht näher festgestellt. Um die bekannten Eitererreger wird es sich kaum handeln können, da diese bei einer so zerstörenden Wirkung auf die Cornea doch auch schwerere anderweitige intraokulare Veränderungen hinterlassen müßten. [Daß intrauterine metastatische Entzündungen im Auge vorkommen können, wird durch die interessante Untersuchung von Leber und Addario [1]) bewiesen, welche bei 2 neugeborenen Ziegen eine, vermutlich von der Retina ausgehende eitrige Entzündung fanden; in dem Exsudat waren reichlich grampositive Bazillen mit Polfärbung vorhanden, welche ihrer Form nach zu den »Pseudodiphtheriebazillen« (Corynebakterien) zu gehören schienen.]

Eine viel größere Bedeutung besitzt die chronisch endogene Entzündung der Cornea, die Keratitis parenchymatosa [2]), in deren Ätiologie bekanntlich Lues, Tuberkulose und Lepra an erster Stelle stehen, derart, daß es bisher strittig ist, ob nicht bei dem größten Teil der in der Literatur gelegentlich genannten anderen Ursachen es sich um eine Kombination mit Lues oder Tuberkulose gehandelt hat.

Auch hier ist zu überlegen, ob es sich um toxische Wirkung oder um eine eigentliche Infektion der Cornea handelt. Die alte Auffassung, für die zuletzt Panas besonders lebhaft eingetreten, daß das ganze Leiden rein toxisch, die Folge einer allgemeinen »Dyskrasie« sei, ohne Ansiedelung von Mikroorganismen im Auge, war bereits unwahrscheinlich geworden, als von Michel-Bongartz, Bach, Zimmermann, Bürstenbinder, E. v. Hippel nachgewiesen wurde, daß in der Hornhaut sich bei der tuberkulösen Form echte Tuberkel bilden können. Für die syphilitischen wird vielleicht die Untersuchung auf Spirochäten Klarheit bringen, wenn die Silbermethode den gegen sie von mancher Seite (W. Schulze, Saling) erhobenen Einwänden unverändert standhält. Schon sind von Stargardt, Bab, Peters, Römer [3]) mit der Levaditischen Silbermethode in der Cornea kongenital Syphilitischer »Spirochäten« nachgewiesen worden, freilich noch nicht bei ausgesprochener Keratitis parenchymatosa [4]). Bei einer Keratitis annularis parenchymatosa eines syphilitischen Neugeborenen konnte Reis (ebd.) Spirochäten nicht nachweisen.

Die Impfexperimente an der Kaninchencornea (cf. Abschnitt »Syphilis«, S. 320) werden dahin gedeutet, daß, ebenso wie dies für die Leprabazillen gilt (cf. S. 308), die Spirochäten in der klinisch noch intakten Cornea sich angesiedelt haben können. Für diese Erreger liegen also die Verhältnisse anders, als sie oben für die Eitererreger erörtert wurden. Die Leprabazillen (vielleicht auch die der Tuberkulose?) können die Gefäße verlassen und sich der gefäßlosen

[1]) Arch. f. Ophth., 1899, XLVIII. 1, S. 192. Vgl. ferner Hoppe, Arch. f. Augenh., XLIV, S. 225.

[2]) Literatur cf. »Ergebnisse« (Lubarsch-Ostertag) Abt. »Pathol. des Auges«, 1894—99 Axenfeld, 1900—1905 Stock (F. Bergmann, Wiesbaden), u. Dissertation von Rabiger, Berlin 1906.

[3]) Cf. Verhandl. der ophth. Ges. Heidelberg, 1906.

[4]) Befunde an mazerierten oder totgeborenen Früchten sind natürlich nicht sicher für die Frage der Lokalisation und Verbreitung intra vitam zu verwerten, so der eine Fall von Schlimpert (Deutsche med. Wochenschr., 1906, S. 1942), so der Fall von Bab (ebd., S. 1946). Die Schlüsse, die letzterer Autor in dieser Hinsicht aus seinen Befunden zieht, sind nicht einwandsfrei.

Cornea mitteilen, bevor noch eine deutliche Lokalisationsentzündung sich geltend gemacht hat und ohne daß sogleich am Orte des Eindringens in der Cornea Veränderungen entstehen. Es erscheint für diese Keime sogar möglich, daß sie im durchsichtigen Gewebe sich herdförmig konzentrieren, so daß dann, vom Rande getrennt, eine herdförmige, erst sekundär vaskularisierte Trübung sich anschließt. Gerade diese Form wurde bisher mit Vorliebe von einer Wirkung von hinten her abgeleitet, besonders einer Toxinwirkung von dem Kammerwasser aus, in Anlehnung an die Experimente Lebers, Mellingers u. a., welche durch Giftinjektion in die Vorderkammer ebenso wie durch mechanische Endothelläsion tiefe Hornhautentzündung erzielten.

Daß es solche parenchymatöse Entzündungen durch Giftwirkung von der infizierten Vorderkammer aus geben kann, wird durch die von Stock bei experimenteller Tuberkulose der Iris beobachtete Form nachgewiesen, bei der die Cornea nur einfach entzündlich infiltriert war. Ob und wieweit das aber beim Menschen der Fall ist, und ob nicht bei den Fällen, bei denen sich nicht nur eine rauchige Trübung, sondern das Vollbild der tiefen Keratitis ausbildet, es sich schließlich doch um eine Hornhautinfektion handelt, wird sich erst zeigen müssen. Daß gerade bei der Lues solche zentrale tiefe Herde keinen nachweisbaren Zusammenhang mit der Vorderkammer zu haben brauchen, zeigt die Untersuchung Elschnigs[1]) über frische Keratitis parenchymatosa syphilitica.

Für eigenbewegliche Keime, z. B. Spirochäten, wäre eine solche Einwanderung und Konzentration in der gefäßlosen Cornea begreiflich.

Wie aber z. B. für Leprabazillen (cf. Abschnitt »Lepra« S. 308) eine herdförmige Ablagerung an dieser Stelle sich vollzieht, ist schwerer erklärlich; denn ein zentral gerichteter Lymphstrom ist kaum annehmbar (Gruber, Leber), vielleicht kommt eine phagocytäre Tätigkeit der fixen Zellen in Betracht.

Von besonderem Interesse für diese Fragen sind deshalb die neuesten Untersuchungen von Stock[2]), Römer[2]), A. Leber, Stargardt[2]), Morax[3]) über experimentelle Keratitis parenchymatosa bei Infektion mit **Trypanosomen,** den zur Gruppe der Flagellaten gehörigen Protozoen, die nach Schaudinn u. a. den Spirochäten nahestehen. Es ist damit ein Mittel gewonnen, Keratitis parenchymatosa vom Blut aus experimentell zu erzeugen; gleichzeitig bildet sich eine heftige Entzündung des Tractus uvealis, besonders der Iris und des Ciliarkörpers aus. Stock konnte im Kammerwasser von Hunden Trypanosoma Brucei nachweisen, sowohl durch Impfung auf die Maus, wie auch mikroskopisch im Schnittpräparat, dagegen nicht in der Cornea. Stargardt dagegen fand Tr. Evansii beim Meerschweinchen auch in der Cornea, und Morax berichtet das gleiche von den Trypanosomen der Durine bei der Ziege.

Der mikroskopische Nachweis von Trypanosomen in ausgestrichenen Punktionsflüssigkeiten (Kammerwasser), Blut usw. gelingt am besten mit Giemsascher Färbung (cf. Technik S. 17), im Schnittpräparat (Alkoholfixation) mit polychromen Methylenblau (nach Stargardt 12 Stunden färben, kurz abspülen, abtrocknen, nur ganz kurz absol. Alkohol). Am sichersten ist es, eine Maus mit dem Material (z. B. Kammerwasser) zu infizieren und ihr Blut später auf Trypanosomen zu untersuchen.

---

[1]) Arch. f. Ophth., 1906, Bd. LXII, S. 481. [2]) Ophth. Kongreß Heidelberg, 1906.
[3]) Ann. ocul., CXXXVI, 1906, S. 437.

Wie Stargardt und Morax ausführen, war es schon bekannt, daß bei den Tierkrankheiten, welche wir heutzutage auf Trypanosomen zurückführen (Nagana, Surra, Suma, Mal de Caderas, Durine [der »Syphilis der Pferde«]) außer Blepharoconjunctivitis auch schwerere Bulbusentzündungen vorkommen. In dem Sekret jener Conjunctivitis, wenn dieselbe nicht rein sekundär von einer Bulbusinfektion abhing, berichtet Morax Trypanosomen reichlich gefunden zu haben, während Stargardt sie nur im Gewebe fand. Das Resultat gestaltet sich offenbar bei verschiedenen Tieren und verschiedenen Trypanosomen verschieden, und das gleiche gilt auch für den Verlauf der Bulbusentzündungen, die in der Regel erst mehrere Wochen nach der Infektion sich einstellen.

Bei der Trypanosomenkrankheit des Menschen, der »Schlafkrankheit« sind solche Augenveränderungen bisher nicht sicher beobachtet, nur gelegentlich Lidödem. Römer und A. Leber haben auch mit dem Erreger dieser Krankheit, dem Trypanosoma gambiense durch direkte Impfung in die Vorderkammer Entzündung und Keratitis parenchymatosa erzielt. Wie es vom Blut aus wirkt, ist bisher nicht festgestellt.

Literatur über Metastat. Hornhautabszess.

Axenfeld, Arch. f. Ophth., 1894, XL, 3, S. 89.
Fuchs, Arch. f. Ophth., 1903, LVI, S. 1 (cf. hier ältere Literatur).
v. Hippel, E., Das Ulcus corneae internum. Festschr. f. A. v. Hippel, Sammlung zwangl. Abhand., Marhold-Halle, 1899.
Leber-Wagenmann, Arch. f. Ophth., 1888, XXXIV, S. 251.
v. Michel, Diskussion zu Axenfelds Vortrag. Naturforscher-Vers. Nürnberg, 1893.
Morax, Ann. d'ocul., 1904, CXXXII, S. 409.

Metastatische Ophthalmie[1]).

Obwohl die eitrige Entzündung von der nicht eitrigen nur graduell verschieden ist und obwohl wir wissen, daß die Erreger der Eiterungen unter besonderen Verhältnissen auch nicht eitrige, seröse oder plastische Prozesse erzeugen können, ist doch der eitrigen Form insofern eine besondere Stellung einzuräumen, als wir bei ihr in jedem einzelnen Falle mit Bestimmtheit annehmen können, daß an Ort und Stelle, im Auge sich eitererregende Mikroorganismen angesiedelt haben. Es ist für eine eitrige endogene Entzündung nicht annehmbar, daß etwa nur die im Blut zirkulierenden Toxine sich hier konzentrieren; die in der Literatur öfters aufgetauchte Ansicht (Lagrange, Rothenpieler, Tornatola), es gebe eine mikrobenfreie metastatische Ophthalmie dieser Art, ist gänzlich unbewiesen.

Daß in dem einen oder anderen Fall der Nachweis von Mikroorganismen im Bulbus nicht gelungen ist, ist dafür nicht ausschlaggebend. Denn nach einiger Zeit gehen die Erreger in solchen Exsudaten oft genug zugrunde[2]), in anderen ist ihr mikroskopischer Nachweis schwierig; vielleicht auch, daß nicht immer an der richtigen Stelle entnommen wurde. Denn nicht im ganzen Umfang braucht das Exsudat keimhaltig zu sein, wie z. B. in der Vorderkammer sich steriler Eiter bilden kann durch Fernwirkung vom infizierten Glaskörper aus.

Auch die Experimentaluntersuchungen über angebliche toxische endogene Wundeiterung sind nicht stichhaltig, wie schon im Abschnitt »Wundinfektionen« ausgeführt wurde (cf. S. 97).

[1]) Die gesamte ältere Literatur ist zu finden bei Axenfeld, Arch. f. Ophth., 1894, XL, 3 u. 4, ferner in »Bakteriologie und Parasiten« in den »Ergebnissen« (Lubarsch-Ostertag), Abschn. »Endogene Infekt.« 1895—1900 Axenfeld.

[2]) Cf. weiter S. 327.

Dagegen für die milderen endogenen Entzündungen, die nicht eitrigen, liegt die Frage: toxisch oder bakteriell-metastatisch? schwieriger. Kennen wir doch in anderen Organen lokalisierte Entzündungen durch zirkulierende Gifte (Gelenke, Nieren usw.). Sind doch auch am Auge z. B. die gichtischen Entzündungen chemischer Natur.

Es ist jedoch nicht statthaft, aus solchen Beispielen endogener Entzündung durch Lokalisation eines bestimmten Giftes irgendwie verallgemeinernd auf andere Gifte Rückschlüsse zu ziehen. Wenn wir die Infektionskrankheiten und die hämatogene Beteiligung des Auges an denselben betrachten wollen, müssen wir vielmehr die einzelnen Infektionen für sich betrachten. Für die zirkulierenden Toxine der Erreger septicopyämischer Zustände ist bisher erwiesen nur, daß sie im Auge

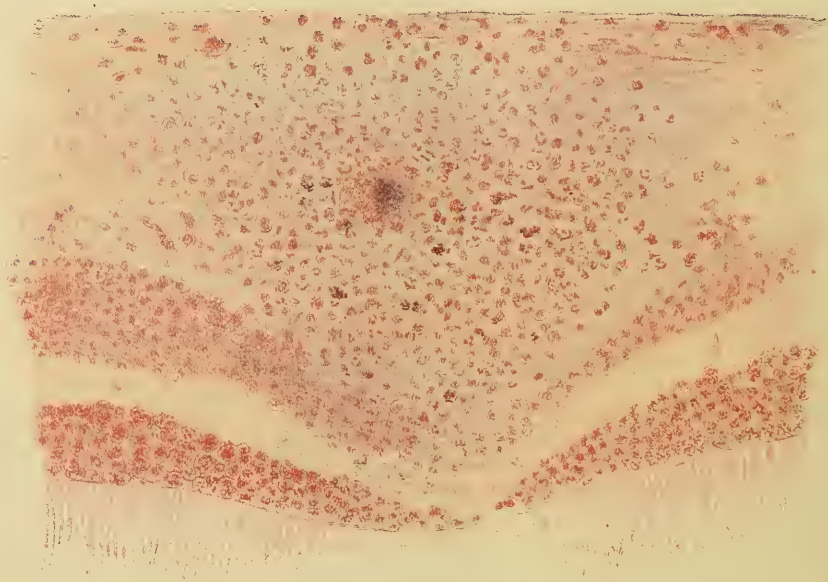

Abb. 78. Gutartiger metastatischer Herd in der Retina. Zentral ein Häufchen degenerierender Pneumokokken, in der Umgegend Phagocyten. (Gram-Weigertsche Färbung.)

gewisse degenerative Veränderungen hervorrufen können, nämlich die sog. Retinitis septica (Roth), bestehend in Hämorrhagien und Herden ganglionär gequollener Nervenfasern und verfetteter Zellen. Ferner kann, wie Axenfeld und Goh nachwiesen, es zur Bildung hyaliner und geschichteter Thromben in den Gefäßen der Aderhaut und Netzhaut kommen[1]).

[1]) In seltenen Fällen, wie sie von Goh und Yamaguchi untersucht wurden, kann auch eine diffuse Lymphocytenanhäufung zwischen den Gefäßen der Chorioidea geschehen ohne nachweisbare Ansiedelung von Mikroben. Es ist das ein Befund, welcher sehr nahesteht der von Stock und Meller bei manchen Fällen von Leukämie gefundenen Aderhautinfiltration; vielleicht daß die hochgradige Blutzersetzung bei solchen Septicopyämischen ähnlich wirkt. In Zukunft wird freilich besonders darauf zu achten sein, ob nicht derartige Fälle überhaupt zu der erst jüngst bekannt geworden »akuten Leukämie« gehören, die ja schließlich sich mit Sepsis kombiniert. Näheres darüber siehe bei Stock, Klin. Monatsbl. f. A., 1906, XLII, Bd. 1, S. 328.

Daß dagegen die zirkulierenden Toxine der Eitererreger lokalisierte Entzündungen im Auge hervorbringen könnten, dafür fehlt bisher der Beweis[1]).

Es ist vielmehr auch für die milderen, gutartigen endogenen Augenentzündungen im Verlauf von Sepsis und anderen Infektionskrankheiten und auch wohl für die scheinbar »spontanen« anzunehmen, daß sie, mindestens zum größten Teil, ebenfalls durch echte Bakterien-Metastasen entstehen. Das ergibt sich schon aus manchen klinischen Beobachtungen, speziell aus den Fällen, wo auf der einen Seite eine schwere Eiterung, auf der anderen eine leichte abheilende Entzündung eintrat. Der sichere Beweis für das Vorkommen sogar äußerst milder, gutartiger metastatischer Augenentzündungen durch Ansiedelung von Mikroben, die schließlich den Exitus letalis herbeiführten, wurde von Axenfeld und Goh[2]) geliefert, welche in kleinen, in Ausheilung begriffenen Herdchen in der Chorioidea und in der Retina Pneumokokken nachweisen konnten. Wegen der prinzipiellen Bedeutung dieses Falles gebe ich hier einige Abbildungen davon wieder.

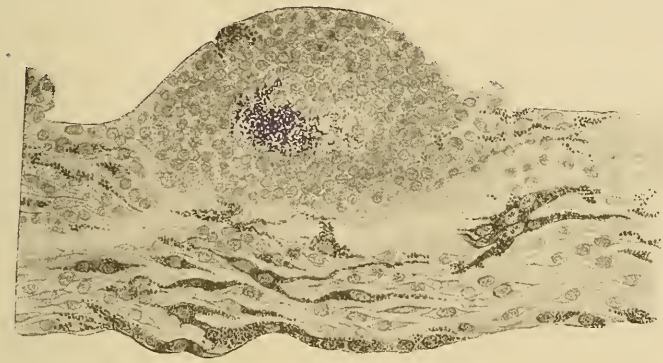

Abb. 79. Kleinster metastatischer Aderhautherd (»Chorioiditis disseminata«), zentral Pneumokokken (violett).

In dem Netzhautherd ist die zentrale Pneumokokkenmasse bereits in Degeneration begriffen, färbt sich rel. blaß und zeigt zahlreiche Involutionsformen. In der Umgebung sieht man eine Anzahl Phagocyten. Die sonst so sehr gegen septische Toxine empfindlichen Neuroepithelien[3]) sind sogar in der Nähe noch intakt, ein Beweis dafür, daß die Infektion hier zum Stehen gebracht ist. In anderen ebensolchen Netzhautherdchen waren die Pneumo-

[1]) Die Angaben von Dolganow, der durch subkutane Injektion abgetöteter Staphylokokken entzündliche Veränderungen im Sehnerv von Kaninchen erhalten zu haben berichtet, bedürfen der Nachprüfung. In einer vorläufigen Mitteilung hat Rosenmeyer (Heidelberger Kongr., 1905, S. 240) berichtet, daß die abgetöteten Kulturen eines Staphylococcus aureus, der auf Kaninchen-Ciliarkörper gezüchtet war, vom Blute aus in der Chorioidea Infektionsherde mit anschließender Netzhauttrübung verursachten, einmal auch Iritis. Wenn Rosenmeyer daraus schließt, daß der Nährboden derartig spezifische Beziehungen zum Uvealgewebe geschaffen habe, daß selbst die Toxine vom Blut aus in der Uvea entzündungserregend wirkten, so ist zu beachten, daß solche abgetöteten Kulturen in den zwar abgetöteten, aber noch vorhandenen Kokken ein metastasenfähiges Matertal enthalten. Erst die Benutzung aufgelöster oder filtrierter Kulturen würde eine rein toxische Entzündung in dem hier erörterten Sinne darstellen. Bisher ist eine genauere Publikation nicht erfolgt.

[2]) Heidelberger Kongreß, 1896, S. 282 und Arch. f. Ophth., 1897, XLIII, 1, S. 147.

[3]) Cf. hierüber die Versuche von Schimamura, Kl. M. f. A., 1902, I, S. 229 u. 273.

kokken schon verschwunden. Auch in dem in Fig. 79 abgebildeten Aderhautherd erscheint die zentrale Kokkenmasse bereits in Degeneration; eine chemotaktische Fernwirkung hat auch hier nicht stattgefunden.

Dieser Befund läßt es gerechtfertigt erscheinen, wenn Fränkel[1]) und Peters[2]) bei Pneumonien das klinische Bild ausheilender kleiner Aderhautherde mit Wahrscheinlichkeit als Pneumokokken-Metastasen ansehen. Es ist sogar das klinische Bild der »Retinitis septica« (weiße Herdchen und Hämorrhagien in der Retina) durch solche embolische Prozesse denkbar; Grunert und Michel[3]) fand in der Tat dabei kleinste entzündliche Streptokokkenherde. Mikroskopisch allerdings wird sich die weiter oben erwähnte toxische Retinitis septica von solchen kleinen Bakterienmetastasen immer unterscheiden lassen: die Bakterienmetastase liefert exquisit entzündliche Herde, die toxische nur oder doch fast nur degenerative.

Je nach der Menge, Virulenz, Lokalisation und Empfänglichkeit wird sich auch beim Menschen das Bild wechselnd gestalten.

Weiter ist hinzuweisen auf die Feststellung von Holmes-Spicer[4]), daß die an Hautfurunkel, also an eine Staphylokokkeninfektion sich anschließenden Augenmetastasen nicht nur als heftige Eiterungen, sondern auch als milde Entzündung mit Spontanheilung verlaufen können. Einen einschlägigen Fall hat auch Schanz[5]) mitgeteilt.

Sattler hat in einem Auge mit serösplastischer metastatischer Iridochorioiditis im Ciliarkörper massenhaft grampositive Kokken gefunden (Disk. zu Axenfelds Vortrag, Heidelberg 1906). Da die Entzündung erst wenige Tage vor dem Tode entstanden war, blieb allerdings unentschieden, ob nicht die bis dahin milde Entzündung noch in eine eitrige übergegangen wäre.

Auch die sog. Tenonitis, die endogene Entzündung im Tenonschen Raum gehört jedenfalls zum Teil zu den Bakterienmetastasen; über die seltenen eitrigen Formen liegen einige Bakterienbefunde vor: Fuchs[6]), Gasparrini[7]), ferner Schwarz (Beitr. z. Augenh. 1898, S. 34) fanden Pneumokokken. Für die nicht eitrigen sind die gleichen Überlegungen anwendbar, wie sie oben für die gutartigere metastatische Ophthalmie gegeben wurden. Doch ist bei der Ähnlichkeit des Tenonschen Raums mit einem Gelenk gerade für diese Formen vielfach eine toxische Entstehung angenommen worden.

Eine wesentliche Erweiterung hat unsere Kenntnis der nicht eitrigen, aber doch bakteriell-embolischen Entzündungen am Auge erfahren durch die Experimentaluntersuchungen von Stock[8]) und von Selenkowski und Woyzechowski[9]).

Stock rief nach dem Vorbilde von Moll durch intravenöse Injektion von Bac. pyocyaneus metastatische Uvealentzündungen beim Kaninchen hervor; während aber bei den Mollschen Versuchen über den klinischen Verlauf dieser Entzündungen ein Urteil nicht möglich war wegen des baldigen Exitus letalis, konnte Stock beobachten, wie sowohl die embolische Iritis, als auch die multiplen Aderhautherde ausheilten ohne stärkeren Schaden anzurichten. Das trat ein, obwohl virulente und stark tierpathogene Stämme verwandt waren, von denen eine Spur direkt in den Glaskörper oder die Vorderkammer injiziert, sofort schwere Eiterung und Panophthalmie erzeugten. Stock führt

---

[1]) Arch. f. Ophth., 1899, XLVIII, 2, S. 456. [2]) Klin. M. f. A., 1901, XXXIX, S. 392. [3]) In.-Diss., Tübingen 1902. [4]) Ophth. Soc. of the United Kingdom, 1906, 18. Okt. [5]) Z. f. A., 1906, Beilageheft. (Festschr. f. Kuhnt.) [6]) Wiener klin. Woch., 1890, Nr. 11. [7]) Ann. di Ottalm., 1895, XXIII, 6. [8]) Klin. M. f. A., 1903, XLI, I, S. 81. Cf. hier Lit. über frühere Arbeiten. [9]) Arch. f. A., 1903, XLVII, S. 299.

zur Erklärung dieser Tatsache aus, daß diese direkte Impfung der Medien eben viel stärker wirke, als die Metastase, weil bei letzterer die Mikroben zunächst im Blutgefäß sitzen und deshalb, bevor sie sich erheblich vermehren, von den Schutzelementen umfaßt werden können.

Woyzechowski konnte mit Pyocyaneus, Staphylokokken, Streptokokken verschiedener Virulenz bei Kaninchen und Katzen ebenfalls metastatische Entzündungen sehr verschiedenen Grades, auch sehr leichte hervorrufen. Bei Anwendung schwach virulenter Kulturen bedurfte es zum Zustandekommen metastatischer Entzündungen eines lokalisierenden Reizes (Ätzung des Auges, vorherige Einbringung eines Fremdkörpers). (Auffallenderweise behauptet dieser Autor, daß mittelvirulente pathogene Bakterien von den Gefäßen aus, auch ohne klinische Erscheinungen zu machen, in das Kammerwasser und sogar den Glaskörper übergehen und daraus wieder verschwinden könnten.)

Wenn wir nun die eitrige metastatische Ophthalmie des Menschen, über welche naturgemäß ein viel größeres anatomisches und bakteriologisches Material vorliegt, näher betrachten, so ergibt sich aus der Literatur, daß die früher so häufige »puerperale« Form immer seltener wird. Gerade bei diesen, meist durch den Streptococcus pyogenes verursachten Metastasen ist fast immer Panophthalmie der Ausgang, vorausgesetzt, daß das Leben so lange erhalten bleibt; es ist schon selten, daß ohne volle Panophthalmie Phthisis bulbi entsteht, und milde, gutartige Fälle sind hier so gut wie unbekannt.

Gerade für diese puerperalen Septicopyämien der früheren Zeit muß eine gewisse besondere Neigung zur metastatischen Beteiligung der Augen bestanden haben, indem die ja ebenfalls sehr häufigen chirurgischen Pyämien der vorantiseptischen Zeit nicht entfernt so oft zu metastatischer Ophthalmie führten. Vielleicht ist der ausgedehntere Zerfall septischer Thromben, die größere Häufigkeit von Endocarditis schuld; vielleicht aber auch der Umstand, daß die fast immer in Betracht kommenden Streptokokken in dem puerperal veränderten Körper besondere »Affinität« zum Auge besaßen.

Auch die chirurgischen metastatischen Ophthalmien treten heutzutage, im Zeitalter der Antisepsis und Asepsis, zurück hinter den kryptogenetischen und den bei anderen internen Infektionskrankheiten beobachteten. Bei dieser letzteren Gruppe sind nun die Pneumokokken, die im Puerperium und bei chirurgischen Fällen relativ selten Sepsis erregen, besonders oft die Ursache der metastatischen Entzündung, in seltenen Fällen auch andere Infektionserreger [Typhusbazillen[1]), Bacterium coli[2]), Pneumoniebazillen[3])]. Der Typhus kann also, wenn auch selten, spezifische Metastasen im Auge setzen. Eine metastatische Ophthalmie mit dem Bacillus fusiformis der Vincentschen Angina beobachtete Bertozzi nach Masern. (Ann. di Ottalm., XXXVI, 1907, S. 138.) Ausnahmsweise kann eine subakute endogene Panophthalmie auch durch Tuberkulose entstehen (de Lieto Vollaro, Münch, Demaria (Klin. Monl. f. A., 1905, Beilageheft,

[1]) Gasparrini, Ann. di Ottalm., 1895, XXIV, p. 343. Gillet de Grandmont, Arch. d'opht., 1892. Panas sah ein Angioma orbitale durch endogene Typhusbazilleninfektion vereitern. Festschr. f. Helmholtz, 1891. Daß aber nicht alle während eines Typhus oder nachher entstehenden metastatischen Ophthalmien spezifische Typhusmetastasen sind, zeigt ein Fall von Stock (Klin. Monatsbl., 1906, II, Okt.), welcher Streptokokken fand.

[2]) Loeser, Zeitschr. f. A., 1902, VIII, S. 24. Hier war die Orbita beteiligt.

[3]) Wopfner, Klin. Monatsbl. f. Augenh., 1906, XLIV, I, S. 386. Die Ophthalmie hatte sich bei einem Pneumoniker in einem staroperierten Auge entwickelt.

cf. hier Literatur). In dem Demariaschen Fall bestand Mischinfektion mit einem eigenartigen Pseudodiphtheriebacillus.

Für die intraokularen Entzündungen bei Influenza sind spezifische Befunde (Influenzabazillen) von Tanja, Dianoux und Casali (Ann. di Ottalm., XXXVI, 1907, S. 120) erhoben worden. Der von mir (Arch. f. Ophth., 1894, XL, 3) erwähnte Orbitalabszeß mit Influenzabazillen, den Siegrist beobachtete, könnte möglicherweise doch durch Vermittlung einer Nebenhöhle der Nase zustande gekommen sein. Von Eversbusch (Staph. aur.), Lavagna (Staph. citr. und Tetragenus), Despagnet (Strept. und Staph.), Haushalter und Vilber, Alfieri (Pneumokokken) wurden in Influenza-Metastasen andere Eitererreger nachgewiesen.

Auch für die metastatischen intraokularen Entzündungen bei Gonorrhoe[1]), bei Febris recurrens, die ja auch zu den relativ gutartigen gehören, ist vorläufig eine Mikrobenmetastase wahrscheinlicher. (Dabei ist für eventuell sich bietende Untersuchungsgelegenheit besonders zu beachten, daß in manchen derartigen Fällen die Erreger vielleicht nur in den Gefäßen sich angesiedelt haben, in das Exsudat aber nicht immer überzugehen brauchen. Vielleicht bietet sich beim Febris recurrens Gelegenheit zu einer experimentellen Prüfung dieser Frage, indem es ja Ewetzky[2]) gelungen ist, Affen zu impfen und bei ihnen die bekannte Iridochorioiditis als Nachkrankheit zu beobachten.

Wie die sog. rheumatischen endogenen Entzündungen und ähnliche Prozesse zu beurteilen sind, hat bisher nicht sicher untersucht werden können. Boucheron[3]) will bei 50 Fällen mit Streptokokkenserum (Marmoreck) so gute Erfolge erzielt haben, daß daraus auf die Ätiologie zu schließen sei. Doch ist ein solcher Schluß bei dem an sich wechselnden Verlauf unsicher. Es ist aber sehr wohl denkbar, daß es sich um mildere Metastasen handelt, an denen auch die bekannten Erreger beteiligt sind. Das wird nahegelegt durch die schon erwähnten Versuche von Stock, Selenkowski und Woyzechowski. Poynton und Paine (Ophthalmoscope 1903, Okt.) züchteten aus dem Blut eines Kranken mit rheumatischem Fieber einen Streptococcus, mit welchem sie vom Blut aus beim Kaninchen eine gutartige Iridocyclitis erzeugen konnten.

Einen einzigartigen Befund stellt der Fall von L. Müller von miliarer Aktinomykose der Chorioidea[4]) dar. In den tuberkelartigen Herden waren Strahlenpilze nicht mehr mit Sicherheit nachweisbar.

Es geht nicht an, die metastatischen Entzündungen des Auges allein nach den Erregern zu klassifizieren, weil jeder derselben variable Bilder liefern kann. Immerhin sind gewisse relative Unterschiede erkennbar.

Die **Streptokokken,** über die ein verhältnismäßig großes Untersuchungsmaterial vorliegt[5]), haben in der großen Mehrzahl der Fälle schwere Ver-

---

[1]) J. Roosa fand 2 Monate nach Eintritt der gonorrhoischen Metastase keine Gonokokken in dem enukleierten Bulbus. The Post-Graduate, 1906.

[2]) Westnik oft. 1897, XIV, 1, p. 51 und Zentralbl. f. Augenh., 1897, S. 111.

[3]) Ann. d'ocul., 1896. Cf. auch Chevallereau et Chaillous, Internat. ophth. Kongr., Luzern 1904, B., S. 310, ferner Fuchs, Arch. f. Ophth., 1904, LVIII, S. 391.

[4]) Klin. Monatsbl. f. Augenh., 1903, XLI, 1, S. 236.

[5]) Vossius, Wagenmann, Pousson, van den Bergh. Despagnet, Mitvalsky, Rancurel, Herrnheiser (3 Fälle), alles puerperale Fälle, Panas, Axenfeld (5 Fälle). Cf. die näheren Literaturangaben bei Axenfeld, Arch. f. Ophth., 1894, XL, 3, S. 24. — Wagenmann, Heidelberger Kongr., 1896, S. 293. — v. Michel (Zeitschr. f. Augenh., 1902, S. 1. Es lagen hier, wie schon in einem früheren Falle Michels, kapillare Embolien im Sehnerven vor). Veillon und Morax (Ann. d'ocul., 1894, CXI, S. 341). — Chaillous, Klin. Monatsbl. f. Augenh., 1905, XLIII, I, S. 434. — Grunert,

eiterung, Panophthalmie mit Perforation des Bulbus zur Folge gehabt. Natürlich ist das keine ausnahmlose Regel, die wechselnde Virulenz der Streptokokken ist ja bekannt. Diejenigen Streptokokken aber, welche Septicopyämie und Metastasen erzeugen, stellen in der Regel hochpathogene Stämme dar. Ein günstiger Ausgang für das Auge ist nur ganz ausnahmsweise beobachtet (Grunert). Gerade die puerperalen, meist auf dieser Infektion beruhenden metastatischen Ophthalmien haben sich fast stets durch stürmische Eiterung ausgezeichnet. Die anatomisch-bakteriologische Untersuchung solcher Fälle zeigt, daß die Streptokokken im Auge eine außerordentliche üppige Vermehrung zeigen, im Glaskörper besonders, aber auch in den Augenhäuten, besonders, wenn in der Retina eine embolische Ansiedelung erfolgt ist. Unter Bildung zahlreicher Bakterienaneurysmen kann das Kapillarsystem der Retina auf weite Strecken völlig mit Streptokokkenmassen ausgegossen sein, auch

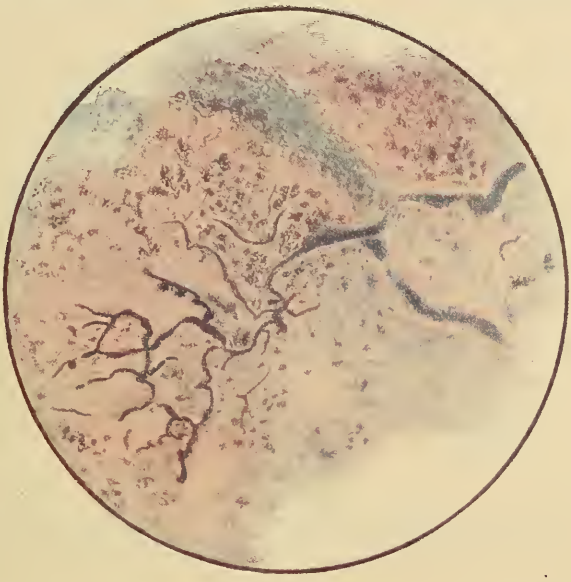

Abb. 80. Metastatische Streptokokkennekrose der Retina. Gefäßsystem weitgehend mit Streptokokken ausgefüllt (violett). Kapillare Bakterienaneurysmen. (Doppelseitige metastat. Ophthalmie bei Carcinoma ventriculi.) Gram-Weigertsche Färbung.

in die größeren Gefäße, die Arterien und Venen kann sich die Wucherung fortsetzen, während das Gewebe der Netzhaut schnell atrophiert. Bilder, wie Abb. 80, sind bei dieser Infektion nicht selten (Wagenmann, Vossius, Axenfeld), bei anderen metastatischen Infektionen der Retina dagegen bisher nicht beobachtet. Diese Ausbreitung im Gefäßsystem erhält sich bei den Streptokokken gegenüber anderen Keimen vielleicht deshalb länger deutlich, weil die Kettenverbände einen besseren Zusammenhalt haben. Es ist deshalb auch in manchen Fällen von Streptokokkenmetastase relativ länger möglich,

Retinitis septica u. metast., 30. Vers. Heidelberg, S. 338, 190, 2. — Liebrecht, Klin. M.-Bl. f. A., 1903, XLI, II, S. 124. — Onfray, Arch. d'opht., 1904, S. 43. — Bull, Amer. ophth. Soc. 1901, S. 316. — Terson, La clin. opht., 1905, S. 167. — von Schweinitz, Ophth. Rec., 1904, S.201 u. Sect. of ophth. Philad., 1906, Febr. — Stock, Klin. M.-Bl., XLIV, 1906, II, S. 431. — Ein Fall mit »Streptoc. muc.« ist der von Pagenstecher jun., ebd., 1906, II, S. 530. — Bivona, Progr. oftalm., 1906, April.

Abb. 81. Beginnende metastatische Streptokokkeniritis.
Um die mit Kokken erfüllten Kapillaren Nekrose.

Abb. 82. Metastatische kapillare Streptokokkenembolie (violett) im Corpus ciliare.
In der Umgebung Nekrose, dann beginnende Infiltration.

Abb. 83. Metastatischer Chorio-Retinalabszess mit Staphylococcus pyogenes aureus. Dichte Zoogloeahaufen (violett) mit nekrotischer Umgebung.
(Isolierte Augenmetastase bei Pyelonephritis.)

intravaskuläre Kokkenmassen zu finden, als besonders bei der Infektion mit Pneumokokken, welche letztere viel schneller die Gefäßwand völlig verlassen, um sich dann lockerer nach allen Seiten hin zu verteilen.

Bei diesen virulenten Streptokokkeninfektionen tritt eine nekrotisierende Wirkung vielfach sehr deutlich hervor, insbesondere an der Netzhaut mit ihrem verletzlichen Endgefäßsystem. In der anastomosenreichen Uvea (Iris, Corpus ciliare, Chorioidea) kommt es leichter zu einer herdförmigen Lokalisation, wie die von demselben Falle wie Abb. 81 und 82 entnommenen Schnitte des einen Auges zeigen. Um das kokkengefüllte Kapillargefäß sehen wir zunächst einen nekrotischen Hof, dann aber eine Zellanhäufung.

Für die **Staphylokokken**metastase lassen sich bei ihrer Seltenheit und den wenig zahlreichen anatomisch-bakteriologisch untersuchten Fällen auch keine Regeln aufstellen[1]). Die Abb. 82 gibt einen metastatischen Chorioretinalabszeß mit dichten Massen des Staphylococcus pyogenes aureus wieder, den ich hochvirulent aus dem Auge züchtete. Es handelt sich mehr um einen lokalisierten Abszeß, mit weniger diffuser Wirkung auf die Retina. In der Umgebung der Kokkenmassen ausgedehnte Nekrose.

Derartig konzentrierte Wirkungen und Nekrosen zeigen die **Pneumokokken**eiterungen weniger häufig. Schon relativ früh scheinen sie sich aus dem infizierten Gefäß ins Gewebe hinein zu verteilen. Ein intravaskuläres Weiterwuchern, wie es oben für manche Streptokokkenfälle geschildert wurde, ist bei ihnen nicht nachgewiesen. Es ist im Gegenteil ein sehr seltener Glücksfall, eine kapillare Pneumokokkenembolie anzutreffen, wie ich sie in Abb. 83 von einer beginnenden metastatischen Retinitis abgebildet habe, die sich während einer Pneumokokkenmeningitis ausgebildet hatte.

Abb. 84. Pneumokokken-Kapillarembolie in der Retina, bei Meningitis cerebrospinalis suppurativa. (Gram-Weigertsche Färbung.)

Sehr stark tritt bei den Pneumokokkenfällen die Phagocytose hervor, und zwar bei den bösartigen, zur Panophthalmie führenden Fällen, wie bei den leichteren Formen. Es ist dies Verhalten analog dem bei der Pneu-

[1]) Fälle von metastatischer Ophthalmie mit Staphylokokkennachweis sind in der Literatur: Herrnheiser, Axenfeld, Mitvalsky (cf. Literaturverzeichnis und Tabellen bei Axenfeld, l. c.), Lavagna, Rif. med. di Napoli, X, 1894, S. 34. — Pooley, Amer. journ. of ophth., 1895, p. 130. — Liebrecht, Klin. Monatsbl. f. Augenh., 1903, XLI, II, S. 124. — Holmes Spicer, Ophth. Soc. of the United Kingdom, 1906, 18. Okt., ref. Klin. Monatsbl., XLIV, II. Hewkley, Ibid. — Schanz, Münch. med. Wochenschr., 1906, Nr. 25. — Gerok, Württemb. Korr.-Bl., 1902.

Es gehört auch hierher der Fall von »eitriger Skleritis«, den Sachsalber (Wien. Med. Wochenschr., 1898, Nr. 32) mitteilt.

monie, der Pneumokokkenmeningitis usw. Wie beim Ulcus corneae serpens sind Leukocyten und Kokken innig gemischt; es besteht offenbar nicht eine Zone intensiver Giftwirkung, welche die Wanderzellen fernhält, wie dies z. B. in dem oben abgebildeten Staphylococcus aureus-Abszeß erkennbar ist.

Der Grad der Phagocytose ist hier nicht deutlich parallel etwa der Gutartigkeit des Prozesses.

Die Pneumokokkenmetastase hat nach dem bisher vorliegenden Material relativ häufiger einen milderen klinischen Verlauf genommen, als dies bei den anderen beiden Haupteitererregern der Fall war[1]). Es geht das einerseits daraus hervor, daß unter den im Verlaufe von Pneumonien beobachteten Metastasen verhältnismäßig viele nicht zur Panophthalmie führten; ferner besonders aus den bereits abgebildeten Befunden von Axenfeld und Goh (cf. Abb. 77 und 78). Es ist deshalb gerechtfertigt, gerade bei sehr milden Fällen an diese Ätiologie zu denken, wenn sie auch natürlich keineswegs sicher anzunehmen ist. Aber es gibt auch, je nach der Virulenz usw., sehr heftige metastatische Pneumokokkeneiterungen im Auge, die zu rapider Panophthalmie führen können.

Unter diesen Umständen ist es in der Tat richtig, wenn z. B. Bietti eine doppelseitige, ausheilende Uveitis mit Wiederanlegung der entzündlich abgelösten Netzhaut bei einem an Bronchopneumonie erkrankten Kinde mit größerer Wahrscheinlichkeit auf eine gutartige Pneumokokkenmetastase zurückführt, als auf eine reine Toxinwirkung.

Einen fast immer relativ milden, d. h. nicht zur völligen Vereiterung führenden Verlauf nimmt die metastatische Entzündung bei der Meningitis cerebrospinalis epidemica, bei der auch ganz abortive leichte Augenmetastasen nicht so selten sind.

Daß dieselben, soweit es sich um ihr Vorkommen bei größeren Epidemien handelt, durch den Weichselbaumschen Meningococcus intracellularis bedingt sind (dessen Vorkommen auf der Bindehaut bereits S. 200 besprochen wurde), ist als sicher anzunehmen. Der positive Nachweis ist in dem Falle von Wintersteiner[2]) und einem weiteren von Axenfeld[3]) erbracht worden. Auch Uhthoff[4]) konnte im Schnittpräparat vereinzelte Kokken nachweisen, während die darauf gerichteten Untersuchungen von Heine[5])

[1]) Pneumokokkenmetastasen: Fuchs (Tenonitis), (Wien. klin. Wochenschr., 1890, Nr. 11). — Herrnheiser, Axenfeld (4 Fälle, Arch. f. Ophth., 1894, XL), Axenfeld und Goh, Arch. f. Ophth., 1897, XLIII, S. 147, und Ophth. Kongr. Heidelberg, 1896. — Ferri, Ann. di Ottalm., 1897, XXVI, p. 306. — Alfieri, Arch. di Ottalm., 1897, IV, p. 328. — Malfi, Arch. di Ottalm., 1899, VII, p. 125. — Morax (Soc. franç. d'opht., 1898). — Haushalter, Gaz. hebdom., 1895, 8. Juli. — Ahlstroem, Ann. d'ocul., 1897. — Schwarz (Deutschmanns Beiträge z. Augenh., 1898, S. 34). — Silcock, Ophth. Soc. London, 1900, S. 112. — Dhuyelle, Thèse de Paris, 1900, S. 25. — Bull, Amer. ophth. Soc., 1901, S. 316. — Gisselbrecht, Thèse de Nancy, 1902. — Bovier-Lapierre, Thèse de Lyon, 1902. — Bietti, Klin. Monatsbl. f. Augenh., 1903, Festschr. f. Manz, S. 51. — Petit, Ann. d'ocul., 1901, CXXVI, p. 186. — Purtscher, Zentralbl. f. prakt. Augenh., 1902, Sept. — Römer, Klin. Monatsbl. f. Augenh., 1902, XL, 1, 320. — Casali, XVI. Kongr. ital. oftalm., ibid., 1903, XLI, I, S. 338 und Ann. di Ottalm. — Weeks, Ophth. Record, 1903, S. 61. — Wendt, Doppels. metast. Ophth. bei einem Kind. Inaug.-Dissert., Jena 1901. — Zobel, Ztschr. f. A., 1904, XI, S. 32. — Morax, Ann. d'ocul., 1904, CXXXII, S. 409.

[2]) Wien. klin. Wochenschr., 1901, S. 996.

[3]) Anmerkung zu der Arbeit von Haglund. Klin. Monatsbl. f. Augenh., 1900. Kürzlich haben wir in der Freiburger Klinik im Vorderkammereiter einer ganz mild verlaufenden Irismetastase gramnegative Diplokokken gefunden, die wohl Meningokokken waren (für Gonorrhoe bestand kein Anhalt). Die Kultur blieb negativ.

[4]) Verhandl. der Deutschen ophth. Ges. Heidelberg, 1905, S. 102.

[5]) Berl. klin. Wochenschr., 1905, Nr. 25.

negativ ausfielen, wie dies auch in den älteren anatomisch untersuchten Fällen gewesen ist. Das liegt aber offenbar daran, daß die Meningokokken im Inneren der infizierten Augen schnell zugrunde gehen, so daß sie in dem zur Untersuchung gekommenen Stadium schon nicht mehr nachweisbar waren. Der Fall von Zimmermann und Brown-Pusey [1]) kam erst nach Jahren zur Untersuchung.

Die Anfangsstadien dieser Meningokokkenmetastase sind bisher nicht zur mikroskopisch-bakteriologischen Untersuchung gelangt. Nichtsdestoweniger ist anzunehmen, daß diese Erkrankung auf dem Wege der Metastase und nicht durch Fortleitung von den Meningen in den Sehnervenscheiden entsteht. In den von Rudnew, Oeller, Uithoff untersuchten Augen waren die Sehnervenscheiden normal, während Retina oder Chorioidea eitrig zerstört waren.

Es fallen ferner ins Gewicht die Untersuchungen von Axenfeld [2]) über metastatische Ophthalmie bei der Pneumokokkenmeningitis, wie sie sporadisch oder in kleineren Epidemien auftreten kann. In dem einen seiner Fälle war eine Kokkenembolie der Retina nachweisbar, in einem anderen massenhafte Pneumokokken in der eitrigen Retina bei völlig intakten Sehnervenscheiden. Auch konnte ich, ebenso wie später de Lieto-Vollaro [3]), nachweisen, daß die Meningitiserreger meist überhaupt nicht in die Scheidenräume der Sehnerven vorwärts zu dringen pflegen, weil ihnen frühzeitig das Exsudat in dem Canalis opticus den Weg versperrt. Und selbst in den selteneren Fällen, wo Pneumokokken in dem orbitalen Scheidenraum nachweisbar waren, konnte ein Übergang von dort ins Augeninnere nicht festgestellt werden. Das gleiche hat de Lieto-Vollaro für eine traumatische eitrige Meningitis nachgewiesen, bei der Streptokokken wohl in die Scheidenräume, nicht aber von dort in den Bulbus eingedrungen waren.

Es ist anzunehmen, daß diese Erfahrungen auch auf die Meningokokkenmeningitis und deren Augenkomplikationen zu übertragen sind. Bisher jedenfalls ist kein völlig sicherer Fall von Infektion des Augeninneren von den Scheidenräumen aus bekannt [4]), wenn auch die Möglichkeit nicht endgültig bestritten werden kann.

Die nicht unwichtige Frage: In welchem Teil des Auges lassen sich mit Vorliebe bakterielle Metastasen nieder? läßt sich natürlich nur durch mikroskopische Serienuntersuchungen früher Stadien beantworten, in denen man entweder noch die intravaskulären Mikroorganismen nachweisen kann oder doch bestimmte Teile des Auges vorwiegend bzw. ausschließlich entzündet und infiziert findet; denn weiterhin kann sich in der Eiterung die Ausgangsstelle verlieren, das Exsudat der verschiedenen Teile zusammenfließen.

Soweit solche günstige Gelegenheit zu früher Untersuchung sich geboten hat [5]), läßt sich erkennen, daß verhältnismäßig oft die

---

[1]) Annales of ophth., 1903, XII. S. 446.

[2]) Monatsschr. f. Nervenh. und Psychiatrie, 1897, I.

[3]) Klin. Monatsbl. f. Augenh., 1903. Beilageheft, Festschrift f. Manz.

[4]) Die dahin gedeuteten Fälle von Saltini (l. c.), Silcock, Treacher Collins (Transact. ophth. Soc. London, 1900, XX, S. 121) u. a. sind nicht eindeutig.

[5]) Cf. die Tabellen im Arch. f. Ophth., XL, 3 u. 4. Fälle mit zweifelloser Infektion der Retina sind mitgeteilt von Virchow, Kahler, Nagel, Heiberg, Roth, Meckel, Axenfeld (5 Fälle), Mitvalsky, Wagenmann, Vossius, Herrnheiser, Stock. Es sind hier auch Fälle aus älterer Zeit angeführt, weil das Bild des kapillaren Kokkenaneurysmas der Retina im ungefärbten Flächenpräparat auch schon früher sicher erkennbar war und charakteristisch beschrieben wird.

Retina der primär infizierte Teil war, oft der allein infizierte, in anderen Fällen neben anderen Teilen des Auges. Es gilt das in besonderem Maße, wenn auch nicht ausschließlich, für die nicht seltenen Fälle — sie machen ungefähr ein Drittel aller Beobachtungen aus —, bei denen eine metastatische Entzündung beider Augen eingetreten war, während bei der einseitigen Metastase auch die Uvea oft der embolisch infizierte Teil ist.

In dem von mir untersuchten und zusammengestellten Material war diese Prädilektion der Retina bei den doppelseitigen Fällen sehr auffällig. Ich darf hier zur Illustration die beiden nach Gram-Weigert gefärbten Bulbi einer beginnenden doppelseitigen metastatischen Ophthalmie abbilden, in denen die bakterielle Nekrose (Streptokokken) der beiden Netzhäute auf das deutlichste hervortritt.

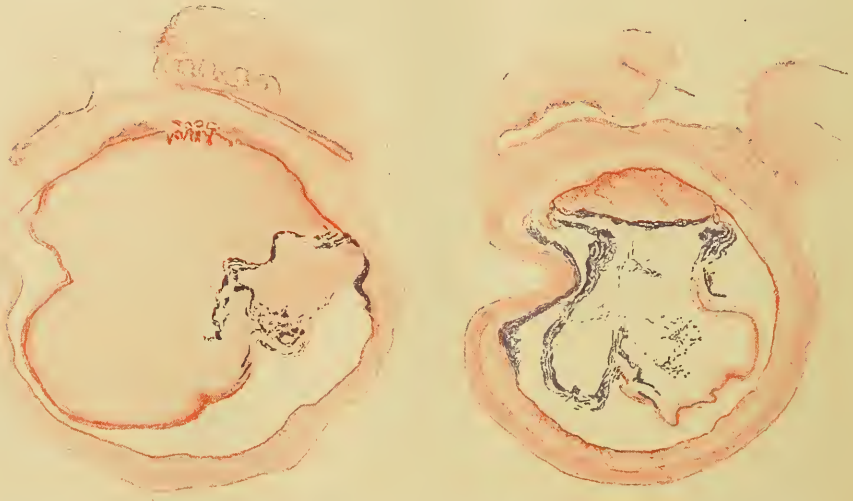

Abb. 85 u. 86. Metastatische Streptokokkennekrose beider Netzhäute bei einem an Septikopyämie (im Anschluß an Pemphigus und Magenkarzinom) gestorbenen 60jährigen Manne. In 2 liegen links massenhafte Streptokokken auch im subretinalen Raume auf der Chorioidea, die selbst frei von Metastasen war. (Kokken violett.)

Es soll damit kein übertriebenes Schema aufgestellt werden; denn diese Verteilung des septischen Materials ist keineswegs eine absolute Regel.

Bei der mikroskopischen Beurteilung endogener Infektionen ist zu berücksichtigen, daß nach dem Tode eine weitere Vermehrung der intravaskulären und auch der metastatisch lokalisierten Bakterien eintreten kann. Schon in der Agone steigt bei Septicopyämie nach den Untersuchungen von Canon, Lenhartz u. a. die Menge der Bakterien im Blute oft sehr bedeutend. Nach dem Tode kann sie für manche Bakterien enorme Grade erreichen. Unter den Eitererregern können besonders die Streptokokken derartig wuchern, daß man weite Gefäßgebiete geradezu ausgegossen findet, als hätte man es mit Injektionspräparaten zu tun. Der postmortale Charakter derartiger Befunde geht daraus hervor, daß den intravaskukären Massen keine proportionalen entzündlichen oder degenerativen

Gewebsveränderungen entsprechen. Diese Bakterienwucherung wird außerdem sich überwiegend in den Venen finden, die post mortem bekanntlich den Hauptteil des Blutes enthalten. Bei größeren, kompakteren Kokkenhaufen in sonst gesunden Venen ist sogar auszuschließen, daß noch sub finem vitae hier eine Metastase erfolgt wäre, die nicht mehr habe zur Entzündung führen können; denn solch eine Masse würde in den Kapillaren stecken geblieben sein. Herrnheiser und Axenfeld haben Befunde hochgradiger postmortaler Bakterienvermehrung in den Augen gefunden und ihre Unterscheidung von der echten Metastase erörtert.

Die geschilderte Bevorzugung der ja keineswegs besonders blutreichen menschlichen Netzhaut für die Ansiedelung der genannten Mikroorganismen legt uns die Frage vor: Wodurch wird diese Lokalisation herbeigeführt bzw. begünstigt?

Sicher ist zunächst, daß es sich bei derselben nicht um Embolie größerer Äste handelt; denn dann müßten solche gröberen Bröckel auch in den anderen Zweiggebieten der Carotis sich festsetzen. Sehr oft aber ist die Augenmetastase die einzige im ganzen Carotisgebiet. Es handelt sich vielmehr um eine Ansiedelung in den Kapillaren, um im Blut fein verteiltes infektiöses Material.

Soweit dabei kapillarembolische Verstopfungen in Frage kommen, ist hier zunächst an die Engigkeit der Netzhautkapillaren zu denken; daran allein aber kann die Netzhautprädilektion nicht liegen, denn die Sattlerschen Kapillaren in der Uvea sind ebenso eng. Sodann ist zu berücksichtigen, daß die septische Veränderung des Blutes zunächst toxische Veränderungen in den Netzhautgefäßen setzen kann, welche ja auf manche Änderungen im Chemismus des Körpers besonders empfindlich reagieren (z. B. Retinitis albuminurica). Die Endothelien (Ponfick) können auf diesem Wege verfetten, es können sich hyaline und geschichtete Gerinnungen ausbilden, die zu Blutstockung und damit zur Ansiedelung zirkulierender Bakterien helfen können. Da die Netzhaut zu Blutungen neigt, ist ferner denkbar, daß mit einer toxisch-septischen Netzhautblutung sich zirkulierende Mikroben ins Gewebe entleeren können. Ich konnte bei einem an Sepsis verstorbenen Kinde eine solche sehr stark mit Streptokokken durchsetzte Netzhautblutung mikroskopisch nachweisen; es war das wohl der Anfang einer metastatischen Entzündung durch Austritt von kokkenhaltigem Blut.

Lokalisierend werden im Auge ferner wirken alle anderen bereits bestehenden Zirkulationsstörungen, unter ihnen auch das Trauma (s. den auf S. 97 zitierten Versuch von Panas)[1].

Auch individuelle Verschiedenheiten dieser Empfänglichkeiten sind denkbar, ebenso graduelle Unterschiede zwischen verschiedenen Stämmen derselben Bakterienarten.

---

[1] Auch die Nekrosen, der Gewebszerfall, wie er sich in intraokularen Tumoren, besonders im Anschluß an Gefäßthrombosen nicht selten vollzieht, gefolgt von heftigen entzündlichen Erscheinungen und Phthisis bulbi, sollen nach Leber und Krahnstoewer zur Lokalisation zirkulierender Bakterien führen können; diese endogenen Infektionen seien auch die Erklärung dafür, daß gelegentlich sich an diese Zustände sympathische Ophthalmie anschließe. Sichere kulturelle Beweise dafür liegen bisher nicht vor; der rein mikroskopische Befund, den besonders Deutschmann in solchen Augen erhob, ist nicht über jeden Zweifel erhaben und hat insbesondere nichts mit sympathischer Ophthalmie zu tun, deren Erreger nicht mikroskopisch darstellbar sind. (Cf. die Literatur in der Dissertation von Schottelius, Freiburg 1904, ferner bei Nesse, Klin. Monatsbl. f. A., 1906, XLIV, Dez.)

Es wird im einzelnen Falle schwer zu entscheiden sein, welche von all den diskutierten Möglichkeiten schuld an den eigenartigen Fällen von »isolierter metastatischer Ophthalmie« ist, d. h. den Fällen, wo überhaupt nur in einem, mitunter sogar in beiden Augen sich eine endogene Eiterung ausbildet, nicht aber in anderen Körperteilen. Ich habe in der Literatur bis 1894 bereits über dreißig derartige Fälle gefunden (l. c.).

Bei manchen dieser letzteren Fälle ist, wie auch ich mehrfach beobachtet habe, das Allgemeinbefinden auffallend wenig gestört, zur Zeit der Augenentzündung vielleicht gar nicht mehr, so daß es sich fast um »spontane Panophthalmien« zu handeln schien.

In weit höherem Maß aber äußert sich die Prädilektion des Auges bei den nicht eitrigen endogenen Augenentzündungen, bei denen wir ja oft genug keine anderweitigen Störungen im Körper nachweisen können. Wieweit wir hier an Bakterienmetastasen zu denken haben, ist bereits auf S. 325 ff. erörtert worden.

Es ist wohl möglich, daß die lokalisierenden Einflüsse bei verschiedenen Bakterien sich verschieden geltend machen, indem ihr zirkulierendes Gift wie auch das Bacterium selbst zu bestimmten Organen und bestimmten Geweben in denselben eine besondere Affinität haben und dort besondere »Rezeptoren« finden kann. Ein schlagendes Beispiel dafür, daß die Art der Bakterien und besondere, uns im Einzelnen unbekannte Affinitäten eine Rolle spielen, liegt darin, daß für die endogene Infektion des Auges mit Tuberkelbazillen die oben erörterte Vorliebe der Netzhaut in keiner Weise besteht. Selbständige Netzhauttuberkulose[1]) ist im Gegenteil extrem selten, die Tuberkulose der Uvea dagegen sehr häufig. Das kann nur an »Affinität« liegen, denn die weiten, reichlich anastomosierenden Kapillaren der Uvea können für jene Bazillen ein besonders starkes mechanisches Hindernis nicht abgeben. Es handelt sich auch bei diesen Metastasen oft vielleicht gar nicht um eine embolische Verstopfung mit infektiösem Material, sondern um ein Verweilen einzelner Bakterien, die rein mechanisch betrachtet das Lumen wohl passieren könnten, aber vielleicht durch besondere Beziehungen, »Rezeptoren«, festgehalten werden.

Beim Kaninchen ferner ist eine Disposition der Netzhaut in ihren vaskularisierten Teilen für manche zirkulierende Keime ebenfalls in keiner Weise erkennbar. Stock erhielt mit Pyocyaneus immer Uvealmetastasen, nie solche in der Retina. Selenkowski und Woyzechowski (s. o.) sprechen auch von Retinalmetastasen; es ist aber nicht ersichtlich, ob das mikroskopisch erwiesen ist. Vielleicht liegt es bei anderen Tieren wieder anders, z. B. bei der Katze[2]).

Die experimentelle Erzeugung metastatischer Entzündungen im Auge gelingt durch subkutane Injektion der bekannten Eiter- und Sepsiserreger beim Kaninchen in der Regel nicht[2]). Damit soll nicht gesagt sein,

---

[1]) Solche ganz exzeptionelle Fälle sind die von Story und von Stephenson.

[2]) Panas hat nach subkutaner Injektion von Bact. coli eine metastatische Ophthalmie erzielt dadurch, daß er das Auge vorher kontundierte. Bei Katzen erhielten Weber (Deutsche Klinik 1864, Nr. 48) und Marchand (Berl. klin. Wochenschr., 1893, Sitzungsbericht Marburg 3. Juni 1893) vom subkutanen Gewebe aus öfter metastatische Augeneiterungen, der letztere speziell mit Kapselbazillen, welche wohl zur Gruppe der Pneumoniebazillen gehörten.

daß nicht auch bei diesem Infektionsmodus Bakterien ins Blut übergehen und so auch durchs Auge zirkulieren. Das geschieht vom subkutanen Gewebe aus wahrscheinlich ähnlich, wie Picot und Römer dies nach Impfung des einen Auges erreichten. Römer konnte sogar nachweisen, daß im zweiten Auge die betreffenden Bakterien relativ früh und zahlreich nachweisbar wurden. Aber eine klinisch nachweisbare »Entzündung«, eine »Metastase« im vollen Sinne ist das noch nicht. Nur in einem einzigen Falle von Picot entstand nach einer Tetragenusimpfung eines Auges eine metastatische Entzündung des anderen mit Ausgang in Heilung. Eine solche ist aber mit Sicherheit zu erreichen durch Injektion der Keime in die Blutbahn, besonders in die Vena jugularis.

Die Prädilektion der Uvea des Kaninchens, die für manche Keime, besonders die Tuberkelbazillen, eine ausschließliche zu sein scheint, ist von großem Interesse, ebenso wie der öfters von Stock beobachtete milde Verlauf mit Ausgang in Heilung trotz Verwendung hochvirulenter Keime. Dabei war noch besonders bemerkenswert, daß die Aderhautherde klinisch noch viel gutartiger waren, schneller und vollständiger spontan ausheilten als die Entzündung des Ciliarkörpers und der Iris! Es ist damit festgestellt, daß die Heilung solcher endogener Entzündungen nicht die Folge einer Infektion mit abgeschwächten Keimen zu sein braucht, sondern daß hochvirulente Tuberkelbazillen unschädlich gemacht werden, wie es scheint, weniger durch Abtötung, als durch narbige Einkapselung im Gewebe. Jedenfalls können sie sich nach klinischer Abheilung noch lange vollvirulent im Gewebe erhalten. In dieser Hinsicht, wie überhaupt für die Frage der Einheilung, des Latentwerdens virulenter Bakterien im Auge ist von großem Interesse das Experiment von Stock, daß die Übertragung einer hämatogen mit Tuberkelbazillen infizierten, aber klinisch völlig abgeheilten Iris in ein weiteres Tier bei diesem eine schwere Tuberkulose hervorrief. Es ist damit auch verständlich geworden, wie so diese endogenen Uvealentzündungen (ebenso die der Sklera und Cornea), die auch beim Menschen so oft auf Tuberkulose beruhen, so sehr rezidivfähig sind, weil eben im Gewebe Bazillen einheilen und bei Gelegenheit wieder aktiv werden können [1]).

Überhaupt haben die Stockschen Versuche mannigfache Beweise dafür erbracht, daß vom Blut aus die Tuberkulose beim Kaninchen die mannigfachsten chronischen Entzündungen hervorrufen kann. Es ist das eine Bestätigung der Lehre, welche von Michel für die chronische Uveitis des Menschen bereits aus vorwiegend klinischen Gründen aufgestellt hatte.

Damit wird auch für den größten Teil der Fälle von Uveitis chronica eine rein toxische Entstehung immer unwahrscheinlicher. Andererseits erscheint durch alle diese Experimente, wie Römer ausführt, die metastatische Entstehung auch der **sympathischen Ophthalmie** nähergerückt. Diese zuerst von Berlin, später besonders von Panas, Moll, Picot vertretene, von Schmidt-Rimpler in modifizierter Form verfochtene Theorie hat in der Tat vieles für sich.

Die Leber-Deutschmannsche Theorie der Übertragung in der

[1]) Eine Einheilung, eine längere Latenz von Eitererregern ist im Auge bisher nicht bewiesen, erscheint aber an und für sich nicht ausgeschlossen, da in anderen Organen diese Möglichkeit als vorhanden angesehen wird, besonders seitens der Chirurgen.

Kontinuität, speziell in den Sehnervenscheiden, kann heutzutage nicht mehr als bewiesen gelten; die angeblichen kulturellen, mikroskopischen und experimentellen Beweise halten der Kritik nicht stand. Im Gegenteil zeigen Picots[1] und Römers[2] Versuche, daß von experimentell infizierten Augen ein Übergang in die Sehnervenbahn oder ihre Scheiden nicht oder nur schwer geschieht, während er in das zirkulierende Blut sehr schnell und regelmäßig stattfindet. Es war dies bei sehr verschiedenartigen Bakterien der Fall; Römer fand dies z. B. auch bei mehr saprophytären Arten und auch bei Bakterien, welche in ihren Dauerformen (Sporen) rel. lange nachweisbar blieben. Auch Trypanosomen (Protozoen) bewirken vom Auge aus bald Allgemeininfektion (Römer, A. Leber, Stargardt). Das Experiment spricht also eher zugunsten der Metastase.

Picot betonte bereits, daß dieser Übergang von Keimen in das Blut aus den experimentell infizierten Augen auch für die Pathogenese der sympathischen Ophthalmie bedeutsam sei, besonders weil bei dem einen Tetragenusexperiment eine metastatische Entzündung in dem anderen Auge eintrat.

Wie leicht und schnell tatsächlich von dem infizierten Kaninchenauge aus die Keime ins Blut übertreten, selbst wenn ohne Verletzung irgend welcher Gefäße nur die brechenden Medien infiziert wurden, zeigen besonders die kürzlich von Römer veröffentlichten Versuche. Römer beschränkte sich nicht allein auf die klinische Feststellung schwerer tödlicher Allgemeininfektionen, sondern untersuchte systematisch das Blut und das andere Auge verschieden lange nach der Infektion des einen Auges. Es zeigte sich, daß schon nach wenigen Stunden im anderen Auge die verimpften Keime nachweisbar wurden. Römer erklärt die Uvea sogar für eine Stelle, an welcher sie sich in größerer Zahl im Blute anhäufen.

Es fragt sich, wieweit diese Ergebnisse auf den Menschen übertragbar sind. Die klinische Tatsache, daß von vereiternden Augen aus, auch von schwerster Panophthalmie mit hochvirulenten Eitererregern nur außerordentlich selten eine tödliche Allgemeininfektion erfolgt, scheint dafür zu sprechen, daß es beim Menschen anders liegt. Allgemeine, schwere Sepsis ist extrem selten. Es dürfte dieser Unterschied daran liegen, daß bei den Picotschen und den Römerschen Experimenten gleich von vornherein zahlreiche virulente Keime ins Kammerwasser oder den Glaskörper kommen und mit diesem in die abführenden Bahnen übertreten können, bevor noch sich irgendwelche Hindernisse einschalten konnten. Bei den das menschliche Auge treffenden Wundinfektionen wird dagegen bis zu einer solchen Ausbreitung der ja doch viel weniger zahlreich eingebrachten Keime sich eine Obliteration der Abflußwege durch Zellen, Fibrin usw. haben bilden können, die Schutzkräfte sind mehr entwickelt worden. Schon die Fälle sind sehr selten, wo wir nach Bulbusinfektionen durch Fortleitung in der Kontinuität eine Meningitis entstehen sehen (vgl. S. 348 die Literatur bei de Lapersonne und bei Enslin und Kuwahara).

Damit ist aber noch nicht gesagt, daß nicht doch im Verlauf der Augeninfektion auch beim Menschen Keime in das Blut übertreten. Leichtere fieberhafte Allgemeinerscheinungen sind ja nicht so selten.

---

[1] Archives d'opht., 1898, XVIII, p. 341.

[2] Ophth. Ges. Heidelberg, 1903, S. 40. Arch. f. Augenh., 1906, LV, 4 u. 1906, LVI, 1.

Es wird jedoch besonderer Untersuchung am Menschen bedürfen, um festzustellen, ob und wieweit auch bei diesem eine leichtere Allgemeininfektion wirklich vorkommt. Wir haben bei Panophthalmie im Blut Mikroorganismen bisher nicht nachweisen können. Und wenn dies bei eigentlichen Eitererregern nur in beschränktem Maß der Fall ist, so braucht dies doch bei anderen Mikroben nicht ebenso zu sein.

Während Schmidt-Rimpler, Panas, Moll, Bach die Infektion des zweiten Auges durch Keime geschehen ließen, welche bereits im Körper vorhanden waren und jetzt durch den Reiz des Traumas, welches reflektorisch das zweite Auge disponiere, zur Lokalisation gebracht würden, ist neuerdings besonders von Römer die ältere Ansicht (Leber, Schirmer u. a.) verfochten, daß wahrscheinlich die anzunehmenden Erreger von außen in das verletzte Auge eindringen und von hier aus sich verbreiten.

Für die seltene sympathische Ophthalmie ohne vorhergegangene perforierende Verletzung würde, wenn man diese Fälle wirklich identifizieren will, allerdings ohne eine endogene Infektion auch des ersterkrankten Auges nicht auszukommen sein.

Schmidt-Rimpler hatte die metastatische Entstehung der sympathischen Ophthalmie, ohne erhebliche Allgemeinerkrankung, ohne nachweisbare metastatische Entzündung in anderen Organen, dadurch verständlich zu machen gesucht, daß er in der auf Nervenreiz beruhenden »sympathischen Reizung« eine das andere Auge vorbereitende Disposition erblickte. Mooren und Rumpf, Bach berichteten, experimentell durch Reizung der einen Seite vermehrte Eiweißausscheidung in der Vorderkammer des anderen Auges beim Kaninchen erzielt zu haben. Eine derartige Wirkung konnte jedoch von Wessely, Tornabene und Stock[1]) nicht bestätigt werden. Römer[2]) wies mit noch genaueren Methoden, nämlich mit der Hämolysinreaktion nach, daß in Wirklichkeit keinerlei sekretorische Veränderungen sich auf diese Weise erzielen lassen; er betonte mit Recht, daß die ausschließliche Erkrankung nur des anderen Auges auch daran liegen könne, daß es sich um ausschließlich augenpathogene Keime handle. Daß es solche Keime gibt, die anderweitig nur als »Saprophyten« wirken, wurde bereits im Abschnitt »Wundinfektionen« S. 84 besprochen (cf. besonders die Arbeit von Ulbrich).

Die angeblichen tierexperimentellen Beweise für die lokalisierende Wirkung einer sympathischen Reizung sind also als widerlegt anzusehen. Aber es ist zu berücksichtigen, daß bei den Versuchstieren sich ein der sympathischen Reizung des Menschen analoger klinischer Zustand (Lichtscheu, enge Pupille, vasomotorische Reizung) überhaupt nicht hervorrufen läßt. Daß aber diese vasomotorische Reizung, wo sie sich beim Menschen findet, lokalisierend wirken kann für zirkulierende Bakterien, ist keineswegs widerlegt, sondern aus Analogien der allgemeinen Pathologie durchaus annehmbar. Das würde sogar denkbar sein, wenn sekretorische Anomalien sich bei der sympathischen Reizung nicht abspielen. Ich betone das auch mit Rücksicht auf die Diskussion über doppelseitige endogene tiefe Bulbusentzündung (besonders Keratitis parenchymatosa) nach einseitigem Trauma. Zu Unrecht wird gegen diese, im übrigen schwer noch diskutierte Möglichkeit, von manchen Seiten angeführt, daß die Römerschen Versuche einen derartigen Zusammenhang endgültig ausgeschlossen hätten.

---

[1]) Klin. Monatsbl. f. Augenh., 1903, XLI, I, S. 81 und 228, cf. hier die Literatur.
[2]) Arch. f. Ophth., 1903, LVI, 3.

Damit will ich nicht die modifizierte Ciliarnerventheorie als erwiesen bezeichnen. Ihr Mangel ist aber mehr, daß es eben viele Fälle von sympathischer Ophthalmie gibt, welche nicht durch den Symptomenkomplex der sympathischen Reizung eingeleitet werden, als daß etwa die genannten Experimente ihre Unhaltbarkeit bewiesen hätten; sie haben ihr nur eine vermeintliche experimentelle Stütze genommen.

Golowin[1]) und Santucci[2]) betonen, daß der Zerfall gewisser Zellgruppen im verletzten Auge, besonders am Ciliarkörper, die Bildung von Cytotoxinen im Blut veranlassen, welche auf analoge Gewebsteile im anderen Auge angreifend wirkten. Keinesfalls erklärt sich jedoch auf diese Weise das ganze Bild der sympathischen Ophthalmie, dieser meist progressiv entzündlichen, auch nach Enukleation des sympathisierenden Auges oft schwer zerstörenden Erkrankung, welche wohl sicher eine echte Infektion des 2. Auges darstellt.

Die Auffassung von Selenkowski[3]), die er durch Experimente stützt, daß die sympathische Ophthalmie eine ausschließliche Toxinübertragung sei, indem das Gift des Staphylococcus aureus, in den Glaskörper oder in die Sehnervenscheiden gespritzt, Entzündung auf der anderen Seite hervorrief, ist zunächst insofern nicht maßgebend, als dieses Gift ganz sicher nichts mit der sympathischen Ophthalmie zu tun hat. Aber auch diese Experimente an sich erscheinen der Nachprüfung bedürftig.

Die ähnliche Angabe Gasparrinis[4]), daß durch Injektion von Diphtherietoxin sich eine Entzündung der anderen Seite experimentell hervorrufen lasse, konnte von Stock[5]) in keiner Weise bestätigt werden.

Schon der ganze klinische Verlauf der sympathischen Ophthalmie spricht gegen eine rein toxische Entstehung; höchstens die stets gutartige, nach Enukleation des verletzten Auges prompt ausheilende »Papilloretinitis sympathica« läßt daran denken. Aber auch diese Annahme wird man besser in suspenso lassen, bis über die Ätiologie der ganzen Krankheit Näheres bekannt ist. Da nach den Untersuchungen von Stock die hämotogenen Tuberkel in der Chorioidea viel schneller und vollständiger auszuheilen pflegen, als die gleiche Erkrankung im vorderen Teil der Uvea, so ist es nicht unmöglich, daß sich bei der sympathischen Ophthalmie ähnliche Umstände geltend machen könnten.

Ebenso ist die alte Theorie der Entstehung durch reinen Nervenreiz auch in der neuen von Theobald (Ophth. Record., 1904, S. 329) vertretenen Form, die sympathische Ophthalmie entspreche dem ebenfalls nichtinfektiösen Herpes zoster, nicht annehmbar. Denn eine derartige Reizung sensibler Nerven fehlt im Beginn der sympathischen Ophthalmie oft genug.

Bisherige Befunde bei sympathischer Ophthalmie.

Daß die sympathische Ophthalmie eine infektiöse Erkrankung ist und durch Übertragung von Bakterien entsteht (Leber), wird jetzt allgemein angenommen. Die eitererregenden Kokken, auf welche Deutschmann besonderen Wert legte, haben jedoch nach allgemeiner Übereinstimmung keine Beziehungen zur sympathischen Ophthalmie. Sie sind bei steriler Übertragung von sympathisierenden und sympathisch erkrankten Augen in der übergroßen Mehrzahl

[1]) Ann. d'ocul., 1905, CXXXIII, p. 233. Wratsch, 1905, Nr. 22.
[2]) La clinica oculist., 1906, VII, S. 2685.
[3]) Cf. Referat Klin. Monatsbl. f. Augenh., 1900, Beilageheft.
[4]) Ann. di Ottalm., 1901, S. 285.
[5]) Klin. Monatsbl. f. Augenh., 1903, I, S. 81.

der Fälle vermißt worden; wo sie auf Kulturen aufgingen, handelte es sich jedenfalls um Verunreinigungen oder sekundäre Ansiedlungen. Auch die von Deutschmann u. a. beschriebenen Befunde von Kokken oder Bazillen in einigen mikroskopisch untersuchten sympathisierenden Augen, einmal auch im sympathisch erkrankten und in den Sehnervenscheiden haben in keiner Weise überzeugen können. Bei diesen rein mikroskopischen Nachweisen sind außerdem Verwechslungen mit Mastzellenkörnern, Kernfragmenten usw. sehr zu beachten. Es muß vielmehr festgestellt werden, daß mit den heutigen Methoden der sichere Nachweis von Mikroorganismen, die ätiologisch in Betracht kämen, nicht gelungen ist, weder im anatomischen Präparat, noch im Tierexperiment, noch in der Kultur. Auch ich habe derartige Untersuchungen in großer Zahl vergeblich angestellt. Damit ist auch die zeitweise diskutierte Beziehung der Tuberkulose zur sympathischen Ophthalmie durchaus unwahrscheinlich resp. widerlegt[1]).

Der von Raehlmann[2]) in einem Falle mit dem Ultramikroskop erhobene Befund von Bazillen und kleinsten beweglichen Gebilden ist schon deshalb nicht allgemeiner zu verwerten, weil Bazillen von dieser Größe auch mit den gewöhnlichen Immersionen sichtbar sein müßten, bei all den vielen anderen darauf gerichteten Versuchen es aber nicht gewesen sind. Viel wahrscheinlicher oder sicher handelt es sich hier um etwas Sekundäres.

Ausgehend von der Annahme, daß die sympathische Ophthalmie eine Metastase sei, hat zur Nedden[3]) durch Injektion von Blut sympathisch erkrankter Menschen in den Glaskörper des Kaninchens geprüft, ob eine Entzündung hervorgerufen werden könne, und er berichtet, daß dies in der Tat in höherem Grade eingetreten sei, als mit Blut anderer Personen. Auch die Weiterübertragung des Glaskörpers des geimpften Tieres in den Glaskörper anderer Kaninchen rief Entzündung hervor, und in dem vierten derartig geimpften Corpus vitreum fand er durch Kultur eine eigenartige Abart der Pseudodiphtheriebazillen, die erst nach 20 Minuten langem Färben in alkoholischer Fuchsinlösung (1 : 10) als kleine Stäbchen sichtbar wurden, nach Gram deutlicher, wenn vorsichtig Alkohol benutzt wurde. Ihre Züchtung war schwierig, gelang erst durch Einbringen größerer Glaskörpermengen in Kaninchenblutserumbouillon; allmählich gewöhnten sie sich an Ascitesnährböden und Löfflersches Serum, indem sie in der Form mit den Pseudodiphtheriebazillen immer mehr übereinstimmten; sie wuchsen aber immer langsam, als leicht granulierte, grauliche Kolonien. Sie waren auffallend hitzebeständig, vertrugen 60° $^3/_4$ Stunden lang ohne abzusterben. Subkutan und intraperitoneal riefen sie umschriebene, spontan ausheilende Entzündungsherde hervor. Im Glaskörper erzeugten schon ganz geringe Mengen eine schleichende Entzündung, die zur Schrumpfung führt und analog der durch die Blutinjektionen hervorgerufenen war. Große Mengen in die Carotis communis gespritzt erzeugten oft in den Augen eine metastatische Entzündung, die nach einigen Wochen ausheilte. Im übrigen blieben die Tiere gesund.

zur Nedden selbst erhebt nicht den Anspruch, daß für diesen Bacillus der sichere ätiologische Beweis geführt sei. Wenn man aber, was noch offene Frage sei, die Möglichkeit zugäbe, daß verschiedene Keime das Bild der sympathischen Ophthalmie erzeugen könnten, so könne der gefundene sehr wohl zu ihnen gehören. Vielleicht sei er auch wegen der Schwierigkeit der Färbung und der Züchtung übersehen.

[1]) Cf. hierüber Klin. Monatsbl. f. Augenh., 1900, Beilageheft, S. 107; 1900, Bd. 38, S. 578 und Brons, Münch. med. Wochenschr., 1906, S. 1938.

[2]) Deutsche med. Wochenschr., 1904.

[3]) Arch. f. Ophth., 1905, LXII, 2.

Daß dieser Bacillus nicht konstant ist bei sympathischer Ophthalmie, ist als sicher anzusehen, da in unserer Klinik BRONS trotz genauester Wiederholung der ZUR NEDDENschen Versuche ihn bei 3 frischen Fällen von sympathischer Ophthalmie nicht fand. Auch die von ZUR NEDDEN eingeleitete Serumtherapie der sympathischen Ophthalmie (Injektion des Serums sympathisch Erkrankter) hat uns keine Resultate ergeben, obwohl wir zu verschiedenen Zeiten und wiederholt Blut entnommen haben. Wir konnten uns auch nicht davon überzeugen, daß das Blut sympathisch erkrankter Personen im Auge des Kaninchens wesentlich stärker wirkte, als das Blut Gesunder.

Der ZUR NEDDENsche Befund ist aber ein weiterer Beweis, daß es hier und da — für die überwiegende Mehrzahl gilt das nicht — Stämme aus der Gruppe der Pseudodiphtheriebazillen gibt, welche sich im Glaskörper vermehren und progressive Entzündung verursachen, und zwar nicht nur bei direkter Einimpfung, sondern auch vom Blutkreislauf aus. Es sind das ferner Bazillen, welche vom Blute aus an anderen Stellen des Körpers keine klinisch nachweisbaren Erscheinungen machen, ein Postulat, welches, wie besonders RÖMER und ULBRICH betonen, auch von den noch unentdeckten Erregern der sympathischen Ophthalmie erfüllt werden muß (cf. die Literatur über »Saprophytenimpfungen« im Abschnitt »Wundinfektionen«, S. 84).

Hervorzuheben ist an dieser Stelle, daß SCHIRMER durch Übertragung von Stücken sympathisierender Augen in den Glaskörper des Kaninchens schleichende Iridocyclitis ohne nachweisbaren bakteriellen Befund erhielt (Ophth. Vers., Heidelberg 1900, S. 189). RÖMER (ebd. 1903, S. 38) hat mit den unsichtbaren Erregern der Maul- und Klauenseuche und denen der Geflügelpocke beim Affen und bei Ferkeln eine Iridocyclitis hervorrufen können, an die sich eine Allgemeininfektion anschloß. Er hält damit ein experimentelles Analogon für geschaffen mit den bisher noch unsichtbaren Erregern der sympathischen Ophthalmie, wenn sich auch der Weg der Übertragung und Verbreitung solcher Keime nicht sicher verfolgen läßt.

X. Orbita.

Da die infektiösen Erkrankungen der Augenhöhle mit seltenen Ausnahmen durch Fortleitung aus der Nachbarschaft entstehen — nur sehr selten metastatisch —, so wird ihre Bakteriologie mit derjenigen der Umgebung zumeist übereinstimmen.

In erster Linie ist die Bakteriologie der Orbita übereinstimmend mit derjenigen der Nebenhöhlen der Nase[1]).

Es genügt in dieser Hinsicht, auf die sorgfältigen Untersuchungen und die Literatur in der Arbeit von Stanculéanu und Baupp über die Bakteriologie der Nebenhöhlenempyeme (Intern. Med. Kongr., Paris 1903, Sect. d'ophth., S. 103) und auf das Handbuch der Erkrankungen der Nase von Zarniko (2. Aufl. 1905, Karger, Berlin) zu verweisen. Die ersteren Autoren betonen, daß bei den fötiden, faulig riechenden Empyemen, welche mit Vorliebe aus der Mundhöhle von kariösen Zähnen stammen, neben Eitererregern auch anaërobe Fäulniskeime gefunden werden (nach Veillon und Zuber Bac. perfringens, B. ramosus, B. serpens, B. fragilis, Staph. parvulus, zu denen nach der Zusammenstellung im Zarnikoschen Handbuch hinzuzufügen sind Bac. liquefac. fluor. putr., Bac. pyog. foet.). Diese putriden Entzündungen der Orbita leiten sich zumeist von der Oberkieferhöhle, also in letzter Linie von den Zähnen ab, auf deren Bedeutung für die Orbitalentzündung zuerst Pagenstecher aufmerksam machte. Bei den einfach eitrigen oder eitrig-schleimigen Empyemen, die vorwiegend die anderen Höhlen betreffen, sind dagegen nur Eitererreger anzutreffen, und zwar nach der Häufigkeit geordnet (Stanculéanu und Baupp):

1. Pneumokokken.
2. » + Streptokokken.
3. » + Pneumobazillen Friedländer.
4. Streptokokken allein. 5. Staphylokokken allein.

Diese Häufigkeitsskala wird bei einem anderen Material anders ausfallen; die überwiegende Bedeutung der Pneumokokken bestätigt sich jedoch aus dem umfangreichen kasuistischen Material. Hinzuzufügen ist (s. Zarnikos Literatur, ferner Eversbusch, II. Aufl. von Graefe-Saemisch 1903, und das Sammelreferat von Brons, »Ergebnisse« von Lubarsch-Ostertag, 1900 bis 1905), daß in selteneren Fällen auch Influenzabazillen, Diphtheriebazillen, ausnahmsweise auch Meningokokken in Empyemen gefunden und als deren Ursache angesehen wurden. (Die mehrfach nachgewiesenen Pseudodiphtheriebazillen sind von unsicherer ätiologischer Bedeutung.)

---

[1]) Der Tränensack, der den »Nebenhöhlen« ja auch nahe steht, gibt, wie Fuchs zuerst mitteilte, gelegentlich zu Orbitalkomplikationen Anlaß (cf. die Literatur bei Mouzels, Thèse de Bordeaux, 1903, ferner bei Truc, Ann. d'ocul., 1900, CXXIII, S. 94, Antonelli, Ophth. Klin., 1900, Nr. 7). Es fragt sich auch, ob nicht in manchen dieser Fälle eine gleichzeitige Siebbeinerkrankung vorlag.

Weil die Nebenhöhlenempyeme so oft im Gefolge oder Verlauf allgemeiner Infektionskrankheiten vorkommen, deshalb hat man die von ihnen ausgehenden Orbitalkomplikationen früher, als man diesen nasalen Zusammenhang noch nicht kannte, so vielfach als metastatisch angesehen. Heute wissen wir, daß dem nicht so ist.

Wir müssen berücksichtigen, daß die ursächliche Sinuitis sogar durch spontane Entleerung nach der Nase ausheilen kann, während die von ihr fortgeleitete Orbitalentzündung, die einen Ausweg nicht findet, fortschreiten kann. Es kann also zu der Zeit, wo wir eine Orbitalentzündung in Behandlung bekommen, eine ursächliche Sinuitis schon ausgeheilt sein. Ich habe dies Vorkommnis bei einer Influenzasinuitis frontalis mit Orbitaleiterung durch Probetrepanation sicher nachweisen können[1]). Also nur bei ganz zwingenden Gründen dürfen wir eine Orbitalentzündung für metastatisch halten.

Unter diesen Umständen ist nicht zu verwundern, daß die Orbitalentzündungen, soweit bakteriologische Angaben darüber in der Literatur vorliegen, mit der »Nebenhöhlenbakteriologie« im wesentlichen übereinstimmen. Dieselben einzeln aufzuführen, erübrigt sich.

So sind Pneumokokken gefunden von Hirsch[2]), Kuhnt[3]), Guignot-Cabannes[4]), Faure (Thèse de Bordeaux 1903), de Lapersonne[5]), Weiss[6]), Lefrançois[7]), Axenfeld[8]), Vossius[9]), Thomson[10]).

Streptokokken, zum Teil mit Staphylokokken vermischt, von Berger, Reiss, Panas[11]), Trousseau, Axenfeld, Brand, Hirsch, Thomson (l. c.).

Staphylokokken allein Pergens, Axenfeld, de Lapersonne (l. c.), Brand, Thomson, Orlandini[12]).

Influenzabazillen, Siegrist[13]), Axenfeld-Brand[14]).

Man kann nicht sagen, daß die bei Pneumonie vorkommenden Empyeme und Orbitalentzündungen immer durch Pneumokokken, die bei Influenza durch Influenzabazillen entstünden. Im Gegenteil wechselt der Bakterienbefund auch bei ein und derselben einleitenden Ursache. Es sind ja vielfach die schon in der Nase (vielleicht auch in den Nebenhöhlen) präexistierenden Keime, welche unter dem schwächenden Einfluß der Allgemeinerkrankung Gelegenheit finden, krankheitserregend zu wirken.

de Lapersonne hält die durch Staphylokokken verursachten Fälle für relativ gutartiger, als die durch Pneumokokken, Streptokokken oder den Friedländerschen Pneumoniebacillus verursachten Eiterungen.

Die Auffassung von Fage (Ann. d'ocul. CXIII, p. 341, 1895), daß von infektiösen Nasenerkrankungen bzw. den Nebenhöhlen der Nase aus »Ozaena-

---

[1]) Deutsche med. Wochenschr., 1902, S. 713.
[2]) Prager med. Wochenschr., 1894.
[3]) Die Erkrankungen der Stirnhöhle, 1895 (F. Bergmann).
[4]) Pneumococcies oculaires, Thèse de Bordeaux, 1905.
[5]) Les complic. orbit. des sinusites. Congrès franç. d'opht., 1903.
[6]) Zeitschr. f. Augenh., 1904, X, S. 16 und 91.
[7]) Annales d'ocul., 1899, S. 21.
[8]) Deutsche med. Wochenschr., 1902, S. 713.
[9]) Zeitschr. f. Augenh., 1900, IV, S. 16.
[10]) Brit. med. journ., 1906, Sept.
[11]) Arch. d'ophth., XV, 1895, S. 129.
[12]) Jahresber. Michel-Nagel, 1904, S. 698.
[13]) Arch. f. Ophth., 1894, XL, 3/4, Anmerkung.
[14]) Inaug.-Dissert., Freiburg 1902.

bazillen« ins Auge gelangen und dort Iritis erzeugen, ist ganz unbewiesen. Es ist ja gewiß nicht unmöglich, daß einmal eine Allgemeininfektion von dort aus entsteht, die das Auge metastatisch infiziert. Aber wahrscheinlich ist dieser Zusammenhang in der Regel nicht. Nicht einmal die vielfach behauptete Toxinübertragung von der Nase und den Nebenhöhlen aus ins Auge ist über allen Zweifel erhaben; das Vorkommen von Bulbusentzündungen bei derartigen Leiden kann sich ebensogut durch eine ausschließlich lokalisierende oder steigernde Wirkung reflektorischer Zirkulationsstörungen im Anschluß an die benachbarte Erkrankung erklären, während die eigentliche Ursache der Iritis, Skleritis u. dgl. vielleicht eine andere ist.

Die seltenen Fälle von Orbitalphlegmone bei kleinen Kindern können mit Nebenhöhlenerkrankungen nicht in dem Maß in Verbindung gebracht werden, weil die Nebenhöhlen bis zum 8. Jahre noch wenig oder gar nicht entwickelt sind. Soweit es sich um Kinder der ersten Lebenswochen handelt[1]), liegt es nahe, an infizierte Geburtsverletzungen zu denken. Bei älteren Kindern[2]) kommen fortgeleitete Infektionen der Lider usw. in Betracht, ev. auch Metastasen. Erst vom sechsten Lebensjahre ab wird man mehr an eine nasale Ätiologie denken. Das jüngste Individuum meiner eigenen Beobachtung mit einem Orbitalabszeß, welcher sicher von einer Nebenhöhle (Stirnhöhle) ausging und Streptokokken enthielt, war 9 Jahre alt.

In abgekapselten Sinus-Empyemen können die Erreger verschieden schnell absterben; der Inhalt von Mucocoelen ist, wie auch ich mich mehrfach überzeugen konnte, meist steril. In der Orbita wird eine derartige Abkapselung nur selten vorkommen. Doch ist z. B. von Hirsch[3]) ein Fall mitgeteilt, bei dem der Eiter bakterienfrei war.

Interessant ist, daß gelegentlich Orbitalinfektionen nur zu einer Infiltration führen. Derartige Fälle, die mit Tumoren verwechselt werden können, können auch zurückgehen ohne Eiterung. Auf derartige Zustände sind wohl auch zum Teil die eigenartigen Fälle von Exophthalmus zurückzuführen, welche nach der temporären Resektion der äußeren Orbitalwand zurückgingen, ohne daß man einen Abszeß oder einen Tumor gefunden hatte. Ich habe einen Fall gesehen, bei dem das Orbitalgewebe bei der Eröffnung nach Krönlein sich nur derb infiltriert zeigte; erst 8 Tage später entleerte sich Eiter (Staph. aur.[4]). Übrigens sind manche vorübergehende Orbitalschwellungen bei Nebenhöhlenerkrankungen wohl als toxisch-entzündliche kollaterale Ödeme aufzufassen.

Das Vorkommen metastatischer Orbitalentzündungen soll damit nicht bestritten werden[5]). Mit einiger Wahrscheinlichkeit sind metastatische Orbitaleiterungen zwei Fälle von Pergens[6]) (der eine mit

---

[1]) Dujardin, Journ. des sciences méd. de Lille, 1888, p. 169. Leplat, Soc. belge d'ophth., 1897, Nov. (Staphylokokken). Orlandini, La clin. ocul., 1904, S. 1173.

[2]) Cabannes et Lamarque (Thèse de Faure, Bordeaux, 1903) (2 Jahre alt, Pneumokokken), Trousseau (9 Monate alt, Streptokokken und Staphylokokken), Ann. d'ocul., CXIX, 1898, p. 343, Müller, Inaug.-Diss., Würzburg 1905, S. 29.

[3]) Prager med. Wochenschr., 1894, Nr. 14. Unter 7 Fällen von Orbitalphlegmone war nur einer wahrscheinlich metastatisch.

[4]) Cf. Dissertation Gruber, Freiburg 1902.

[5]) Cf. die Dissertation von Schwend, Basel, 1890, ferner einige, freilich nur wahrscheinliche Fälle bei Axenfeld, Arch. f. Ophth., 1894, XL, p. 127, ferner Müller, Dissert., Würzburg 1905, S. 35 (Streptokokken).

[6]) Ann. d'ocul., 1895, 114, p. 279.

Friedländerschen Pneumobazillen, der andere mit Staphylococcus aureus und B. pyocyaneus); ferner der Fall, bei welchem Loeser[1]) im Orbitaleiter Bacterium coli fand. Der Fall von Reis[2]), der sich an eine Pustel der Oberlippe anschloß (Staphylokokken und Streptokokken) und bei dem sich eine umschriebene Abszeßbildung auch in der Lamina cribrosa der Sehnerven fand, wird von dem Autor als in den Venen fortgeleitet angesehen. Sicher endogen war dagegen der für die Frage der lokalisierenden Umstände sehr interessante Fall von Panas[3]) wo ein mit Elektrolyse behandeltes und teilweise thrombosierendes Angiom der Orbita während eines Typhus abdominalis vereiterte; in dem Eiter fanden sich Typhusbazillen, die wahrscheinlich durch das zirkulierende Blut dorthin gelangt waren.

Auch primär osteomyelitische Herde (v. Ammon[4]) kommen in den Wandungen der Orbita vor, nicht nur tuberkulöse, die sich bekanntlich mit Vorliebe im Jochbein entwickeln, sondern auch solche durch Eiterkokken. Morax[5]) hat interessante Befunde von Staphylokokkenosteomyelitis veröffentlicht.

Ebenso ist, besonders nach Kontusion, die Bildung eitrig periostaler Abszesse möglich; doch wird erst in Zukunft an der Hand sorgfältiger Differentialdiagnose ein Urteil darüber möglich sein, wieweit es sich um rein periostale Abszesse handelt, bei welchen endogen an der Kontusionsstelle sich zirkulierende Eitererreger niederließen, und wieweit auch hier primäre Sinusveränderungen anzuschuldigen sind, da auch in der Ätiologie der Empyeme das Trauma, speziell die Kontusion eine Rolle spielt.

Die »Tenonitis«, wie sie bei Infektionskrankheiten vorkommt, ist in ihrer seltenen eitrigen Form sicher eine bakterielle Metastase[6]). Für die nicht eitrige, »seröse« ist auch an toxische Ursachen zu denken, doch gelten hier die gleichen Überlegungen wie für die gutartigeren Formen der metastatischen Ophthalmie (vgl. S. 325).

Daß nach Operationen am Auge oder seinen Adnexen Orbitaleiterungen vorkommen, gehört zu den größten Seltenheiten, wenn wir davon absehen, daß bei Panophthalmie die Orbita durch kollaterales Ödem und Infiltration beteiligt ist. Wohl aber leiten die Orbitalgewebe mitunter eine Infektion aufwärts zu den Meningen, besonders wenn ein Auge im Zustand florider Panophthalmie enukleiert wurde, ein Eingriff, den bereits von Graefe als kontraindiziert bezeichnet hat, der aber immer wieder seine Anhänger findet. Enslin und Kuwahara[7]) haben bei einem solchen Fall aus der Ellerschen Klinik die ganze Orbita untersucht und feststellen können, wie Streptokokkenzüge (der Bulbus enthielt außerdem Bazillen und »Diplokokken«) in den Lymphspalten und Sehnervenscheiden sich bis in die Meningen fortsetzten, obwohl

---

[1]) Zeitschr. f. Augenh., 1902, VIII, S. 24.
[2]) Arch. f. Ophth., 1905, LIX, S. 155.
[3]) Arch. f. Ophth., 1904, LIX, S. 155.
[4]) Arch. f. Augenh., 1904, 49, S. 1.
[5]) Soc. d'opht. de Paris, 1905, ref. Klin. Monatsbl. f. Augenh., 1905, I, S. 435.
[6]) Fuchs, Mazza, Rollet, Ann. d'ocul., 1902, CXXVIII, S. 52, Bronner, Ophth. Soc. Transactions, 1903, XXIV, p. 209, Purtscher, Zentralbl. f. Augenh., 1904, März.
[7]) Arch. f. Augenh., 1904, L, S. 285, cf. hier auch weitere Literatur, ferner bei Brückner.

das Orbitalgewebe nicht makroskopisch verändert aussah. Die Gefährlichkeit wird wohl am größten sein bei denjenigen Bulbi, welche offene septische Geschwüre oder Wunden haben, welche das Orbitalgewebe bei der Operation direkt infizieren können, während Fälle mit einem mehr abgeschlossenen intraokularen Abszeß weniger bedenklich erscheinen.

Nach Exenteration panophthalmitischer Augen ist Meningitis jedenfalls viel seltener. In dem Falle von Pes (Klin. Monatsbl. f. Augenh., 1905, II, XLIII, S. 550) trat der Tod an Meningitis schon 3 Tage nach der Exenteration ein. In dem panophthalmitischen Bulbus fanden sich Staphylokokken, in den Meningen Streptokokken. In dem einzigen Fall von Bocci[1]), den Enslin und Kuwahara anerkennen, wurden Pneumokokken nachgewiesen. Ein weiterer, ebenfalls durch Pneumokokken verursachter Fall von Alfieri[2]) wird dagegen von ihnen mit Recht abgelehnt, weil hier eine allgemeine Pneumokokkensepsis vorlag. Die Panophthalmie, derentwegen exenteriert wurde, war selbst eine metastatische Ophthalmie und die Meningitis konnte deshalb ebensogut metastatisch entstanden sein und nicht als Folge der Exenteration.

Bei einer an septische Bulbusverletzung sich anschließenden Meningitis fand de Lapersonne im Orbitalgewebe Pneumokokken. Es gelang ihm auch experimentell, von den Sehnervenscheiden aus die Meningen zu infizieren. Solche fortgeleitete Meningitis von einer Panophthalmie aus ist verhältnismäßig selten, weil die aus dem Auge abführenden Wege schnell verlegt werden durch entzündliche Gerinnung und Gefäßthrombose.

In den bekannten Fällen, wo ein Erysipel[3]) des Gesichts oder der Lider sich in die Orbita fortsetzt, eventuell auch zu Meningitis führt, sind die Lymphscheiden der Nerven und Gefäße in den Fissuren der Orbita oder auch die Scheidenräume des Optikus, oder aber die Venen (Thrombophlebitis) als Überleitungswege für die Streptokokken anzusehen.

Die Orbita ist dann wie eines der bekannten Emissarien zu beurteilen, welche durch den Schädel, entlang den Venen und in Form einer fortschreitenden septischen Thrombophlebitis das Erysipel so oft auf die Meningen überleiten[4]). Die in der Orbita sich dabei abspielenden entzündlichen und degenerativen Veränderungen sind teils unmittelbar Folge der Streptokokken und ihrer Gifte, teils Folge der Gefäßveränderungen, teils der Kompression.

Addario[5]) erörtert, daß die Erblindung an einer Nekrose des Sehnerven liegen könne, hervorgerufen entweder durch Toxine oder durch thrombotischen Verschluß der ernährenden Gefäße; zum Vergleich hat er experimentell den Einfluß des Streptokokkengiftes und desjenigen des Staphylococcus aureus geprüft. Er injizierte ins retrobulbäre Gewebe, konnte aber schwere Sehnervenänderungen auf diese Weise nicht hervorrufen und schließt daraus, daß für die Sehnervendegeneration mehr eine Thrombophlebitis orbitae

---

[1]) Arch. di Ottalm., 1896, IV, p. 104.
[2]) Ibid., 1897, IV, p. 328.
[3]) Leber hat auf ein flüchtiges Erysipel einen Teil der ätiologisch unsicheren Orbitalentzündungen zurückführen wollen; es soll die Möglichkeit solch eines Vorkommnisses nicht bestritten werden, aber häufiger wird auch hier eine Sinuitis vorliegen.
[4]) Cf. besonders Leber, Arch. f. Ophth., 1880, S. 212 ff.
[5]) Arch. di Ottalm., 1904, XII, Fasc. 1, 2.

in Betracht komme, die sich unmittelbar auf den Sehnerven fortsetze. In Einklang mit dieser Auffassung stehen auch die Untersuchungen von Bartels (Arch. f. Augenh., 1906, LVI, S. 267). Die Auffassuug Mitvalskys, daß die frühzeitige Erblindung bei Thrombophlebitis durch Eindringen der Bakterien in die Vena centr. ret. entstehe, konnte Bartels, wie schon früher Schmidt-Rimpler, nicht bestätigen.

Experimentelle Untersuchungen über Infektion des Orbitalgewebes mit Staphylokokken enthält die Arbeit von Otschapowski (St. Petersburger ophth. Ges., 1904, ref. Jahresber. von Michel-Nagel, 1904, S. 229).

Umgekehrt kann von einer Meningitis aus eine Verbreitung von Infektionserregern in die Orbita hinein stattfinden; zunächst entlang den Sehnervenscheiden, bis zur Sklera. Es ist das freilich eine seltene Ausnahme (Axenfeld[1]), de Lieto-Vollaro[2]), und eine Infektion des

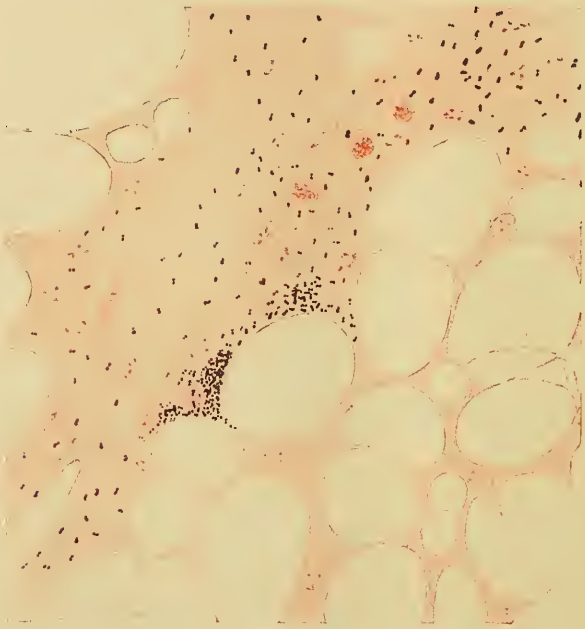

Abb. 87. Pneumokokken im Orbitalgewebe. Gram-Weigertsche Färbung.

Augeninnern ist auf diesem Wege noch nicht festgestellt. Außerdem kann das Orbitalgewebe entlang den Nerven und Gefäßen durch die Fissuren infiziert werden. Das klinische Bild der Orbitalphlegmone ist freilich auf diesem Wege nur sehr selten beobachtet worden[3]), da diese Fälle sehr schwer sind und schnell mit dem Tode enden. Mikroskopisch habe ich aber, wie beistehendes Bild zeigt, Pneumokokken bei einer Meningitiskranken tief ins Orbitalgewebe hinein verfolgen können.

[1]) Arch. f. Ophth., 1894, XL. Monatsschr. f. Psych. u. Nervenh., 1897, I, S. 415.
[2]) Klin. Monatsbl. f. Augenh., 1903, Beilageheft, Festschr. f. Manz.
[3]) Cf. die Literatur bei Axenfeld, Monatsschr. f. Nervenh., 1897, I, S. 415, ferner bei Uhthoff, Heidelberger Kongreß 1905. Ganz exzeptionell ist der Fall von Hoffmann, wo nach einer Meningitis ein abgekapselter Abszeß in dem Scheidenraum des Optikus nachgewiesen wurde.

Weeks beobachtete eine Orbitalcellulitis im Anschluß an Abszeß des Stirnlappens[1]).

Natürlich kann Orbitalphlegmone sich auch an direkte Verletzungen, sowie an infektiöse Prozesse (Traumen, Furunkel usw.) in der Nachbarschaft anschließen, so in dem Fall von Laas (Zeitschr. f. Augenh., 1902, VII, S. 179, cf. hier Literatur), der sich an einen Nasenfurunkel anschloß und Staphylococcus aureus zeigte. Solche Fälle bilden den Übergang zu den fortgeleiteten infektiösen Phlebitiden.

Eine scharfe Trennung zwischen »Orbitalphlegmone« und »Thrombophlebitis« ist überhaupt in vielen Fällen nicht möglich; am reinsten sind als »Thrombophlebitis« die absteigenden, vom Sinus cavernosus ausgehenden Formen zu beurteilen.

Die infektiöse Thrombophlebitis ophthalmica[2]) nimmt bekanntlich ihren Ausgang teils aufsteigend von vorn (infizierte Verletzungen, septische Entzündungen der Haut und ihrer Drüsen usw.), teils absteigend von einer septischen Sinusthrombose, die ihrerseits von mannigfachen Seiten (Ohr, Nasenrachenraum, Nebenhöhlen, Tonsillen, metastatisch im Verlauf von Infektionserkrankungen und septischen Zuständen) eingeleitet werden kann. In den zerfallenden und infizierten Thromben ist der bakteriologische Befund nicht immer der, welchen man nach der ursächlichen Erkrankung erwarten sollte.

So fanden zwar Nonne, Cabannes, ich selbst im Anschluß an Furunkel der Umgebung den Staphylococcus aureus in den Venen, Villard dagegen nach Furunkeln der Nase Streptokokken; Mitvalsky, dessen Untersuchungen besonders hervorzuheben sind, bei einer von den Tonsillen ausgehenden Thrombophlebitis Pneumokokken und Pneumoniebazillen, bei einem anderen nach Erysipel dagegen den Staphylococcus aureus.

Sehr eigenartig ist, daß gelegentlich von einem linksseitigen Prozeß, z. B. in der Tonsille, durch Vermittlung des Sinus cavernosus zunächst eine septische Thrombophlebitis der gegenüberliegenden Seite entstehen kann, und umgekehrt (Leber, Panas, Terson).

Fälle von Aktinomykose der Orbita sind mitgeteilt von Partsch[3]), Ransom[4]), Darier und Gauthier[5]), Coppez et Depage[6]), Vossius[7]), Koch[8]), Axenfeld[9]), Weeks[10]).

[1]) Ann. d'ocul., 1901, CXXVI, p. 66.

[2]) Bakterienbefunde cf. Günsburg, Wjestnik oft., 1895, Juli, und Arch. d'opht., 1896, XVI, p. 380. — Mitvalsky, ibid., 1896, XVI, p. 22. — R. Hoffmann, Zeitschr. f. Augenh., 1906, XVI, Ergzgsh. — Terson, Recueil d'opht., 1893. — Eversbusch, Leber, l. c. — Gillet, Thèse de Paris, 1905. — Stocker, Arch. f. Augenh, 1901, XXXIV, S. 195. — Villard, Arch. d'opht., 1895, XV, p. 477. — Müller, Dissert., Würzburg 1905. — Nonne, Münch. med. Wochenschr., 1904, S. 943. — Cabannes, Journ. med. de Bordeaux, 1904, ref. Michel-Nagel. Rochon-Duvigneaud und Onfray (Arch. de Méd. des enfants, 1905, S. 537. Staphylococcus aureus), Morax (Soc. franç. d'opht., 1905. Streptokokken, Staphylokokken). Bartels, Arch. f. A., 1906, LVI, S. 267.

[3]) Zentralbl. f. Augenh., 1893, Okt.

[4]) Brit. Med. Journ., 1896, 28. Juni.

[5]) Journ. med. de Bruxelles, 1902.

[6]) Coppez et Depage, Journ. med. de Bruxelles, 1903, Nr. 48.

[7]) Ophth. Kongr. Heidelberg, 1902, S. 210.

[8]) Koch, 2 Fälle von Orbitalphlegmone, davon 1 durch Aktinomykose bedingt. Ärztl. Verein Nürnberg. Ref. Ophth. Klinik, 1904, S. 299.

[9]) Deutsche med. Wochenschr., 1902, S. 813.

[10]) New York Eye and Ear Infirmary Rep. January, 1897.

Sachregister.

A

Abscessus siccus 294.
Abszesse, periostale der Orbita 348.
Acarus folliculorum 52.
Acne 52
Actinomykose s. Aktinomykose.
Aggressin 301.
-Immunität 301.
-Serum 303.
Aktinomyces albus 259, 267.
bei Dakryocystitis 254.
Aktinomyces hominis s. bovis 260, 261, 267.
Aktinomyceten 267.
Aktinomykose 67.
miliare der Chorioidea 330.
der Orbita 351.
Aleppo-Beule 67.
Alkohol zur Desinfektion des Lidrandes 92.
Alt-Tuberkulin 315.
Ambozeptor 300.
Anaërobe Kulturen s. Kulturen.
Anilinfarben, einfache 4.
Anilinwassergentianaviolett 6.
Anilinxylol 9.
Anreicherungsverfahren zum Nachweis von Pneumokokken 278.
Antagonismus 41.
zwischen Trachom u. Pneumokokken 166, 245, 275.
Anthrax s. Milzbrandgangrän.
Antiaggressine 301.
Antikörper 300.
Antipneumokokkenserum, Römer-Mercksches 93.
Antistreptokokkenserum 194.
Aspergillus 285.
fumigatus 90, 284, 285, 286.
Augenentzündung, ägyptische 239.

B

Babes-Ernstsche Körnchen 177.
Bacille en massue s. Xerosebacillus.
Bacille filamenteux 266.
sporulée 83.
s courts 174.
s longs 174.
Bacillo haemofilo 141.
Bacillus acidi lactici 85.
aeris minutissimus 137.
agilis 85.
albicans 40.
aurantiacus 40.
aureus 40.
aureus minutissimus 137.
butyricus 40.
candicans 85.
conjunctivitidis subtiliformis 227.
cuticularis 40.
cyanogenes 85.
dendriticus 85.
diffusus 40.
fluorescens 85, 86.
fluorescens liquefaciens 40, 86.
bei Dakryocystitis 252.
fluorescens putridus 40, 85.
fragilis 345.
funduliformis 254.
fusiformis der Vincentschen Angina 329.
granulosus s. Xerosebacillus.
inflatus 40.
lactis aërogenes 223.
latericius 40.
liodermos 40.
liquefaciens fluorescens putridus 345.
luteus 40.
megatherium 83, 86.
mesentericus 40, 83.
bei Conjunctivitis folliculosa 246.
mucosus capsulatus 222, 292.
mycoides 83, 86.
nodosus parvus 40.
ochraceus 40.
pateriformis 40.
perfringens 89, 345.
prodigiosus 85, 185.
proteus fluorescens 281.

Bacillus
proteus vulgaris 40.
pseudoconjunctivitidis 137.
pseudodiphthericus vulgaris conjunctivae s. Xerosebacillus.
pyocyaneus 89, 280, 328, 338.
bei Dakryocystitis 254.
bei atypischer Hypopyonkeratitis 276, 279.
bei Neugeborenenkatarrhen 211.
bei metastatischen Orbitalentzündungen 348.
pyogenes 89.
pyogenes foetidus 276, 345.
radiciformis 86.
ramosus 345.
des Rhinoskleroms 223.
ruber indicus 85.
sebi Meibomiani s. Xerosebacillus.
septatus s. Xerosebacillus.
serpens 345.
sporiferus 40.
subtilis 40, 81, 89, 95, 96, 293.
auf der Conjunctiva 226.
Morphologie u. Kultur 227.
Pathogenität 228.
als Conjunctivitis-Erreger 114.
bei Conjunctivitis folliculosa 246.
als fakultativer Conjunctivitis-Erreger 103.
Morphologie, Kultur, Pathogenität 83.
bei Ulcus serpens 276.
violaceus 85.
vulgaris pseudodiphthericus conjunctivae 179.
Bakterienaneurysmen bei retinalen Streptokokken-Embolien 331.
Bakterien, hämophile 18.
pleomorphe 267.
Bacterium coli 89, 220.
bei angeborener Blennorrhoe 211.
als Conjunctivitis-Erreger 113, 220.
als fakultativer Conjunctivitis-Erreger 103.
bei Conjunctivitis pseudomembranosa 189.
bei Dakryocystitis 252, 253.
bei atypischer Hypopyonkeratitis 276.
bei Neugeborenenkatarrhen 211.
bei metastatischer Ophthalmie 329.
bei metastatischen Orbitalentzündungen 348.
coli liquefaciens 87.
punctatum 87.
Bakterizidie 300.
Bazillen, gramnegative, bei Dakryocystitis 252.
Herberts intraepitheliale 291.
pyogene, bei Dakryocystitis 254.
„tuberculoide“ 312.
Benzin zur Desinfektion des Lidrandes 92.
Bindehaut 22, 100.
Diphtherie, chronische 188.
„Diphtheroide“ 183, 184.
Entzündungen, pseudomembranöse 186.
Erkrankungen, follikuläre 118.
Gonorrhoe 208.
Immunität nach Pneumokokkenconjunctivitis 167.
Infektion, intrauterine 211.
Konkremente 266.
Maserndiphtherie 190.
Pemphigus 189.
Pneumokokkenimmunität bei Erwachsenen 165.
Scharlachdiphtherie 190.
Teilnahme an der Abrin-Immunität 114.
Teilnahme an der Diphtherie-Immunität 114.
Teilnahme an der Pneumokokken-Immunität 115.
Tuberkulose, endogene 121.
bei Liderkrankungen 69.
bei Keratitis 288.
Blastomyceten bei Frühjahrskatarrh 231.
bei Chalazion 64.
Blastomykosis cutis 69.
Blennorrhoe, angeborene 211.
gonorrhoische 208.
nicht gonorrhoische 210.
und Trachom 239.
Blennorrhoea neonatorum ohne bakteriologischen Befund 211.
durch Bacterium coli 220.
durch Pneumokokken 165.
Blepharoconjunctivitis 147, 148.
Blepharitis 50.
squamosa 50.
trichophytica 66.
ulcerosa 52.
Blutagar, Pfeiffersches 196.
Blutnährboden, Pfeifferscher, für Koch-Weeks-Bazillen 131.
Blutserum, Löfflersches 18.
Botryomykose 70, 287.
Buchners Verfahren zur anaeroben Züchtung 20.

C

Caruncula lacrimalis Furunkel 57.
Cataractinfektionen 87.
Chalazion 61, 184.
bazillen 62.
conjunctivitis 62.
Charbon s. Milzbrandgangrän.
Ciliarnerventheorie, modifizierte 341.
Cilieneinheilung 91.
Coccus albus non liquefaciens 34.
Conjunctivite subaiguë 145, 147.
Conjunctiva, Aktinomykose 230.
endogen toxische Entzündung 98.

Conjunctiva 22, 100.
Gewinnung von Untersuchungsmaterial 1.
Lepra maculo-anaesthetica 310.
Lepra tuberosa 308.
Mischinfektionen 107.
Rotz 230.
Soor 230.
Tuberkulose, endogene 249.
Ulcus molle 230.
Conjunctivitis, Allgemeines 100.
aktinomykotische 230.
cruposa 174.
diphtherica 174.
folliculosa 240, 245.
granulosa s. Trachom.
impetiginöse 233.
katarrhalische, bakteriologicher Befund 105, 106.
endogene 118.
metastatisch-gonorrhoische 118.
mit negativem bakteriologischen Befund 117.
neonatorum, bakteriologischer Befund 105.
phlyctaenulosa 114, 232.
bakteriologischer Befund 105.
postblennorrhoische 240.
postoperative 74.
durch gramnegative Diplokokken 199, 207.
pseudomembranosa 173, 188.
bakteriologischer Befund 105.
Krankenhausepidemien 195.
purulenta, bakteriologischer Befund 105, 106.
durch Wirkung von Toxinen 116.
Conjunctivitiserreger, fakultative 103.
Cornea s. Kornea.
Corpus ciliare, Lepra maculo-anaesthetica 310.
Corynebacterium diphtheriae s. Diphtheriebazillen.
pyogenes 87.
Cytorrhyktes Guarneri 294.
luis 321.
Cytotoxin-Retention (Römer) 93.
Czaplewskis Modifikation der Gramschen Färbung 6.

D

Dakryoadenitis, eitrige 269.
metastatisch-gonorrhoische 210, 212, 270.
Dakryocystitis 90, 248.
durch Bacterium coli 220.
durch Bacillus pyocyaneus 280.
bei Neugeborenen 256.
durch Streptokokken 193.
Dakryophlegmone, durch Streptokokken 193.
Deckglasdiagnose 102.
Diffusionsiritis 190.
Diphtherie, klinisch-bakteriologische Diagnose 186.
Serumtherapie 186.
Diphtheriebazillen 281, 295.
Agglutination 180.
atoxische 181.
bakterizides Serum 185.
bei Blennorrhoea neonatorum 211.
als Conjunctivitis-Erreger 113.
bei Conjunctivitis pseudomembranacea 216.
Färbung 176.
Kultur 176.
Mischinfektion mit Eitererregern 188.
Morphologie 174.
bei Nebenhöhlen-Empyemen 345.
Neissersche Körnchenfärbung 187.
Notwendigkeit der Kultur 102.
Pseudomembranbildung 173.
Diphtherieserum, antitoxisches 295, 296.
bakterizides 296.
Diphtheroide 183, 184.
Diplobacillus Morax-Axenfeld 91, 289.
bei Blepharitis ulcerosa 54.
bei Chalazion 62.
bei Dakryocystitis 252.
bei Hornhautinfiltraten 271.
bei Hypopyonkeratitis 303, 304.
Kapselbildung 150.
bei Keratitis fasciculosa 272, 275.
bei Maserconjunctivitis 229.
bei Neugeborenenkatarrhen 211.
Petitscher Typus 155, 274, 275.
Reinkultur-Impfungen beim Menschen 103.
bei skrofulösen Entzündungen 235.
bei Trachom 238, 239, 242.
bei trachomatösen Hornhautgeschwüren 282.
im Tränensack 248.
bei Ulcus serpens 274, 276.
als Ursache der phlyktänulären Keratoconjunctivitis 114.
Diplobazillen-Conjunctivitis 144.
Differentialdiagnose 159.
Diplobacille liquéfiant von Petit 155.
mit Follikelbildung 246.
Historisches 144.
Klinisches Bild 147.
Kultur 151.
Morphologie der Bazillen auf der Kultur 153.
Pathogenität 158.
Resistenz 154.
Sekretbefund 150.
Therapie 160.
geographische Verbreitung und Epidemiologie 145.
Diplokokken, gramnegative 198.
bei Dakryocystitis 254.
Differentialdiagnose 203.
Notwendigkeit der Kultur 102.
Diplococcus albicans 35.
tardissimus 35, 198.

Diplococcus tardus 35.
amplus 34.
citreus conglomeratus 37.
crassus 201.
flavus bei Neugeborenenkatarrhen 211.
fluorescens liquefaciens foetidus 40.
Fränkel-Weichselbaumscher 168.
lanceolatus 168.
pharyngis flavus I, II, III 202.
pneumoniae 168.
roseus 40.
siccus 202.
der Sputumseptikämie 168.
Disposition für Conjunctivitis 109.
Ducrey-Kreftingsche Bazillen (Ulc. molle) 69.

E

Ektoplasma (Kapsel) 12.
Ekzem, akutes 51.
impetiginöses 52.
Endotoxine der Pneumokokken 300.
Entzündungen, intraokulare endogene rheumatische 330.
Entzündungen, skrofulöse 118, 232.
Tuberkulinreaktion 235.
Opsoninindex 237.
Epidemien, akute, Ätiologie 102.
Erysipel 58, 349.

F

Fadenpilze bei Trachom 241.
Favus 65, 258.
Febris recurrens, metastatische intraokulare Entzündungen 330.
Folliculosis conjunctivae 245.
Follikel bei Pneumokokkenconjunctivitis 166.
Framboesia Brasiliana 69.
Friedländers Bazillen s. Pneumobazillen.
Frühjahrskatarrh 118, 229.
Fungi imperfecti 241.

G

Gangrän der Lider 59.
Gefäßbändchen durch Pneumokokken 275.
Geflügelpocke, Erreger 344.
Geißelfärbungen 14.
Gentianaviolett s. Anilinwassergentianaviolett.
Giemsa-Färbung 17.
Glaskörper-Eiterungen 80.
Impfung 21.
Lepra tuberosa 309.
Schimmelpilz-Infektion 287.
Globi 307.
Glycerinäthergemisch 10.
Gonokokken bei angeborener Blennorrhoe 211.
bei Conjunctivitis pseudomembranacea 189.
Gonokokken bei Dakryoadenitis 270.
bei Dakryocystitis 254.
der Neugeborenen 256.
Differentialdiagnose 203.
histologischer Befund 197.
Immunisierung 197.
Morphologie und Kultur 196.
bei Trachom 238, 239, 240.
Verhalten im Tierkörper 197.
Gonokokken-Infektion, Empfänglichkeit 209.
Klinisches Bild 208.
milder Verlauf 209.
bei bestehendem Trachom 209.
Gonorrhoe, milde 208.
Gramsche Färbung 5.
Weigerts Modifikation für Schnitte 8.
Gramnegative Keime 8.
Grampositive Keime 8.

H

Haarpilze 267.
Hackensplitterverletzungen 81, 84.
Hämoglobinhaltige Nährböden s. Nährböden.
Hämolyse durch nicht pathogene Staphylokokken 219.
Hämolysinreaktion 341.
Hämophile Bakterien s. Bakterien.
Hämorrhagien bei Pneumokokkenconjunctivitis 164.
Hautkokken 35.
Hefekolonien auf der normalen Bindehaut 40.
Hefen bei Blastomykosis cutis 69.
beim Chalazion 64.
bei Frühjahrskatarrh 230.
bei Keratitis 288.
Heilserum, Behringsches 188.
Herpes tonsurans 66.
Heubacillus s. Bacillus subtilis.
Hoffmanns Modifikation der Spirochaeten-Färbung 17.
Hordeolum 55.
Hornhaut s. Kornea.
Hornhaut, Impfung 20.
Hornhautabszess, metastatischer 322.
Hornhautinfektionen, endogene 322.
Serumtherapie 58, 59, 61, 92, 188, 194, 237, 295—305, 344.
Hornhautinfiltrate durch Hefe 85, 288.
Hornhautkomplikationen bei Diplobazillenconjunctivitis 148.
Hornhautnarben, adhärente als Infektionsweg 279.
Hyperaemia marginalis 50.
Hypopyonkeratitis s. Ulcus serpens.
atypische H. 273, 274, 275.

I J

Jadassohns Modifikation der Gramschen Färbung 6.
Immunisierung, aktive 318.
gegen Pneumokokken 298.

Immunisierung, passive 318.
Immunität, allgemeine Teilnahme des Glaskörpers 93.
der Hornhaut 94.
des Kammerwassers 93.
Impetigo contagiosa 52.
Impfkeratitis durch Staphylokokken 273.
nach Trigeminusdurchschneidung 294.
Index, opsonischer 318, 319.
phagocytärer 318.
Infektionen, postoperative, durch saprophytische Mikroorganismen 186.
Influenza, inkraokuläre Entzündungen 330.
Influenzabazillen 88, 224.
bei atypischer Hypopyonkeratitis 276.
bakterizide Immunität 138.
als Conjunctivitis-Erreger 114.
als fakultative Conjunctivitis-Erreger 103.
bei Dakryoadenitis 270.
bei Dakryocystitis 252, 254.
bei Masernconjunctivitis 120, 229.
Morphologie, Kultur 137.
bei Nebenhöhlen-Empyemen 345.
bei Neugeborenenkatarrhen 210, 211.
bei Orbitalabszess 330.
bei Orbitalentzündungen 346.
bei Trachom 241.
im Tränensack 141, 250.
Vorkommen am Auge 138.
bei metastatischer Ophthalmie 330.
Influenzagruppe, Stäbchen der, bei Dakryocystitis 248.
Inulinwasser, Hissches 172.
Jod-Jodkalilösung 6.
Jodreaktion bei Leptothrix buccalis 258, 259, 265.
Iridocyclitis, schleichende 86, 328.
durch Bacterium coli liquefaciens 87.
„ Bazillen der Influenzagruppe 87.
„ Bazillen der Subtilisgruppe 86, 87.
„ Pneumokokken 87.
„ Saprophyten 86.
„ Staphylococcus pyogenes albus 87.
Iris, Lepra maculo-anaesthetica 310.
Iritis bei Pneumokokkenconjunctivitis 165.
metastatica 332.
experimentelle 339.

K

Kalk, kohlensaurer, in Konkrementen der Tränenröhrchen 258.
Kammer, vordere, Entnahme von Untersuchungsmaterial 3.
Kapseln 12.
Kapselfärbungen 11, 12.
Karbolfuchsin, verdünntes 4.
Karboltoluidin nach Thomson 10.
Kartoffelbacillus s. Bacillus mesentericus.
Katarrhe, akute, schleimig-eitrige, bakteriologischer Befund 105.
subakute, bakteriologischer Befund 105.
Keratitis annularis parenchymatosa 323.
dendritica 293, 294.
disciformis 294.
eitrige 272.
bei Diphtherie 281.
fasciculosa 235, 272, 285.
durch Pneumokokken 275.
durch Hefe 85.
neuroparalytica 293, 294.
pannosa (leprosa) 309.
parenchymatosa 323.
punctata leprosa 306, 309.
superficialis 291, 292.
scrofulosa 272.
Keratoconjunctivitis phlyctaenulosa 232.
Keratomalacie 275.
Keratomykosis aspergillina 273.
Keulenbacillus s. Xerosebacillus.
Koch-Weeks-Bazillen 289.
bei Conjunctivitis pseudomembranacea 189.
bei Dakryocystitis 254.
bei Masernconjunctivitis 229.
Mischinfektionen 130.
Morphologie 133.
bei Neugeborenenkatarrhen 210, 211.
Reinkultur-Impfungen beim Menschen 103.
Resistenz der Kultur 133.
bei skrofulösen Entzündungen 235.
toxische Eigenschaften 135.
bei Trachom 238, 239, 240, 242.
Koch-Weeks-Bazillen-Conjunctivitis.
Differentialdiagnose 136.
geographische Verbreitung, Epidemiologie 124.
Historisches 122.
Immunität 135.
Klinisches Bild 126.
Kultur 130.
Pathogenität, Disposition 135.
Sekretbefund 128.
Therapie 135.
Übertragung, Prophylaxe 133.
Körnchenfärbung, Neissersche 16.
Körperchenzellen 241.
Kolbendrusen bei Konkrementen der Tränenröhrchen 260.
Komplemente 300.
Konservierung von Kulturen s. Kulturen.
Kornea 271.
Beteiligung an der Bindehaut-Diphtherie 188.
Botryomykose 287.
Diplobazilleninfektion 271, 272.
einfache Infiltrate 272.
Fibrom 288.
Gewinnung von Untersuchungsmaterial 2.

Kornea
Infektionen mit Influenzabazillen 282.
Infektionen mit Koch-Weeks-Bazillen 282.
Infektionen mit pathogenen Schimmelpilzen 284.
katarrhalische Ulcerationen 272.
Lepra maculo-anaesthetica 310.
Lepra tuberosa 308.
Nekrose durch Diphtherietoxin 295.
Nekrose bei Masern 229.
Nekrose durch Soor 230.
Pneumokokkeninfektionen bei Kindern 276.
Ringabszeß 281, 322.
Spirochaeten 320, 323.
Streptokokkeninfektionen 192.
trachomatöse Infiltrate 282.
Teilnahme an der allgemeinen antitoxischen Immunität 95.
Teilnahme an der allgemeinen Bakterien-Immunität 95, 303.
Tuberkel 323.
Ulcus internum 323.
Kulturen, anaërobe 19.
konservierte 20.

L

Lepra 306.
makulo-anästhetische 309.
tuberöse 306.
Leprabazillen 306, 307, 308, 309, 310, 324.
Schnittfärbung nach Baumgarten 16.
Leprazellen 307, 310.
Leprome 307, 308, 309, 310.
Leptothrix 258, 259, 264, 265, 266, 267.
buccalis 258, 259, 265.
Leukämie, akute 326.
Leukocidin 36.
Leukonostoc 171.
Levaditis Färbung 17.
Lider 49.
Abszeß 57.
Furunkel 55.
Gangrän, senile 60.
Lepra tuberosa 308.
Milzbrand 60.
Ulcus durum 320.
Linse bei Lepra maculo-anaesthetica 310.
bei Lepra tuberosa 309.
Löfflers Blutserum s. Blutserum.
Diphtheriebazillen s. Diphtheriebazillen.
Methylenblau s. Methylenblau.
Modifikation der Gramschen Färbung 6.
Universalmethode s. Methylenblau.
Luftkokken bei Masernconjunctivitis 229.
Luftstäbchen s. Xerosebazillen.

M

Malleus 68.
Masern, Pneumokokkenconjunctivitis nach M. 164, 165.
Masernconjunctivitis 229.
Mastzellen 11.
Maul- und Klauenseuche, Erreger 344.
Meningococcus intracellularis 198, 200.
Agglutination 201.
auf der Bindehaut 205.
bei Conjunctivitis pseudomembranosa 189.
Differentialdiagnose 201, 203.
Kultur 201.
bei metastatischer Ophthalmie 334.
Morphologie 200.
im Nasenrachensekret Gesunder 205.
bei Nebenhöhlenempyemen 345.
Resistenz gegen Austrocknung 205.
Tierpathogenität 202.
Verhalten zu Zuckerarten 201.
Metastatische Ophthalmie 325.
Methylenblau 4.
polychromes 10.
Methylgrün s. Pappenheimsche Färbung.
Micrococcus albicans amplus 198.
albus non liquefaciens 34.
aquatilis 40.
ascoformis 287.
aurantiacus 37, 50.
candicans 32, 34, 49.
carneus 40.
catarrhalis 198, 199.
Agglutinationsversuche 200.
bei Dakryocystitis 254.
Differentialdiagnose 203.
Kultur 199.
pathogene Bedeutung für die Bindehaut 207.
Resistenz 200.
Tierpathogenität 200.
Verhalten gegen Zuckerarten 200.
cereus albus 35.
cinereus 202.
cinnabareus 40.
citreus 37.
concentricus 35.
conjunctivitidis minutissimus 217.
coronatus 40.
coryzae 40.
epidermidis albus 34.
flavus 37.
„Forma sarciniaca“ 38.
flavus desidens 37.
luteus 37, 50.
„Forma sarciniaca“ 38.
bei Neugeborenenkatarrhen 211.
prodigiosus 40.
pyogenes albus 35.
roseus 38, 40, 85.
subflavus 37, 198.
sulfureus 37, 50.
sulfureus tardigradus 37.
tetragenus 38, 339.
Microsporon trachomatosum 241.
Milzbrandgangrän der Lider 60.
Molluscum contagiosum 64.
Molluscumkörperchen 65.

Monokalziumphosphat in Konkrementen der Tränenröhrchen 258.
Morphaea alba 307.
Mucocoelen 347.
L. Müllersche Bazillen s. Influenzabazillen.

N

Nährböden, hämoglobinhaltige 18.
saure, für Streptotricheen 263.
serumhaltige 18.
Thalmannsche 197.
Narben, adhärente, als Infektionswege 96.
Nasenschleimhaut, Trachom 245.
zur Neddens Bacillus des infektiösen Randgeschwürs 159, 271, 282, 288.
Differentialdiagnose 290.
Impfversuche 290.
bei Keratitis neuroparalytica 294.
klinisches Bild der Hornhautgeschwüre 289.
Kultur 289.
Morphologie 289.
zur Neddens Befund bei sympathischer Ophthalmie 343.
Neissersche Körnchenfärbung s. Körnchenfärbung.
Nervi ciliares.
Lepra maculo-anaesthetica 310.
Lepra tuberosa 309.
Nervus lacrimalis.
Lepra maculo-anaesthetica 310.
Nervus opticus.
Lepra maculo-anaesthetica 310.
Lepra tuberosa 309.
Neugeborene, normale Bindehaut 23.
Neugeborenenkatarrhe,
klinisches Bild 208.
nicht gonorrhoische 210.
durch Pneumokokken 165.
Neuritis, lepröse 309.
Neutuberkulin T. R. 316, 318.
Nicollesche Thioninfärbung 5, 10.
Noma der Lider 60.

O

Oidium albicans 85.
Oospora 267.
Ophthalmia angularis 147.
neonatorum, bakteriologischer Befund 105.
Ophthalmie, metastatische 325.
Bakterienbefunde 325—340.
chirurgische Form 329.
puerperale Form 329, 331.
kryptogenetische 329.
isolierte 338.
bei Meningitis cerebrospinalis epidemica 334.
gutartige 326.
experimentelle 338.
Ophthalmie, sympathische 339, 342.
Opsonin 317, 318, 319.
Opsoninlehre 300, 317.
Orbitalentzündungen 345.
metastatische 347.
traumatische 348.
erysipelatosa 349.
Aktinomykose 351.
Thrombophlebitis 351.
Osteomyelitis 348.
Ozaenabazillen s. auch Pneumobazillen 88, 159, 222, 292.
bei atypischer Hypopyonkeratitis 276.

P

Pannus scrofulosus 235.
trachomatosus 214, 240, 242, 274.
Panophthalmie durch Bacterium coli 220.
durch Bacillus pyocyaneus 280.
gazeuse 89.
postoperative 88.
metastatische 325.
spontane 338.
Verletzungs- 88.
tuberkulöse 329.
Panophthalmie-Bazillen 81, 83.
Papilloretinitis sympathica 342.
Pappenheimsche Färbung 10.
Parinaudsche Conjunctivitis 118, 231.
Scholtzscher Bacillus 231.
Parotitis epidemica, Beteiligung der Tränendrüsen 269.
Pediococcus cerevisiae 40.
Penicillium glaucum 286.
Pericystitis 253, 254.
Petitscher Typus der Diplobazillen 155.
Pfeiffersche Bazillen s. Influenzabazillen.
Phlogosin (Leber) 36.
Phlyktänen 232.
Phlyktänenartige Bildungen bei Pneumokokkenconjunctivitis 164.
Pick-Jacobsohnsche Färbung 5.
Pigment 11.
Pilzkonkremente 257.
Pneumobazillen 88, 159, 222, 290, 292.
bei Chalazion 62.
als Conjunctivitiserreger 114.
bei Conjunctivitis pseudomembranacea 189, 224.
bei Dakryocystitis 225, 252, 253.
Differentialdiagnose 225.
als fakultative Conjunctivitiserreger 103.
bei Hypopyonkeratitis 226.
bei infektiöser Thrombophlebitis ophthalmica 351.
Kapsel 225.
bei Keratomalacie 226, 275.
Kultur 225.
bei metastatischer Ophthalmie 329.
bei metastatischen Orbitalentzündungen 348.
bei Nebenhöhlenempyemen 345.

Pneumobazillen
bei Neugeborenenkatarrhen 211, 224.
bei Orbitalentzündungen 346.
Pathogenität 225.
bei serpiginöser Keratitis 276.
bei Ulcus corneae 226.
Pneumobazillen-Conjunctivitis 222, 224.
Pneumokokken 88, 90, 91, 92, 94, 96, 224, 271, 289, 349.
Agglutination 172.
bei angeborener Blennorrhoe 211, 212.
als Conjunctivitis-Erreger 113.
bei Conjunctivitis pseudomembranacea 189.
bei Dakryoadenitis 270.
bei Dakryocystitis 248, 249, 250, 251, 252, 253, 254.
bei Dakryocystitis der Neugeborenen 256.
Differentialdiagnose 168, 193.
bei eitriger Keratitis 273, 274, 275, 276, 277, 278.
bei eitriger Tenonitis 328.
als fakultative Conjunctivitis-Erreger 103.
bei infektiöser Thrombophlebitis ophthalmica 351.
Kapsel 167, 168.
bei Keratitis fasciculosa 272.
bei Keratomalacie 275, 278.
Kettenbildung 168, 169.
Kultur 168.
bei Masernconjunctivitis 229.
in metastatischen Netzhaut- und Aderhautherden 327.
bei metastatischer Ophthalmie 329, 333.
Mischinfektionen 168.
Morphologie 168.
bei Nebenhöhlen-Empyemen 345.
bei Neugeborenenkatarrhen 210, 211, 213.
auf der normalen Bindehaut 38, 167.
bei Orbitalentzündungen 346.
bei Ringabszess der Kornea 281.
bei skrofulösen Entzündungen 235.
bei Trachom 238, 239, 240.
bei trachomatösen Hornhautgeschwüren 282.
Virulenz 172.
Wachstum auf Blutagar 172.
Pneumokokken-Conjunctivitis mit Follikelbildung 246.
Historisches 162.
Klinisches Bild 164.
Sekretbefund 167.
Übertragung, Empfänglichkeit 166.
Vorkommen, geographische Verbreitung 163.
Pneumokokken-Immunität 93, 297.
prophylaktische 94.
Pneumokokken-Infektion bei bestehendem Trachom 166.
Pneumotoxin 299.
Polychromes Methylenblau s. Methylenblau.
Präaurikulardrüse,
Schwellung bei Pneumokokken-Conjunctivitis 165.
Schwellung bei Rotz der Conjunctiva 230.
Schwellung bei lakrimaler Streptokokken-Conjunctivitis 190.
Prantersche Orceïnlösung 10.
Proteus bei Lidgangrän 85.
bei Dakryocystitis 254.
bei Masernconjunctivitis 229.
bei Ulcus serpens 277.
Pseudoaktinomykose 261.
Pseudoconjunctivitis 256.
Pseudodiphtheriebazillen (s. auch Xerosebazillen) 177, 323.
Agglutination 180.
Hofmann-Löfflersche Form 177, 178, 179.
bei Nebenhöhlen-Empyemen 345.
im Rachen 180.
bei sympathischer Ophthalmie 343, 344.
im weiblichen Genitalkanal 180.
Pseudogonokokken 34, 63, 185, 198, 209, 212, 218.
Pseudoinfluenzabazillen 138, 139.
bei Neugeborenenkatarrhen 211.
Pseudomembranen bei Pneumokokken-Conjunctivitis 162, 164, 165.
durch ungiftige Bazillen 183.
Pustula maligna s. Milzbrandgangrän.
Pyocyaneus-Conjunctivitis 280.
Pyocyanin 280.
Pyronin s. Pappenheimsche Färbung.

R

Randgeschwür, infektiöses 282, 288.
Randkeratitis, infektiöse 271.
Rand, progressiver, bei Ulcus serpens 278.
Reizung, sympathische 341.
Resorcin s. Pappenheimsche Färbung.
Retina bei Lepra maculo-anaesthetica 310.
bei Lepra tuberosa 309.
Retinitis septica 326.
metastatica 325.
Rhinosklerom 67.
Rhinosklerombazillen 292.
Rosahefe 63, 185.
bei atypischer Hypopyonkeratitis 288.
Rotz 68.
Rotzbazillen, Morphologie und Kultur 230.

S

Saccharomyces s. Hefen 288.
Safranin 6.
Sarcina alba 38.
aurantiaca 38, 63, 85, 185, 198.
flava 38.
lutea 38, 85.

Sarcina rosea 38.
tetragena 38.
Sarcinen im Bindehautsekret 219.
bei Dakryocystitis 254.
gramnegative 198, 202.
Schimmelpilze auf der normalen Bindehaut 40.
Schimmelpilzkeratitis 273.
Schulfollikel 245.
Schweineserumnutroseagar, Wassermannsches 196.
als Nährboden für Koch-Weeks-Bazillen 130.
Schwellungskatarrh, akuter, durch Diplobazillen 148.
Schwellungskatarrh, epidemischer, Ätiologie 102.
Selbstinfektion 112.
durch Pneumokokken 167.
Septikopyämie, puerperale 329.
Sera, antitoxische 95, 296.
bakterizide 300.
polyvalente 301, 302.
Serum-Agar, Wertheimsches 18, 196.
als Nährboden für Koch-Weeks-Bazillen 130.
Silberspirochaeten 321.
Sinusempyeme, abgekapselte 347.
Sklera, Lepra 309.
Schimmelpilzinfektion 287.
Metastatischer Abszeß 333.
Skrofulose 232.
Disposition zu Trachom 243.
Soor 67.
Spirochaeta pallida 319, 320, 323, 324.
Färbung im Ausstrich nach Giemsa 17.
Färbung im Schnitt nach Levaditi 17.
Spirochaeta perfringens 321.
Sporenfärbungen 15.
Staphylase 253.
Staphylococcus
albus non liquefaciens 34.
brevis 34.
cereus albus 35.
cereus flavus 37.
citreus 37.
epidermidis albus 33, 34, 49.
habanensis 34.
parvulus 345.
pyogenes albus 34, 35.
pyogenes aureus 35, 50, 53, 54, 88, 92.
bei Conjunctivitis pseudomembranosa 189, 216, 217.
bei Dakryocystitis der Neugeborenen 256.
bei eitriger Dakryoadenitis 270.
bei infektiöser Thrombophlebitis ophthalmica 351.
bei Keratomalacie 275.
bei Maserconjunctivitis 219.
bei metastatischer Ophthalmie 333.
bei metastatischen Orbitalentzündungen 348.
Staphylococcus pyogenes bei Neugeborenenkatarrhen 211, 215.
bei Orbitalentzündungen 347, 351.
Toxin 216.
pyogenes citreus 37, 88.
Staphylokokken
bei atypischer Hypopyonkeratitis 276.
als Conjunctivitis-Erreger 113.
bei Conjunctivitis folliculosa 215, 246.
bei Dakryocystitis 248, 251, 252, 253.
bei Dakryocystitis der Neugeborenen 256.
bei eitriger Keratitis 273.
bei Keratitis fasciculosa 272, 275.
bei Maserconjunctivitis 229.
bei metastatischer Ophthalmie 333.
bei Nebenhöhlen-Empyemen 345.
bei Orbitalentzündungen 346.
bei orbitaler Osteomyelitis 348.
bei Parinauds Conjunctivitis 231.
bei postoperativer Conjunctivitis 215.
bei Ringabszeß der Kornea 281.
bei skrofulösen Entzündungen 232.
Staphylokokken-Conjunctivitis 215.
Staphylokokken-Serum 94.
Staphylokokken-Skrofulose 233.
Staphylokokken, virulente, Notwendigkeit der Kultur 102.
Staphylokokken, weiße
bei Blepharitis 51.
bei Blepharitis ulcerosa 53.
bei Chalazion 62.
auf der Conjunctiva 32.
an den Lidern 49.
im normalen äußeren Gehörgang 50.
pyogene Eigenschaften 32.
Staphylolysin 36.
Streptobazillen 69.
Ducreysche 230.
Streptococcus pyogenes 192.
brevis 194.
im Glaskörper 192.
erysipelatos 194.
longus 194.
malignus s. Str. pyogenes.
mitior sive viridans 194.
mucosus 170, 193, 194.
Differentialdiagnose 171.
puerperalis s. Str. pyogenes.
pyogenes 189.
Antikörper-Bildung 194.
bei Conjunctivitis pseudomembranacea 216.
bei Dakryoadenitis 270.
Differentialdiagnose 192, 193.
im Glaskörper 192.
Hämolyse 194.
bei Impetigo contagiosa 190.
Kultur 193.
bei Maserconjunctivitis 229.
bei Maserndiphtherie der Bindehaut 190.
Merkmale 191.
bei metastatischer Ophthalmie 330.

Streptococcus pyogenes
bei phlegmonöser Dakryocystitis 253.
Pseudomembranbildung 173.
bei puerperaler eitrig-metastatischer Ophthalmie 329, 331.
bei Scharlachdiphtherie der Bindehaut 190.
Sekretpräparat 191.
Serumtherapie 94, 194, 295.
im Tränensacksekret 192.
Vergärung von Zuckerarten 194.
bei Verletzungs-Panophthalmie 89.
Virulenz 194.
Wachstum auf Blutagar 172.
scarlatinosus s. Str. pyogenes der Schleimhäute 168, 169, 193.
septicus s. Str. pyogenes.
Streptokokken
bei atypischer Hypopyonkeratitis 276.
bei Chalazion 62.
als Conjunctivitis-Erreger 113.
bei Dakryocystitis 248, 251, 252, 253.
bei eitriger Keratitis 273, 276.
als fakultative Conjunctivitis-Erreger 103.
bei infektiöser Thrombophlebitis ophthalmica 351.
bei Keratomalacie 275.
bei Masernconjunctivitis 120.
bei Nebenhöhlen-Empyemen 345.
bei Neugeborenenkatarrhen 210, 211.
auf der normalen Bindehaut 39.
bei Orbitalentzündungen 346.
bei Retinitis septica 328.
bei Ringabszeß der Kornea 281.
Verhalten zu Blutagar 194.
Streptokokken-Conjunctivitis
Deckglas-Diagnose 191.
lakrimale 165, 190.
Streptokokken-Diphtherie 296.
Streptokokken-Immunität 94.
Streptokokken-Sepsis bei Masern 229.
Streptokokken-Serum 94, 295, 296.
Streptothrix Foersteri 259, 265, 267.
Streptothrix auf der Bindehaut 40.
auf der Cornea 282.
Streptotrichie, Streptotricheen s. Tränenröhrchen.
Subtilis s. Bacillus subtilis.
Sycosis simplex 53.
staphylogenes 53.
Symbiose 42.
Sympathische Ophthalmie 342.
Syphilis 319.

T

Tannin-Orange 10.
Tenonitis 328, 348.
Tetanus 95.
antitoxisches Serum 95.
Tetragenus 219.
bei Dakryocystitis der Neugeborenen 256.
Thioninfärbung s. Nicollesche Thioninfärbung.
Thrombophlebitis ophthalmica 349, 350, 351.
Trachom 118, 238.
Bakteriotherapie 166.
der Tränenröhrchen 249.
des Tränensackes 249.
Trachomkokken 34, 240.
Tränen, agglutinierende Eigenschaften 74.
antitoxische Eigenschaften 73.
bakterizide Eigenschaften 71.
Rhodangehalt 71.
Tränendrüse, Infektionen 269.
Tränenröhrchen, Streptotrichie („Aktinomykose") 257.
Tränensack, Diphtherie 254.
Rhinosklerom 256.
Rotz 256.
Trachom 244.
Tuberkulose 249.
Trichomyceten 267.
Trichophytie der Lider 66.
Trichophyton ectothrix 67.
tonsurans 66.
Trypanosomen 121, 324.
Tuberkelbacillus 310, 311, 312, 313, 318, 338, 339.
Tuberkelbazillen-Färbung im Ausstrich 15.
im Schnitt 16.
Tuberkulose 310.
Impfübertragung 311.
Tuberkulin-Diagnostik 314.
Tuberkulin-Therapie 316.
Untersuchung auf Bazillen 311.
Opsoninindex 318.
Typhus-Bazillen bei metastatischer Ophthalmie 329.
bei metastatischen Orbital-Entzündungen 346.

U

Ulcus durum 319, 320.
Ulcus molle 68.
Ulcus rodens 293.
Ulcus serpens 90, 272.
durch Bacterium coli 220.
durch Diplobazillen 148.
Serumtherapie 271, 296.
bei Trachomatösen 282.
Ultramikroskop, Befunde bei Trachom 241, symp. Ophth. 343.
Urethralgonorrhoe 209, 210, 212.
Uvea, Lepra 309.
Uvealentzündungen, experimentell-metastatische 328.

V

Vaccine 294, 317, 319.
Varicellen 294.
Variola 294.
Variola-Protozoen 294.

Verlauf, kritischer, der Pneumokokken-Conjunctivitis 164.
Vorderkammer, Impfung 21.

W

Wimmelzellen 241.
Wundeiterung, experimentelle endogene 97.
toxische endogene 97.
Wundinfektionen 71.
endogene 95.
vom Lidrande bez. den Cilien aus 91.
Serumtherapie 92.
vom Tränensack aus 90.
durch Xerose-Bazillen 87.
Wurzelbacillus s. Bacillus mycoides.

X

Xerosebazillen 179.
Agglutination mit hochwertigem agglutinierenden Diphtherieserum 31.
Ammenwirkung auf Influenzabazillen 42.
Ammenwirkung auf Koch-Weeks-Bazillen 41.
Art der Verbreitung 31.
bei Chalazion 62, 184.
Xerosebazillen
auf der Conjunctiva 27.
im Conjunctivalsack von Tieren 31.
bei Dakryocystitis 252, 254.
Geschichte 27.
Glaskörperimpfungen 185.
in Hornhautgeschwüren 272.
Immunisierung mit X. B. gegen Diphtherie-Toxin 183.
an den Lidern 50.
bei Masernconjunctivitis 229.
Neissersche Körnchenfärbung 30, 178.
im normalen äußeren Gehörgang 50.
bei Parinauds Conjunctivitis 231.
Pathogenität 180.
bei skrofulösen Entzündungen 233.
Toxinbildung 182.
bei Trachom 241.
bei trachomatösen Hornhautgeschwüren 282.
Verhältnis zu den Löfflerschen Diphtheriebazillen 29.

Z

Ziehlsche Lösung 14, 15.
Zielersche Färbung 10.
Zinktherapie 148, 154, 160, 271.

Druck von Breitkopf & Härtel in Leipzig.

Zu Tafel I. Conjunctivalsekret.

Gramsche Färbung.

Fig. I. Koch-Weeksbazillen (von einem akuten Katarrh). Feinste gramnegative (mit der Kontrastfarbe rotgefärbte) Stäbchen verschiedener Länge. Außerdem einige grampositive (blaue) Xerosebazillen.

Fig. II. Influenzabazillen (L. Müllers Bazillen) von Conjunctivitis catarrhalis. Sehr kurze gramnegative Stäbchen, vielfach wie ein länglicher Doppelcoccus, kürzer als Koch-Weeksbazillen.

In IIa gemischt mit Koch-Weeksbazillen, in IIb rein. IIc und IId Reinkulturen von Blutagar (in IIc kernhaltige rote Blutkörperchen von der Taube). In IIc nur kurze Formen, in IId auch längere.

Fig. III. Morax-Axenfelds Diplobazillen (von angulärer Blepharoconjunctivitis); große gramnegative Doppelbazillen, z. T. in kurzen Ketten. Keine deutlichen Kapseln.

Fig. IV. Friedländersche Peumoniebazillen (von einer Dakryoconjunctivitis). Gramnegative Bazillen, einzeln oder zu zweit, mitunter Ketten, Doppelform nicht entfernt so regelmäßig, wie bei den Diplobazillen; außerdem mit viel deutlicheren Kapseln, die zum Teil, besonders in b (überfärbt) sich deutlich hellrot färben und noch von weißen Höfen umgeben sind. In IVb (Mitte) stark überfärbte Kapseln, welche sehr große Bazillen vortäuschen. (Präparat von Dr. zur Nedden.)

Fig. V. Bacterium coli. (Sekret einer Blennorhoea neonatorum.) Gramnegative Bazillen verschiedener Form und Länge; neben vereinzelten Doppelformen ganz kurze und längere Bazillen.

Fig. VI. Löfflersche Diphtheriebazillen. (Von pseudomembranöser Conjunctivitis.) Grampositive, oft gebogene Bazillen mit verdickten Enden.

a. Kürzere Formen vorherrschend. Außerdem einige kurze Ketten (Mischinfektion mit Streptococcus pyogenes).

b. Lange schlanke Formen, z. T. mit Polfärbung. Außerdem einige Diplobazillen.

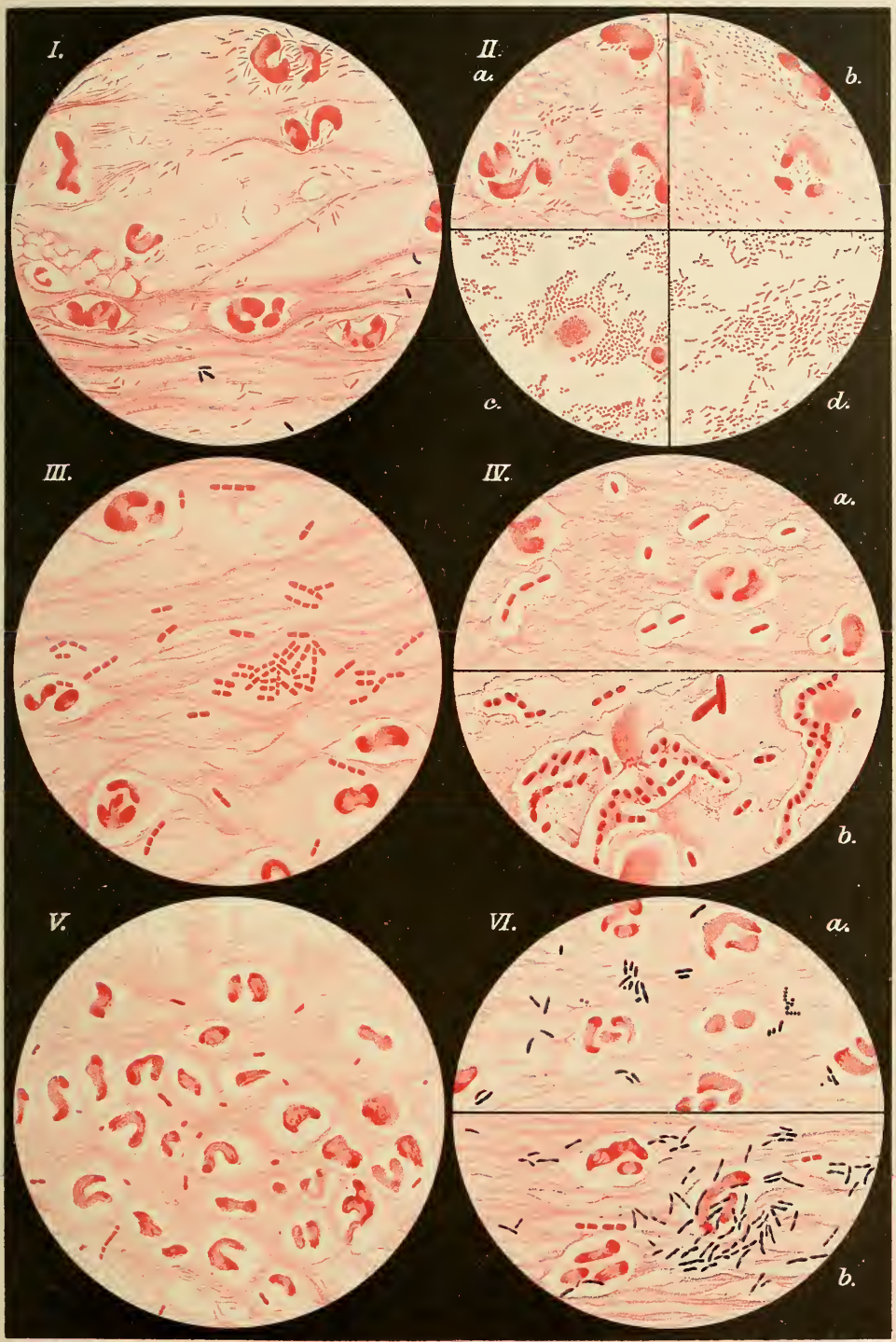

Th. Johnsen gez. Verlag v. Gustav Fischer, Jena. Lith Anst v K Wesser Jena.

Conjunctivalsekret, nach Gram gefärbt.
I. Koch-Weeks Bacillen und Xerosebacillen. *II.* Influenzabacillen.
III. Morax-Axenfelds Diplobacillen. *IV.* Friedlaenders Pneumobacillen. *V.* Bact. coli.
VI. Diphtheriebacillen; *a* kürzere, mit Streptokokken; *b* längere, mit Diplobacillen.

Zu Tafel II. Conjunctivalsekret.

Gramsche Färbung.

Fig. I. Gonokokken (von einer Blennorrhoea neonatorum). Gramnegative (rotgefärbte) semmelförmige Diplokokken, mit Vorliebe in Zellen.

Fig. II. Pneumokokkenconjunctivitis (von einem akuten Katarrh). Grampositive (blaugefärbte) Diplokokken, die meisten länglich, viele lanzettförmig, daneben auch einzelne rundliche. Kapseln bei dieser Färbung zumeist nicht deutlich.

Fig. III. Andere gramnegative (rotgefärbte) Diplokokken (»Pseudogonokokken«) (von leichten chronischen Bindehautentzündungen). IIIa, c, d Micrococcus catarrhalis (c. Reinkultur), b. gramnegative Sarcine.
Die Doppelkokken sind zum Teil größer, manche gleichen aber Gonokokken.

Fig. IV. Streptokokkenconjunctivitis (von einer pseudomembranösen Conjunctivitis). Grampositive (blaugefärbte) runde Kokken, zum Teil in Ketten, vielfach auch in Diploform.

Fig. V u. VI. Staphylokokken. Grampositive (blaugefärbte) Kokken.

Va. In Hordeolumeiter. Trauben.

Vb. Große Diplokokken und Tetraden, einer Sarcine entsprechend. Daneben Xerosebazillen, von einer leichten Conjunctivitis chronica.

VIa. Glaskörpereiter. Eiter einer Kataraktinfektion. Unregelmäßige Staphylokokkenhaufen. Wechselnde Größe der Kokken.

VIb. Massenhafte Staphylokokken im Sekret einer postoperativen Conjunctivitis. Vorwiegend Doppelkokken, vielfach kaffeebohnenförmig und intracellulär (grampositive Pseudogonokokken).

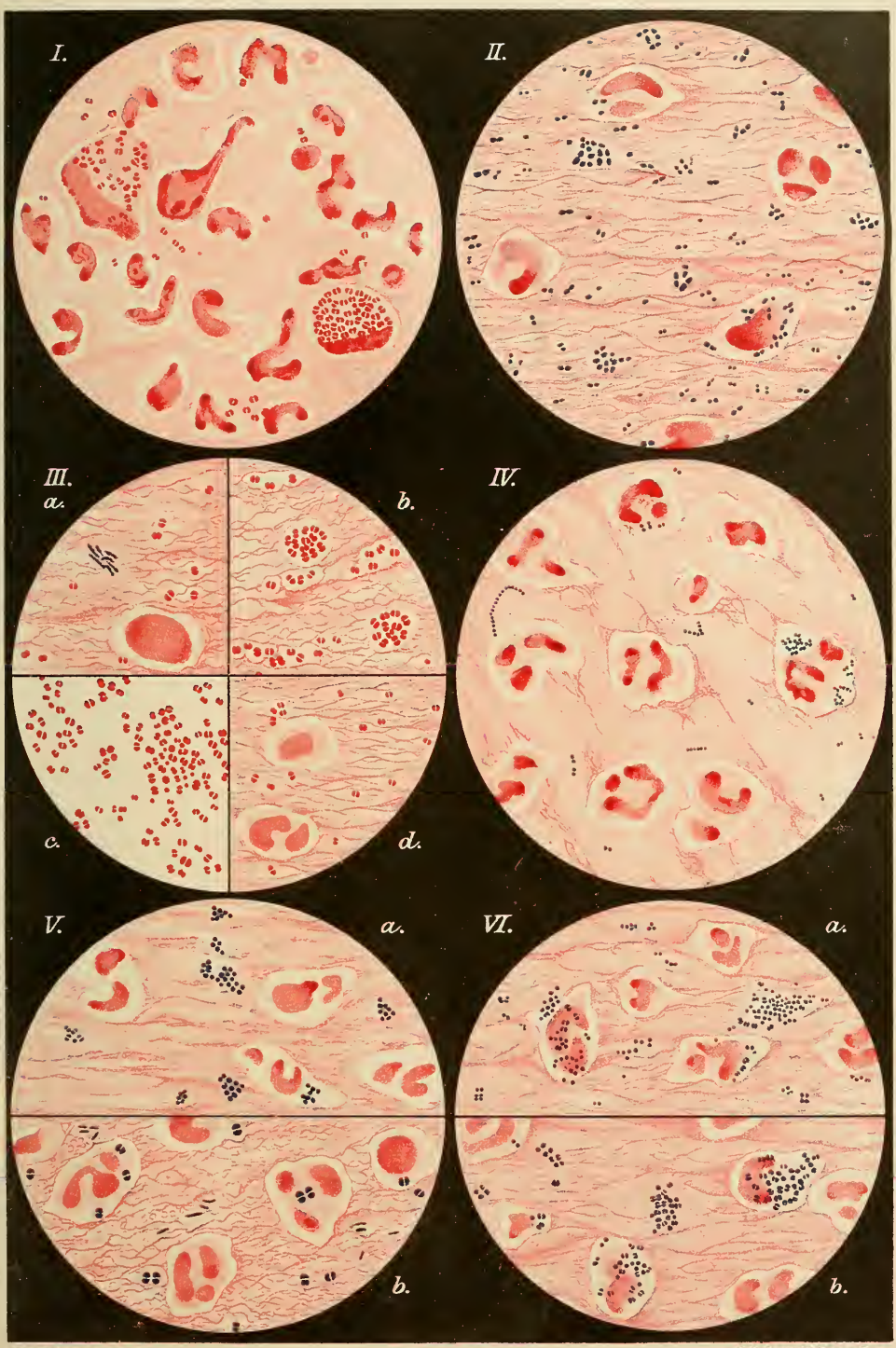

Th. Johnsen gez. Verlag v Gustav Fischer, Jena. Lith Anst v K Wesser, Jena

Conjunctivalsekret, nach Gram gefärbt.

I. Gonokokken. *II.* Pneumokokken. *III.* „Pseudogonokokken (Sarcine, Micr. catarrh.)." *IV.* Streptokokken. *V.* u. *VI.* Staphylokokken; *Vb* Sarcine + Xerosebacillen.

Zu Tafel III.

Gramsche Färbung.

Fig. I—IV. **Hornhautexsudat.**

Fig. I. Ausstrich von Ulcus serpens mit Pneumokokken. Grampositive (blaugefärbte), meist längliche Diplokokken, z. T. mit Kapseln.

Fig. II. Ausstrich von einer Hypopyonkeratitis mit Diplobazillen (Petitsche Varietät). Morphologisch den Morax-Axendelschen gleichend. In VIb von Agarkultur. Gramnegative (rotgefärbte) Doppelbazillen.

Fig. III. zur Neddens Bacillus des infektiösen Randgeschwürs (Präparat von Dr. zur Nedden). Gramnegative (rotgefärbte) Bazillen, morphologisch den Xerosebazillen ähnlich, von wechselnder Größe, manche etwas gebogen.

Fig. IV. Bacillus pyocyaneus von einer schweren Hypopyonkeratitis. Kleine, oft zu zweien liegende gramnegative (rotgefärbte) Bazillen. IVb Reinkultur

Fig. V und VI. **Glaskörpereiter.**

Fig. V. Anaërober Bacillus perfringens bei traumatischer Panophthalmie (Präparat von Dr. Chaillous). Grampositive (blaue), z. T. unterbrochen gefärbte Bazillen.

Fig. VI. Bacillus subtilis bei Panophthalmie durch Hackensplitter. Große grampositive (blaugefärbte) Bazillen, z. T. längere Verbände, ungleich stark sich färbend (von dem B. perfringens nicht immer rein morphologisch zu unterscheiden).

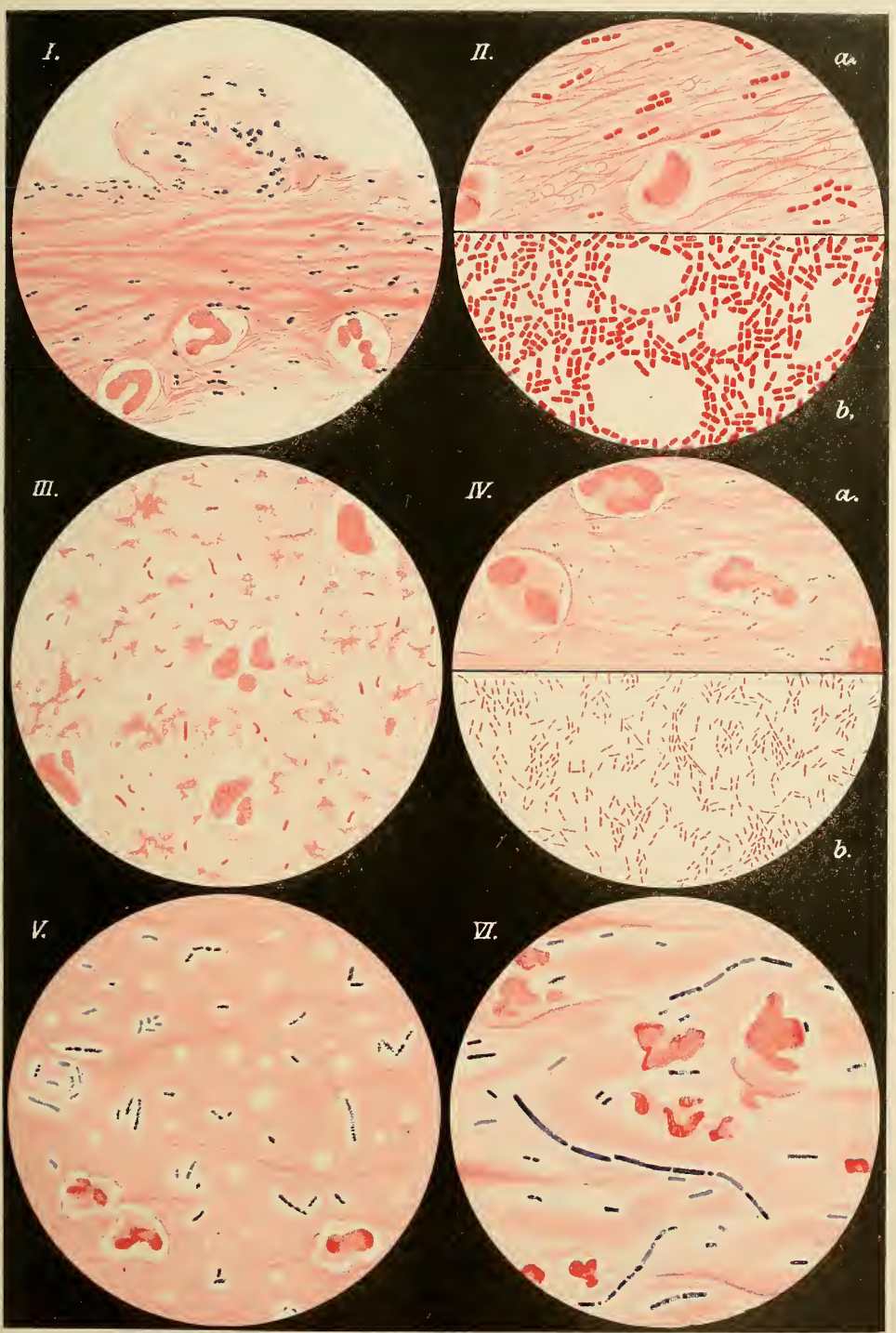

Th. Johnsen gez. Verlag v. Gustav Fischer, Jena. Lith. Anst. v. K. Wesser, Jena.

Hornhautexsudat, nach Gram gefärbt.
I. Pneumokokken bei Ulcus serpens. *II.* Diplobacillen-Keratitis; *b.* Kultur.
III. zur Neddens Bacillen. *IV.* B. pyocyaneus; *b.* Kultur.

Glaskörpereiter bei traumatischer Panophthalmie.
V. B. perfringens (Chaillous). *VI.* B. subtilis.

Tabelle zur Differentialdiagnose der Kulturen.

(Nur die durchschnittlichen Merkmale sind berücksichtigt. Bezüglich Einzelheiten und der Varietäten siehe den Text. Über das Vorkommen bei den verschiedenen Augenkrankheiten vergleiche das Register.)

	1	2	3	4	5	6	7		8	9		10	11			12		13	14	15	16	17	18
	Nr.	Name	Größe in μ	Geißeln	Kapselbildung	Färbbar nach Gram	Aërobes und anaërobes Wachstum		Wachstum bei Zimmertemperatur	Wachstum auf Loefflers Serum		Verflüssigung der Gelatine	Bouillonkultur			Milchkultur		Sporenbildung	Farbstoffbildung auf der Agarstrichkultur	Indolreaktion	Gasentwicklung in Zuckeragar	Name	Genauer beschrieben auf Seite:
							aërob	anaërob		a) ohne Verflüssigung	b) unter Verflüssigung		Häutchen	Trübung	Säurebildung (Traubenzuckerbouillon)	Coagulation	Ev. Änderung der alkalischen Reaktion					
Haemophile Bakterien	1.	**Koch-Weeks-bacillus**	0,5—2,0: 0,1—02	—	—	—	+ (Serumagar)	—	—	—	—	.	—	+ (Serumbouillon)	—	—	—	—	Farblos	—	—	**Koch-Weeks-bacillus**	128
	2.	**Influenzabacillus**	0,5:0,2–0,3	—	—	—	+ (Blutagar)	-	-	—	—	—	—	+ (Blutbouillon)	--	--	--	—	Farblos	—	---	**Influenzabacillus**	137
Diplobazillen	3.	**Diplobacillus Morax-Axenfeld**	L. 2—3 B. 1—1,5	—	Gering, inkonstant	—	+	—	—	—	+	—	—	--	—	—	—	—	—	--	—	**Diplobacillus Morax-Axenfeld**	150
	4.	**Diplobacillus liquefaciens Petit**	ebenso	—	Gering, inkonstant	—	+	—	—	—	+	+	—	+	—	—	-	—	Graulich	—	--	**Diplobacillus liquefaciens Petit**	155
	5.	**Bacillus pneumoniae Friedländer**	L. 1,5—3,5 B. 0,8—1,3	—	+ Sehr stark	—	+	+	+	+	—	—	—	Stark	—	—	Sauer	—	Granweiß	Schwach	+	**Bacillus pneumoniae Friedländer**	222
	6.	**Bacterium coli**	L. 0,8—3,2 B. 0,4—0,6	Mehrere, selten eine	—	—	+	+	+	+	—	—	—	Stark	—	+	Sauer	—	Weißlich	Stark	+	**Bacterium coli**	221
	7.	**Bacillus des infektiösen Raudgeschwürs (zur Nedden)**	L. 0,9—2,0 B. 0,6	—	-	—	+	—	+	+	-	—	—	Gering	—	+	Sauer	.	Granweiß		-	**Bacillus des infektiösen Raudgeschwürs (zur Nedden)**	288
Subtilisgruppe	8.	**Bacillus subtilis** (Heubacillus)	L. 1,2—4,0 B. 0,8—1,2	Viele	—	+	+	+	+	+	+	+	+	Kräftig	-	+	Schwach alkalisch	+	Grau	—	—	**Bacillus subtilis**	21, 226
	9.	**Bacillus mycoides** (Wurzelbacillus)	L. 1,6—3,6 B. 0,8	Nur wenige Exemplare tragen Geißeln	—	+	+	+	+	+	+	+	+	Mäßig	-	+	Alkalisch	+	Grau	—	-	**Bacillus mycoides**	83
	10.	**Bacillus megatherium**	L. 1,6—5,0 B. 0,6—0,8	Viele	—	+	+	+	+	+	+	+	+	Mäßig	-	+	Schwach alkalisch	+	Grauweiß	—	-	**Bacillus megatherium**	83
	11.	**Bacillus vulgatus** (Kartoffelbacillus)	L. 1,6—5,0 B. 0,8	Viele	—	+	+	+	+	+	+	+	+	Mäßig	—	Nicht immer	Stark alkalisch	+	Graugelblich	—	—	**Bacillus vulgatus**	83
	12.	**Bacillus mesentericus**	L. 0,8—2,4 B. 0,7—0,9	Viele	—	+	+	+	+	+	+	+	—	Mäßig	—	+	Schwach alkalisch	+	Graubraun	Spur	—	**Bacillus mesentericus**	83
	13.	**Bacillus pyocyaneus**	1,0–6,0:0,6	Eine	--	—	+	+	+	+	—	+	+	+	—	+	—	—	Grünblau	--	+	**Bacillus pyocyaneus**	280
Diphtheriegruppe	14	**Corynebacterium diphtheriae (Löffler)**	L. 1,6—5,0 B. 0,5—1,0	—	—	+	+	+	—	+	—	—	—	Flockig	+	—	Amphoter.	--	Weißlich grau	—	-	**Corynebacterium diphtheriae (Löffler)**	174
	15.	**Corynebakterium pseudodiphtheriticum**	Wie bei Diphtherie	—	—	+	+	+	—	+	—	—	—	+	--	—	Schwach sauer	—	Weißlich	—	-	**Corynebacterium pseudodiphtheriticum**	177
	16.	**Corynebacterium xerosis**	Wie bei Diphtherie	—	—	+	+	+	--	+	—	—	—	Flockig	-	—	Amphoter.	—	Grau bis grauweiß	--	-	**Corynebacterium xerosis**	27, 179
	17.	**Mycobacterium tuberculosis**	L. 1,6—3,6 B. 0,2—0,3	—	—	+	+	+	—	+	—	—	+	—	—	—	.	—	Weißgelblich trocken	—	-	**Mycobacterium tuberculosis**	15, 312
	18.	**Actinomyces bovis s. hominis**	L. 0,3—∞ Verzw. Fd. B. 0,4—0,6	—	—	+	+	+	+	+	—	+	—	Bodensatz	—	+	Schwach alkalisch	—	Grüngelb, weißgelb	Spur	-	**Actinomyces bovis s. hominis**	68, 267
Kettenbildner	19.	**Pneumococcus Fränkel-Weichselbaum**	L. 0,8 B. 0,3—0,4	—	+	+	+	+	—	+	—	—	—	Zart	—	+	Sauer	—	Farblos	—	—	**Pneumococcus Fränkel-Weichselbaum**	167, 274
	20.	**Streptococcus pyogenes**	0,6—1,0	—	—	+	+	+	+	+	-	-	—	Bodensatz	+	+	Sauer	—	Grauweißlich, durchschimmernd	--	-	**Streptococcus pyogenes**	189
Staphylokokken	21.	**Staphylococcus pyogenes aureus**	0,5—1,0	—	—	+	+	+	+	+	—	+	+	Stark	+	+	Sauer	—	Orangegelb	Sehr schwach	-	**Staphylococcus pyogenes aureus**	36, 217
	22.	**Staphylococcus pyogenes albus (liquefaciens)**	0,5—1,0	—	—	+	+	+	+	+	--	+	--	Stark	+	+	Sauer	—	Weiß	Spur	--	**Staphylococcus pyogenes albus (liquefaciens)**	35, 217
	23.	**Staphylococcus albus non liquefaciens (candicans)**	0,5—1,0	-	—	+	+	+	+	+	—	--	—	Mäßig	--	—	Sauer	—	Weiß	—	—	**Staphylococcus pyogenes albus non liquefaciens (candicans)**	32, 217
	24.	**Staphylococcus pyogenes citreus**	0,5—1,0	—	—	+	+	+	+	+	—	+	—	Stark	+	+	Sauer	—	Zitronengelb	—	—	**Staphylococcus pyogenes citreus**	37
Gram-negative Diplokokken	25.	**Gonococcus (Neisser)**	0,8	--	—	—	+ (Serumagar)	—	—	+	—	—	--	Schwach Serumbouillon	—	—	—	—	Graulich durchschimmernd	—	—	**Gonococcus (Neisser)**	196
	26.	**Diplococcus intracellularis meningitidis**	Verschieden	—	--	—	+	—	--	+	—	—	+	Kaum merkbar	--	.	—	—	Grauweißlich	—	—	**Diplococcus intracellularis meningitidis**	200
	27.	**Micrococcus catarrhalis**	Verschieden	—	—	—	+	—	+	+	—	—	+	Flockig	—	—	—	—	Graugelblich	—	—	**Micrococcus catarrhalis**	199

G.E.STECHERT
& Co.
NEW YORK